

Digitized by the Internet Archive
in 2016

https://archive.org/details/b28036992

SPECIELLE
PATHOLOGIE UND THERAPIE

herausgegeben von

HOFRATH PROF. Dr. HERMANN NOTHNAGEL

unter Mitwirkung von

Geh. San.-R. Dr. **E. Aufrecht** in Magdeburg, Prof. Dr. **V. Babes** in Bukarest, Prof. Dr. **A. Baginsky** in Berlin, Prof. Dr. **M. Bernhardt** in Berlin, Hofr. Prof. Dr. **O. Binswanger** in Jena, Doc. Dr. **F. Blumenthal** in Berlin, Dr. **L. Bruns** in Hannover, Hofr. Prof. Dr. **R. Chrobak** in Wien, Prof. Dr. **G. Cornet** in Berlin, Prof. Dr. **M. Couto** in Rio Janeiro, Geh. Med.-R. Prof. Dr. **H. Curschmann** in Leipzig, Dr. **E. Eggebrecht** in Leipzig, Geh. Med.-R. Prof. Dr. **P. Ehrlich** in Frankfurt a. M., Geh. Med.-R. Prof. Dr. **C. A. Ewald** in Berlin, Dr. **E. Flatau** in Warschau, Prof. Dr. **L. v. Frankl-Hochwart** in Wien, Doc. Dr. **S. Freud** in Wien, Reg.-R. Prof. Dr. **A. v. Frisch** in Wien, Med.-R. Prof. Dr. **P. Fürbringer** in Berlin, Doc. Dr. **D. Gerhardt** in Strassburg, Geh. Med.-R. Prof. Dr. **K. Gerhardt** in Berlin, Prof. Dr. **Goldscheider** in Berlin, Doc. Dr. **K. Hirsch** in Leipzig, Geh. Med.-R. Prof. Dr. **E. Hitzig** in Halle a. d. S., Geh. Med.-R. Prof. Dr. **F. A. Hoffmann** in Leipzig, Prof. Dr. **A. Högyes** in Budapest, Prof. Dr. **G. Hoppe-Seyler** in Kiel, Prof. Dr. **R. v. Jaksch** in Prag, Prof. Dr. **A. Jarisch** in Graz, Prof. Dr. **H. Immermann** in Basel (†), Prof. Dr. **Th. v. Jürgensen** in Tübingen, Dr. **Kartulis** in Alexandrien, Prof. Dr. **Th. Kocher** in Bern, Prof. Dr. **F. v. Korányi** in Budapest, Hofr. Prof. Dr. **R. v. Krafft-Ebing** in Wien, Prof. Dr. **F. Kraus** in Graz, Prof. Dr. **L. Krehl** in Greifswald, Doc. Dr. **A. Lazarus** in Charlottenburg, Geh. San.-R. Prof. Dr. **O. Leichtenstern** in Köln (†), Prof. Dr. **H. Lenhartz** in Hamburg, Geh. Med.-R. Prof. Dr. **E. v. Leyden** in Berlin, Prof. Dr. **K. v. Liebermeister** in Tübingen, Prof. Dr. **M. Litten** in Berlin, Doc. Dr. **H. Lorenz** in Wien, Doc. Dr. **J. Mannaberg** in Wien, Prof. Dr. **O. Minkowski** in Köln, Dr. **P. J. Möbius** in Leipzig, Prof. Dr. **C. v. Monakow** in Zürich, Geh. Med.-R. Prof. Dr. **F. Mosler** in Greifswald, Doc. Dr. **H. F. Müller** in Wien (†), Prof. Dr. **B. Naunyn** in Strassburg, Hofr. Prof. Dr. **I. Neumann** in Wien, Hofr. Prof. Dr. **E. Neusser** in Wien, Prof. Dr. **K. v. Noorden** in Frankfurt a. M., Hofr. Prof. Dr. **H. Nothnagel** in Wien, Prof. Dr. **H. Oppenheim** in Berlin, Reg.-R. Prof. Dr. **L. Oser** in Wien, Prof. Dr. **E. Peiper** in Greifswald, Dr. **F. Pinkus** in Berlin, Dr. **R. Pöch** in Wien, Hofr. Prof. Dr. **A. Přibram** in Prag, Geh. Med.-R. Prof. Dr. **H. Quincke** in Kiel, Prof. Dr. **E. Remak** in Berlin, Geh. Med.-R. Prof. Dr. **F. Riegel** in Giessen, Prof. Dr. **O. Rosenbach** in Berlin, Prof. Dr. **A. v. Rosthorn** in Graz, Geh. Med.-R. Prof. Dr. **H. Schmidt-Rimpler** in Göttingen, Hofr. Prof. Dr. **L. v. Schrötter** in Wien, Geh. Med.-R. Prof. Dr. **F. Schultze** in Bonn, Geh. Med.-R. Prof Dr. **H. Senator** in Berlin, Prof. Dr. **V. Sion** in Jassy, Prof. **Azevedo Sodré** in Rio Janeiro, Doc. Dr. **M. Sternberg** in Wien, Prof. Dr. **G. Sticker** in Giessen, Prof. Dr. **K. Stoerk** in Wien (†), Prof. Dr. **H. Vierordt** in Tübingen, Prof. Dr. **O. Vierordt** in Heidelberg, Prof Dr. **R. Wollenberg** in Tübingen, Doc. Dr. **O. Zuckerkandl** in Wien.

XV. BAND, II. THEIL.

DIE ANGEBORENEN HERZKRANKHEITEN.

Von PROF. Dr. HERMANN VIERORDT in TÜBINGEN.

ERKRANKUNGEN DES HERZBEUTELS.

Von PROF. L. v. SCHRÖTTER in WIEN.

ERKRANKUNGEN DER GEFÄSSE.

Von PROF. L. v. SCHRÖTTER in WIEN.

WIEN 1901.
ALFRED HÖLDER
K. U. K. HOF- UND UNIVERSITÄTS-BUCHHÄNDLER
I. ROTHENTHURMSTRASSE 13.

DIE
ANGEBORENEN HERZKRANKHEITEN.

VON

PROF. Dr. HERMANN VIERORDT
IN TÜBINGEN.

ERKRANKUNGEN DES HERZBEUTELS.

VON

PROF. L. v. SCHRÖTTER
IN WIEN.

ERKRANKUNGEN DER GEFÄSSE.

VON

PROF. L. v. SCHRÖTTER
IN WIEN.

WIEN 1901.
ALFRED HÖLDER
K. U. K. HOF- UND UNIVERSITÄTS-BUCHHÄNDLER
I. ROTHENTHURMSTRASSE 13.

ALLE RECHTE, INSBESONDERE AUCH DAS DER ÜBERSETZUNG, VORBEHALTEN.

DIE

ANGEBORENEN HERZKRANKHEITEN.

VON

PROF. DR. HERMANN VIERORDT

IN TÜBINGEN.

MIT 25 ABBILDUNGEN

WIEN 1898.

ALFRED HÖLDER

K. U. K. HOF- UND UNIVERSITÄTS-BUCHHÄNDLER

I. ROTHENTHURMSTRASSE 15.

ALLE RECHTE, INSBESONDERE AUCH DAS DER ÜBERSETZUNG, VORBEHALTEN.

ROYAL COLLEGE OF PHYSICIANS
LIBRARY

CLASS	
ACCN.	38713
SOURCE	
DATE	31.VII.1972

Druck von Friedrich Jasper in Wien.

Inhalts-Verzeichniss.

Seite

Skizze der Entwicklung des normalen Herzens 1
Literatur 1. — Herzschlauch 1. — Vorhofsscheidewand 3. — Kammerscheidewand 5. — Trennung des Truncus in Aorta und Arteria pulmonalis 5. — Venöse Ostien 7. — Atrioventricularklappen 8. — Semilunarklappen 8. — Arterien 9. — Tabelle der Entwicklung des Herzens 10—11.

Allgemeine Literatur der angeborenen Herzkrankheiten 13

Gewichte und Dimensionen des kindlichen Herzens 15

Eintheilung der angeborenen Herzkrankheiten 17

Häufigkeit der angeborenen Herzkrankheiten 20

Die angeborene Cyanose 22
Literatur 22. — Angebliche Durchmischung des arteriellen und venösen Blutes 23. — Blutbefund 25. — Ursache der Hautfärbung 28. — Erklärung der Cyanose 30. — Körpertemperatur 33. — Toleranz gegen andere Krankheiten 34. — Trommelschlägel 36.

Allgemeine Aetiologie der angeborenen Herzkrankheiten 38
Literatur 38. — Begleitende andersartige Missbildungen 39. — Heredität 42. — Krankheit der Eltern 43. — Fötale Endocarditis 45.

Vorkommen der Herzmissbildungen bei beiden Geschlechtern 46

Defecte in der Vorhofsscheidewand. — Offenes Foramen ovale 48
Literatur 48. — Statistisches 50. — Symptomatologie 52. — Diagnose 54. — Prognose 55.

Die selbstständigen Defecte der Kammerscheidewand 57
Literatur 57. — Classification 59. — Sitz des Defectes 60. — Cor triloculare biatriatum 60. — Symptomatologie und Diagnose 61. — Prognose 64. — Mehrfache Defecte 65.

Anhang. Perforation der Kammerscheidewand (Aneurysma des Septum ventriculorum) 65

Stenose und Atresie der Pulmonalarterie 66
Literatur 66. — Pathologische Anatomie (Uebersicht) 73. — Statistik und Lebensdauer 77. — Symptomatologie und Diagnose der Verengerung der Lungenarterienbahn 87. — Zeichen des fötalen Ursprungs (anatomisch und klinisch) 87. — Cyanose 88. — Auscultatorische Erscheinungen 91. — Sonstige Zeichen am Circulationsapparat 93. — Diagnose 94. — Pulmonalstenose und Tuberculose 96. — Prognose 104.

Anomalien der Scheidung des Truncus arteriosus 107

Transposition der grossen Arterienstämme am Herzen 114
Literatur 114. — Pathologische Anatomie 116. — Symptomatologie 125. — Lebensdauer und Prognose 128. — Diagnose 129. — Compensatorische Gefässerweiterung bei Pulmonalstenose und bei Transposition 130.

Seite

Unvollständige Theilung und einseitige Umbildung des primären Truncus. — Persistenz des Truncus arteriosus 132
Pathologische Anatomie 133. — Symptomatologie 137. — Lebensdauer 138.
Directe Communication zwischen Aorta und Arteria pulmonalis 138
Stenose und Atresie am Anfang der Aortenbahn 141
A. Stenose des Conus arteriosus sinister 141
B. Stenose und Atresie des Ostium aorticum 145
Literatur 145. — Atresie und Stenose durch Entwicklungshemmung 146. — Atresie und Stenose durch fötale Endocarditis 149.
Varietäten der grossen Gefässe 152
Angeborene Anomalien der Semilunarklappen 153
Offenbleiben des Ductus arteriosus 155
Literatur 155. — Normale Obliteration des Ductus 156. — Pathologische Anatomie 158. — Klinische Zeichen und Diagnose 161. — Prognose 164. — Aneurysma ductus arteriosi 165. — Thrombose des Ductus 165.
Stenose und Obliteration der Aorta an der Einmündung des Ductus arteriosus. — Persistenz des Isthmus aortae 166
Literatur 166. — Statistik 168. — Pathologische Anatomie 169. — Verhalten der Arterien, Collateralkreislauf 173. — Pathogenese 177. — Symptomatologie 179. — Diagnose 181. — Dauer und Ausgänge 183. — Alter und Geschlecht 185.
Allgemeine Enge des Aortensystems 186
Literatur 186. — Pathogenese 187. — Pathologische Anatomie 190. — Klinisches Bild 193. — Diagnose 195. — Prognose 196.
Anhang: Erweiterung des Aortensystems 196.
Primäre Fehler am Ostium venosum dextrum 197
Literatur 197.
A. Atresie durch Entwicklungshemmung 198
B. Atresie durch fötale Endocarditis 199
C. Stenose des Ostium venosum dextrum 200
D. Angeborene Insuffizienz der Tricuspidalis 201
Symptomatologie der Atresie und Stenose des Ostium venosum dextrum 202. — Prognose 203.
Anhang: Missbildungen der Tricuspidalklappe 203
Primäre Fehler am Ostium venosum sinistrum 204
Literatur 204.
A. Atresie des Ostium venosum durch Entwicklungshemmung 205
B. Atresie oder Stenose durch fötale Endocarditis; fötale Endocarditis bicuspidalis 206
C. Untergeordnete congenitale Veränderungen am linken Ventrikel. — Klappenanomalien, Divertikel des linken Herzens 208
Die Frage der gegenseitigen Abhängigkeit der einzelnen Missbildungen des Herzens 210
Vergleich zwischen rechts- und linksseitiger Endocarditis 216
Therapie der angeborenen Herzkrankheiten 221

Skizze der Entwicklung des normalen Herzens.

Literatur.

Lindes G., Ein Beitrag zur Entwicklung des Herzens. Dorpater Dissertation. 1865. Mit 2 Tafeln. — Arnold J., Ein Beitrag zu der normalen und pathologischen Entwicklungsgeschichte der Vorhofsscheidewand des Herzens. Mit 1 Tafel. Virchow's Archiv. 1870, Bd. LI, S. 220. — Rokitansky C. v., Die Defecte der Scheidewände des Herzens. Mit 50 Abbildungen. Wien 1875. — Bernays A. C., Entwicklungsgeschichte der Atrioventricularklappen. Morphologisches Jahrbuch. 1876, II. S. 478. Mit Tafel XXII und XXIII. — His W., Anatomie menschlicher Embryonen. I—III. Leipzig 1880, 1882, 1885. Mit Atlas bei I und III. — Idem, Beiträge zur Anatomie des menschlichen Herzens. Leipzig 1886. Mit 3 Tafeln. — Rösc C., Beiträge zur Entwicklungsgeschichte des Herzens. Heidelberger Dissertation. 1888. Mit 4 Figuren. — Idem, Beiträge zur vergleichenden Anatomie des Herzens der Wirbelthiere. Morphologisches Jahrbuch. 1890, XVI, S. 27. Mit Tafel IV und V. — Born G., Ueber die Bildung der Klappen, Ostien und Scheidewände im Säugethierherzen. (Vortrag.) Anatomischer Anzeiger. 1888, III. Jahrg., S. 606. Mit 6 Abbildungen. — Idem, Beiträge zur Entwicklungsgeschichte des Säugethierherzens. Archiv für mikroskopische Anatomie. 1889, Bd. XXXIII, S. 284, mit Tafel XIX bis XXII. — Eine zusammenhängende Darstellung der neueren Entwicklungsgeschichte des Herzens gibt F. Hochstetter, Entwicklungsgeschichte des Gefässsystems; Entwicklungsgeschichte des Venensystems der Wirbelthiere. Ergebnisse der Anatomie und Entwicklungsgeschichte [Anatomische Hefte, zweite Abtheilung]. Bd. I (1891), S. 696; Bd. III (1893), S. 460. — Zweckmässige, übersichtliche Darstellung findet sich ferner bei: O. Stadler, Ueber eine seltene Missbildung des Herzens. Würzburger Dissertation. 1890. Mit 1 Tafel. [Aus: Verhandlungen der phys.-med. Gesellschaft zu Würzburg. N. F. Bd. XXIV], und bei H. Ruge, Ueber Defecte der Vorhofsscheidewand des Herzens. Virchow's Archiv. 1891, Bd. CXXVI, S. 323. Mit 1 Tafel. — Ausserdem sind zu vergleichen die Hand- und Lehrbücher der Entwicklungsgeschichte von Kölliker, O. Hertwig u. A. — Eine den neuesten Stand skizzirende Darstellung der »Frühstufen des Gefässsystemes« findet sich bei A. Rauber, Lehrbuch der Anatomie des Menschen Leipzig 1898, 5. Aufl., Bd. II, 1. Abth., S. 239 ff. — Kurze, das Wesentlichste enthaltende Darstellung bei Oskar Schultze, Grundriss der Entwicklungsgeschichte. Leipzig 1897, S. 387. — Eine sachgemässe mit instructiven Figuren ausgestattete Schilderung bei J. Kollmann, Lehrbuch der Entwicklungsgeschichte des Menschen. Leipzig 1898, S. 445 ff.

Das Herz der Vögel und Säugethiere entwickelt sich aus zwei ursprünglich getrennten Hälften, welche zu einem einfachen, geraden, an der Unterfläche der Kopfdarmhöhle gelagerten Herzschlauch verschmelzen.

Dieser nimmt an seinem Hinterende die Dottervenen auf, an seinem Vorderende die ventrale Aorta, welche sofort in die zwei, den Kopfdarm umgreifenden, ersten Aortenbogen sich theilt. Zunächst krümmt sich der Schlauch S-förmig, und sondert sich, unter Drehung und Lageveränderung der beiden Krümmungen, wobei der venöse Theil, das caudale Ende, mehr kopf- und dorsalwärts, der arterielle schwanz- und ventralwärts sich verschiebt, in einen deutlicher sich abtrennenden venösen und einen arteriellen Abschnitt, den späteren Vorhof und die Kammer, verbunden durch eine in sagittaler Richtung immer mehr sich abplattende verengte Stelle, A. v. Haller's Ohrcanal, Canalis auricularis, in dem fernerhin die Trennung der Ostia venosa vor sich geht (siehe unten S. 7). Der Ventrikeltheil besteht, genau genommen, aus einer Schleife (Ventrikelschleife), deren verticale, unten durch ein Querstück verbundene Schenkel sehr nahe aneinander liegen, um schliesslich an den einander zugekehrten Seiten zu verschmelzen. Der rechte, aufsteigende Ventrikelschenkel hängt, nach oben sich verjüngend, durch eine verengte Stelle, das übrigens nicht mehr allgemein anerkannte Foramen Halleri, mit dem Bulbus arteriosus, der linke, stärkere, durch den kurzen Ohrcanal mit dem rückwärts von der Ventrikelschleife gelegenen rundlichen Vorhofssack, genauer mit dessen linker Hälfte, zusammen. An der unteren Fläche des Vorhofssackes ist ein flacher Raum angefügt: Sinus venosus (Sinus reuniens von His, später Saccus reuniens, wenn er an die Hinterseite des Vorhofes gerückt ist); durch eine weite Porta vestibuli ist er mit dem Vorhofssack verbunden und nimmt bei Amnioten das Blut der Dotter-, Umbilical- und Körpervenen auf, so dass seine beiden Enden durch das gemeinsame kurze Endstück der Vena omphalomesenterica und umbilicalis jeder Seite gebildet und durch die von rückwärts her in sie einmündenden, aus der Vereinigung der vorderen und hinteren Cardinalvenen entstehenden Ductus Cuvieri (Venae cavae sup.) verstärkt werden. Ausserdem hängt er mit der Zwerchfell- und Leberanlage zusammen. Eine bemerkenswerthe Lageveränderung vollzieht sich in Folge ungleichen Wachsthums an dem Vorhofssack, welcher sammt dem allmälig im Wachsthum zurückbleibenden Sinus venosus um eine quere Achse nach vorn und oben um etwas mehr als einen rechten Winkel umgeklappt (»aufgerichtet«) wird, wozu die massige, von unten andrängende Leber den Anstoss gibt. Die Vorhofsmündung des Canalis auricularis, das spätere Ostium atrioventriculare commune, wird dabei von vorn nach unten verlagert, an dem seitlich stark auswachsenden Vorhofssack entstehen die gewölbten rundlichen Herzohren (Auriculae cordis). Die beiderseitigen Venae omphalo-mesentericae und umbilicales werden vom Lebergewebe umwachsen und schliesslich zu Lebercapillaren, in ihren centralen Enden zu rückführenden Venae hepaticae. Ausserdem

entstehen an der Hinterseite der Leber zunächst zwei, dann aus diesen ein einziges grosses Gefäss, His' Vena Aranzii, die das Blut der peripheren, leberabwärts gelegenen Theile der Venae omphalo-mesentericae und umbilicales, zunächst die rechts-, später die linksseitigen, zum rechten Sinushorn leitet. Aus der gemeinsamen Mündung der unteren Venen in den Sinus entwickelt sich durch Längenwachsthum das Herzende der Vena cava inferior, die Randleisten der Sinusmündung, die in das rechte Sinushorn führt, springen als Valvula venosa dextra und sinistra (*V. v. d.* und *V. v. s.* [Fig. 1, 3, 5][1]) in die Vorhofslichtung vor.

Die Bildung der Vorhofsscheidewand in dem ursprünglich einfachen Atrium des Säugethierherzens hat im Laufe der Zeiten verschiedene Erklärungen erfahren. Im Besonderen hat Rokitansky nach Untersuchungen an Hühnerembrya ein von oben zu den Atrioventricularlippen (siehe unten) herabwachsendes provisorisches (primäres) und ein aus diesem hervorgehendes definitives (secundäres) Septum auch für das Säugethierherz angenommen und das Foramen ovale aus nachträglicher Lückenbildung erklärt, wie sie Lindes für Vögel beschrieben hatte. Anders und dem wahren Sachverhalt mehr sich nähernd, hatte Arnold das Septum aus zwei sich entgegenwachsenden Hälften hervorgehen lassen. Die neuen Untersuchungen (Born, Röse) gehen nun dahin, dass zunächst an der Grenze beider Vorhofshälften ein Septum primum (S_I) entsteht (Fig. 1 und 2, Kaninchenembryon von 2·6 mm Kopflänge), das zunächst noch zwischen seinem freien Rand und dem Ostium atrioventriculare ein die beiden Vorhöfe verbindendes Ostium primum (O_I) bestehen lässt. Dann aber tritt (Fig. 3, Embryon von 4 mm) eine zweite Oeffnung (O_{II}) im Septum primum auf, die sich vergrössert, sowie das Ostium primum durch Herabwachsen zur Atrioventricularöffnung verkleinert und schliesslich ganz geschlossen wird (Fig. 5 und 6). Es existirt also (Fig. 4) ein Entwicklungsstadium, in welchem das Septum primum als ein Band nach hinten oben vom Ostium secundum, nach unten vorn vom Ostium primum begrenzt ist, was auch in Missbildungen zum Ausdruck kommt. Das Ostium secundum entspricht (ungefähr) dem späteren Foramen ovale, das dünnhäutige Septum primum, dessen Rand nach Aufrichtung der Vorhöfe über den Ventrikeln gegen oben und vorn gewendet ist, der Valvula foraminis ovalis. Während beim Kaninchen und Menschen die Durchbohrung in der Regel einfach ist (Born, Hoch-

[1]) Die Figuren sind schematische und stellen im Allgemeinen schräg von hinten oben nach vorne unten, durch die Atrioventricularöffnung des aufgerichteten Kaninchenherzens gelegte Schnitte dar. Dabei sind nicht immer die auf einer Figur angebrachten Theile als strenge in einer Ebene liegend zu denken. Auf das Wachsthum ist in den Figuren fast keine Rücksicht genommen, so dass bei späteren Stadien entsprechend schwächere Vergrösserung anzunehmen ist.

Entwicklung der Ostien und Scheidewände des Herzens (nach Born).

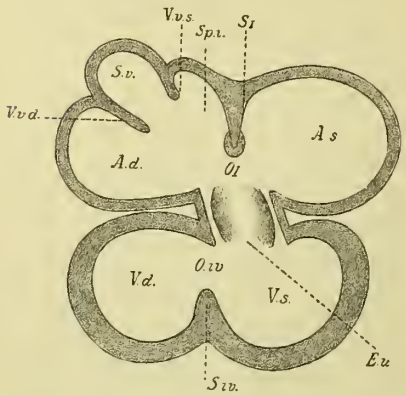

Fig. 1.

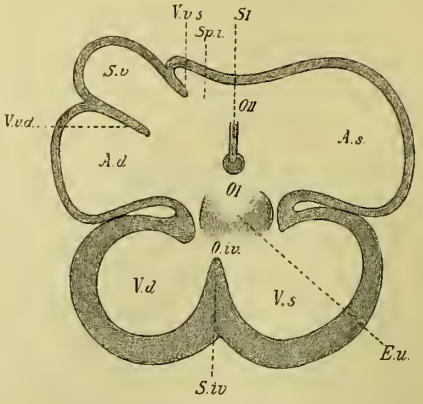

Fig. 3.

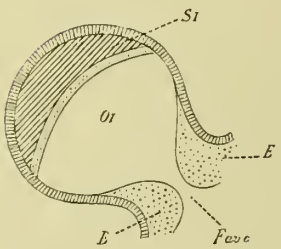

Fig. 2.

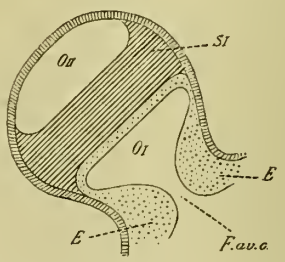

Fig. 4.

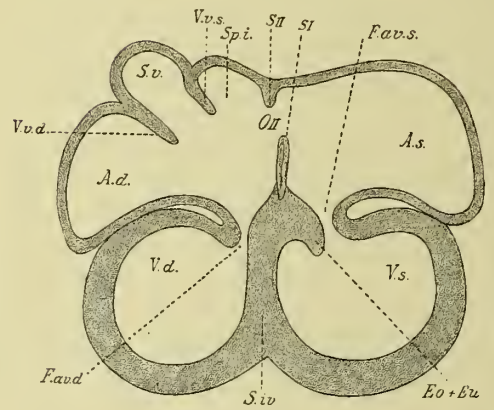

Fig. 5.

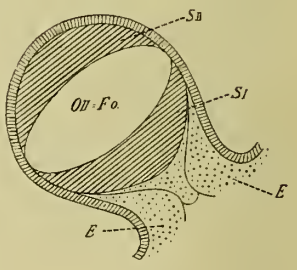

Fig. 6.

Buchstabenerklärung für die Figuren 1—9. *A.d.* = Atrium dextrum, *A.s.* = Atrium sinistrum, *Ao.* = Arteria Aorta, *Ar.p.* = Arteria pulmonalis, *B* = Bulbus, *E* = Endokardkissen, *E.o.* = oberes Endokardkissen, *E.u.* = unteres Endokardkissen, *F.av.c.* = Foramen atrioventriculare commune, *F.av.d.* und *s.* = Foramen atrioventriculare dextrum et sinistrum, *OI* = Ostium primum, *OII* = Ostium secundum (Foramen ovale), *O.iv.* = Ostium interventriculare, *S.iv.* = Septum interventriculare, *Sp.i.* = Spatium interseptovalvulare, *SI* = Septum primum, *SII* = Septum secundum, *S.v.* = Sinus venosus, *V.d.* und *s.* = Ventriculus dexter et sinister, *V.v.d.* und *s.* = Valvula venosa dextra et sinistra.

stetter), eben das Ostium secundum, ist sie bei Vögeln (siehe oben) und Marsupialiern mehrfach: die Lücken werden durch Endocardwucherungen nachträglich geschlossen. Als eine neue halbmondförmige, das Ostium secundum umgrenzende Leiste tritt verhältnissmässig spät ein von der oberen Vorhofswand ausgehendes Septum secundum (S_{II}) auf (Fig. 5, Embryon von 6, respective 7·5 mm Kopflänge), rechts neben Septum primum und nicht in derselben Ebene liegend; es liefert den Hauptbestandtheil des Limbus fossae ovalis (Vieusseni), an dem nach Röse auch die linke Klappe an der Mündung der unteren Hohlvene (die um so weniger die Valvula foraminis ovalis liefert, als sie neben dieser persistiren kann) und ein hinteres (musculöses) Segment des Septum primum Antheil nimmt. Septum primum und Septum secundum wachsen also in zwei annähernd parallelen Ebenen an einander vorüber. Zwischen Septum primum und Septum secundum einerseits und andererseits der Valvula venosa sinistra mit ihrer Fortsetzung nach aufwärts — His' Septum spurium (welches übrigens ein Spannmuskel der Klappe ist) — wird vom rechten Vorhof ein besonderes Spatium intersepto-valvulare (Röse) abgegrenzt (*Sp. i.* in Fig. 1, 3, 5), welches mit Aufrichtung und Emporwachsen der Vorhöfe beträchtlich an Höhe gewinnt.

Die Kammerscheidewand wird, abgesehen von der Verschmelzung der auch nach unten auswachsenden beiden Ventrikelschenkel (siehe oben) gebildet von einer halbmondförmigen Muskelleiste (*S. iv.*, Fig. 1, 3, 5, 8, 9), welche im vorderen und unteren Umfang der Interventricularöffnung (*O. iv.* Fig. 7) an der Grenze beider, auch äusserlich durch eine Interventricularfurche geschiedenen, Ventrikelhälften heranwächst, übrigens zunächst nicht bis zum Verschluss des nach oben sich ausweitenden und durch Wachsthum des Septums höher hinauf sich schiebenden Foramen (Ostium) interventriculare, sondern an den rechtsseitigen Höckern der Endocardkissen (siehe unten) vorbeiwachsend, wodurch oben im Septum eine Lücke bleibt, das spätere Ostium arteriosum aortae (*A. o.* Fig. 9), welches also über den beiden Atrioventricularöffnungen (*F. av.*) liegt. Der ursprünglich nur dem rechten Ventrikel angehörige Bulbus arteriosus (*B*, Fig. 7, Embryon von 1·7 mm) wird schon früh durch zwei Endocardplatten, später, gleichzeitig mit der Bildung des Ventrikelseptums, durch zwei im Truncus arteriosus rechts und links auftretende, nach unten zu spiralig sich drehende Endothel- oder Bulbuswülste, demnach einen linken, zugleich vorderen, und rechten, hinteren abgetheilt. Die Verschmelzung beider bildet das Bulbusseptum — die Leiste zwischen Arteria pulmonalis und Aorta (Fig. 8 und 9 [Embryon von 3· 5—5·8, respective 7·5 Kopflänge]) — und so entstehen, im Verein mit einer Furchung zwischen linkem vierten und sechsten Kiemenarterienbogen, zwei Röhren (in Fig. 8 und 9 nebeneinander ge-

zeichnet, während sie in Wirklichkeit hintereinander stehen und spiralig um einander gedreht sind), die Arteria pulmonalis (*Ar.p.*), welche ihr Blut in den sechsten (früher fünften) Arterienbogen, und die Aorta, welche in den vierten und die Reste der darüber liegenden führt. Das untere (Ventrikel-)Ende des Bulbus weitet sich nach links und hinten aus, so dass es nicht mehr über dem rechten Ventrikel liegt, sondern in den trichterförmigen Raum zwischen dem linken Abhang der Ventrikelscheidewand und den verschmolzenen Endocardkissen, den zwischen

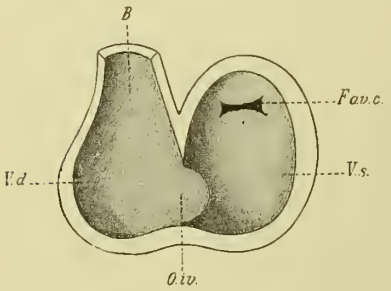

Fig. 7.

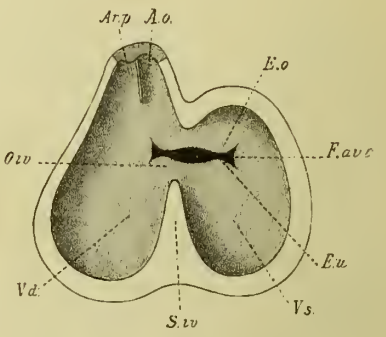

Fig. 8.

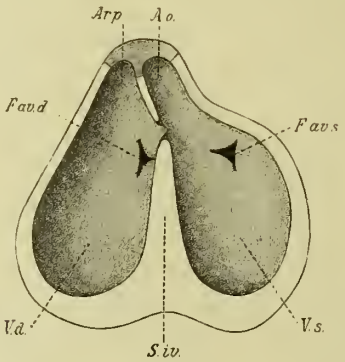

Fig. 9.

Ostium atrioventriculare dextrum und sinistrum (*F.av.d.* und *s.*, Fig. 9) eingeschobenen Conus arteriosus zu liegen kommt. Das neugebildete, die definitive Trennung zwischen beiden Gefässen durchführende Septum arteriosum verbindet sich mit dem freien Rande des Septum ventriculorum, wobei, wie erwähnt, das Ostium interventriculare in den Anfang der Aorta einbezogen wird und als solches verschwindet. Das letzte Vereinigungsstück des Septum arteriosum mit dem Septum ventriculorum bildet das häutige Septum membranaceum (ventriculorum), als Foramen Panizzae bei den Krokodilen persistirend. His liess früher sein, mit Born's Vorhofsseptum nicht ohne Weiteres zu vergleichendes, vom Vor-

hof kommendes Septum intermedium von oben her das Ventrikelseptum, sein Septum inferius, theilweise ergänzen.

Die Herausbildung der beiden Ostia venosa aus dem als besonderer Herztheil nach und nach eingehenden, aber keineswegs in den Ventrikel sich einstülpenden Ohrcanal (S. 2) vollzieht sich in der Art, dass in seinem Innern an der oberen und unteren Wand je ein stumpfer und breiter Kamm sich bildet, der nicht die ganze Lichtung der quergestellten Oeffnung einnimmt, sondern an den Seiten eine Rinne freilässt, wodurch das Lumen die Gestalt ⊢⊣ erhält (Fig. 8). Diese »Endocardkissen« (Lindes' Atrioventricularlippen, F. T. Schmidt's Endothelkissen) tragen rechts und links je einen Endocardhöcker, deren es also vier, zwei obere und zwei untere, gibt. Die Endocardkissen wachsen zusammen und es bleiben, nach Eingehen der queren Lichtung, an den Seiten zwei hohe schmale Communicationsöffnungen, das Foramen atrioventriculare (Ostium venosum) dextrum und sinistrum, von welchen das erstere dem Septum ventriculorum dicht anliegt, das linke, wie früher geschildert, durch den Conus arteriosus der Aorta vom Septum getrennt bleibt (Fig. 9). Die Vorhofsmündung des Ohrcanals, bisher nur der linken Vorhofshälfte angehörend, kommt durch Verschiebung des Canals nach rechts mit ihrer Mitte auf die Ebene des Septum primum, welches mit den Endocardkissen verschmilzt (Fig. 5 und 6), wodurch die Verbindung jedes Ostiums mit der gleichseitigen Vorhofshälfte vollständig wird. In ähnlicher Weise ist durch die oben erwähnte Aufrichtung der Vorhöfe die Kammermündung des Ohrcanals vom Seitenrand des linken Ventrikels gegen die Mitte des Herzens gerückt, der früher nur der linken Herzhälfte angehörige Canal (Fig. 8) tritt mit seinem rechten Abschnitte nunmehr auch in Verbindung mit der rechten Herzhälfte (Fig. 9).

Die wesentlichen Veränderungen der Vorhöfe betreffen, ausser solchen der äusseren Form, die Einbeziehung des Sinushornes in den rechten und des Lungenvenenstammes in den linken Vorhof. Zu der Zeit, in welcher das Septum secundum auftritt, münden in das rechte Sinushorn die Vena cava superior dextra et sinistra (die Ductus Cuvieri) und an der hinteren Wand die Vena cava superior. Das rechte Sinushorn geht allmälig im rechten Vorhof auf, das linke Sinushorn wird zum Sinus coronarius und schliesslich münden alle drei Venen (sammt den Herzvenen) in den rechten Vorhof. Die Vena cava superior sinistra verkümmert zur Vena obliqua atrii sinistri [Marshalli] oder zum blossen Ligamentum venae cavae sinistrae. Das Spatium intersepto-valvulare geht ein, indem oben das Septum spurium mit der medialen Vorhofswand, unten die Valvula venosa sinistra mit dem Septum atriorum verlöthet. Zwischen Vena cava inferior und superior sinistra wächst eine horizontale Leiste hervor, welche, nach rechts hin zu einer Platte sich verdickend,

die Valvula venosa dextra erreicht und diese in den hinteren Abschnitt der Valvula venae cavae [inferioris, Eustachii] und in die Valvula sinus coronarii [Thebesii] zerlegt. Den vorderen Abschnitt der Valvula Eustachii liefert die eben erwähnte Leiste. Auf diese Weise werden die früher vereinten Mündungen der Vena cava inferior und Vena cava superior sinistra (Sinus coronarius) von einander geschieden. Aehnlich wie rechts der Sinus venosus in den Vorhof einbezogen wird, erfolgt beim Menschen linkerseits die Vergrösserung des Vorhofs auf Kosten der als spaltförmige Oeffnung links knapp neben Septum primum mündenden (ursprünglich einfachen) Vena pulmonalis und ihrer Aeste, die nach und nach in die Wand des Vorhofs einbezogen werden. (Siehe hiezu die schematische Figur sammt Erklärung bei Preisz, Ziegler's Beiträge. Bd. VII, S. 265). Der betreffende Wandabschnitt bleibt, gerade wie rechts der aus dem Sinus venosus hervorgegangene Theil, durch das Fehlen der Musculi pectinati gekennzeichnet.

Die Atrioventricularklappen, wenigstens die medialen, gehen nach Bernays von wulstförmigen Endocardverdickungen an den Ostien aus; am linken Ostium sind es zwei, am rechten drei. Die Unterfläche der Endocardvorsprünge tritt in Verbindung mit den Muskelbalken der Kammer, welche allmälig auf die Endocardvorsprünge der Klappe übergreifen, so dass der dem Vorhof zugewandte Theil bindegewebig, der gegen den Ventrikel gerichtete musculös ist. Die innersten Trabekeln ordnen sich zu Bündeln und werden zu Papillarmuskeln, von denen zunächst noch Chordae musculares zur zugehörigen Klappe gehen. Mit dem weiteren Wachsthum der Klappe wird diese dünner, die musculösen Chorden werden ebenfalls verdünnt, in die Länge gezogen und zu sehnigen Chordae tendineae umgewandelt. Die lateralen Klappen entstehen nach Röse ausschliesslich durch Differenzirung aus der früheren Kammerwand, sind also rein musculösen Ursprungs und wandeln sich später bindegewebig um.

Die sogenannten Albini'schen Knötchen an den Zipfelklappen des Neugeborenen erklärt Bernays für Reste der primären Klappenanlage (siehe unter Anderen v. Dusch, in Gerhardt's Handbuch der Kinderkrankheiten, Bd. IV, Abtheilung 1, S. 330).

Die Semilunarklappen gehen, nach Trennung der Arterienrohre, aus Endothelkissen hervor; zunächst sind es zwei, zu denen noch ein drittes kommt, in der Pulmonalis vorn, in der Aorta an der Hinterseite gelegen. Die Wülste legen sich aneinander, werden allmälig von dem der Peripherie zugewandten Ende her ausgehöhlt und zu dickwandigen, erst später dünnwandigen, Klappen umgestaltet.

Für das Arteriensystem, insbesondere so weit für unsere Zwecke die Aortenbogen und die Arterien des Halses und Kopfes in Betracht

kommen, sind im Wesentlichen, allerdings mit einzelnen Verbesserungen, die Untersuchungen von H. Rathke (1843) noch heute massgebend. Jedoch sind auch bei amniotischen Wirbelthieren sechs (nicht blos fünf) Aortenbogen (Fig. 10 und 11) angelegt (E. V. Boas, W. Zimmermann). Der bisher übersehene fünfte geht frühzeitig ein, desgleichen die beiden ersten, so dass nur drei bleiben (Rathke). Der einfache Truncus aortae gibt die beiden sechsten (früher fünften) oder Pulmonalisbogen ab und

Schema für die Entwicklung der grossen Schlagaderstämme der vorderen Körperregion.

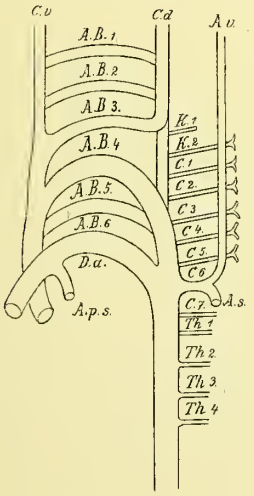

Fig. 10.
Linke Seitenansicht.

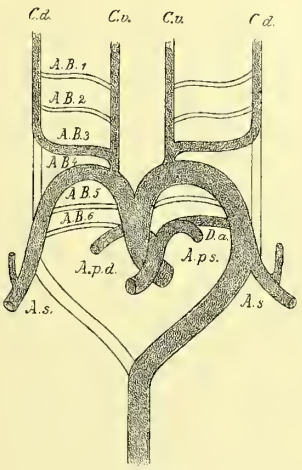

Fig. 11.
Vorderansicht.

Buchstabenerklärung für Fig. 10 und 11. *A. B. 1—6* = Aortenbogen 1—6, *A.p.d.* und *s.* = Arteria pulmonalis dextra et sinistra, *A.s.* = Arteria subclavia, *A.v.* = Arteria vertebralis, *C.d.* = Carotis dorsalis [Carotis interna], *C.v.* = Carotis ventralis [Carotis externa], *C.1—7* = Arterien des 1—7. Cervicalsegments, *K.1* und *2* = segmentale Arterien der Hinterhauptsregion, *Th.1—n* = Arterien der Thoracalsegmente, *D.a.* = Ductus arteriosus. — Die dunkel gehaltenen Gefässe (Fig. 11) sind bleibende, während die übrigen im fötalen Leben eingehen, der Ductus arteriosus in der ersten Lebenszeit.

spaltet sich in zwei Längsstämme, welche, ehe sie als ventrale Fortsetzung der Aorta weiter verlaufen, kurz nacheinander den vierten und den dritten (Carotidenbogen) entlassen. Die genannte ventrale Fortsetzung ist die Carotis ventralis von J. Y. Mackay (*C.v.*, Fig. 10 und 11), die spätere Carotis externa. Alle drei Aortenbogen münden dorsal vom Darm jederseits in ein Längsgefäss, die dorsale Aortenwurzel, welche sich caudalwärts mit der Gegenseite zum Aortenstamm vereinigt, während sie sich kopfwärts als spätere Carotis interna (Carotis dorsalis Mackay; *C.d.*, Fig. 10 und 11) fortsetzt. Von jeder dorsalen Aortenwurzel und ihrer caudalen Fortsetzung gehen in regelmässigen Ab-

ständen »segmentale« Arterien ab: für die Hinterhauptsregion (K_1 und K_2), wobei K_2 als Arteria vertebralis cephalica in die (zunächst noch paarige) Basilararterie des Gehirns sich fortsetzt, ferner für die Cervical- und Thoracalsegmente (*C. 1—7*, *Th. 1* u. s. f., Fig. 10). C_6 wird zur Arteria subclavia sinistra (*A. s.*, Fig. 10). Die zwischen dieser und den übrigen kopfwärts gelegenen, segmentalen Arterien (unter Eingehen der Ursprungsstücke derselben) sich ausbildende Längsanastomose ist der von His als Arteria vertebralis cephalica bezeichnete Abschnitt der Arteria vertebralis (*A. v.*, Fig. 10). Die Carotis communis entsteht aus der ventralen Fortsetzung des Truncus bis zum Carotidenbogen (*A. B. 3*). Dieser selbst und die Carotis dorsalis werden zur Carotis interna (siehe oben). Während rechterseits das zwischen Arteria pulmonalis dextra und dorsaler Aortenwurzel gelegene Stück des Aortenbogens und Bogen 4 zum Anfangsstück der Arteria subclavia wird, persistirt der Pulmonalisbogen der linken Seite bis zur Geburt als Anfangsstück der linken Arteria pulmonalis und als Ductus arteriosus (Fig. 10 und 11 bei *A. B. 6* und *A. p. s.*), welcher (*D. a.*) in den bleibenden Aortenbogen (*A. B. 4* links) mündet. Auch beim Menschen geht der rechte Pulmonalast aus dem rechten, der linke aus dem linken Anfangsstück des Pulmonalbogens hervor (His).

Bezüglich des Venensystems ist das Wichtigere schon im Früheren mitgetheilt. Anzufügen wäre, dass beim Säugethier die Anlage der Hauptvenenstämme des Embryons eine symmetrische ist. Die Pfortader entsteht durch Anschluss der Vena mesenterica an einen unpaaren Stamm, der aus theilweiser Vereinigung der beiden, durch Anastomosen sich gegenseitig verbindenden Venae omphalo-mesentericae hervorgeht.

Weiteres über Entwicklung des Venensystems siehe bei Rauber, L. c., S. 246.

Die nachstehende Tabelle (S. 11 und 12) macht den Versuch, zunächst die eingehender verfolgte Entwicklung des Kaninchenherzens, zumal in den Frühstadien, wo Kopflänge des Menschen- und Kaninchenembryons ziemlich übereinstimmen (Born, L. c., S. 343), darzustellen und sie mit den entsprechenden Entwicklungsstadien beim Menschen in Beziehung zu setzen.

Bezüglich des letztgenannten Punktes hat auf meine Bitte Prof. G. Born in Breslau der Tabelle seine werthvolle Beihilfe zu Theil werden lassen, und es sei mir gestattet, dem Herrn Collegen für sein freundliches Entgegenkommen auch an dieser Stelle meinen ergebensten Dank auszusprechen. Die letzte Rubrik, die übrigens keinen Anspruch auf Vollständigkeit erhebt, verzeichnet einige beim menschlichen Herzen genauer beobachtete Entwicklungstadien.

Tabelle der Entwicklung des Herzens.

Kaninchenembryon			Entsprechendes menschliches Embryon		His' Normentafel (Tafel X)	Beobachtungen am menschlichen Herzen
Tag nach der Begattung	Kopflänge (mm)	Fortschreitende Entwicklung des Herzens	Tage [Wochen] der Schwangerschaft	Scheitel-Steisslänge [Kopf] (mm)		
8—9	—	Primitives Herzsäckchen	Circa 12 bis 15 Tage	2·1—2·2	Fig. 1 u. 2	Vielleicht doppelte Herzanlage. Vielleicht gerader Schlauch
9–9½	0·95	Herzschlauch S-förmig gekrümmt	12—15	2·15 [0·65]	Fig. 6 u. 7	Anfang der 3. Woche. Bildung des Ohrcanals mit dem Endocardkissen (Röse)
	1—1·7	Erste Andeutung des *SI*				4. Woche (Kölliker.) Einfacher Truncus arteriosus, erste Anlage des Septum ventriculorum und kurz zuvor (Röse) des Septum atriorum. Ende 4. Woche. Aus Valvula dextra entstehen Valvula venae cavae und Sinus coronarii (Röse)
10	1·7	Endocardkissen im Canalis auricularis, Foramen atrio ventriculare commune allein im linken Ventrikel	18—21	4·2 [1·1]	Fig. 14 und 15	
11—12	2·5—3	Zwei gesonderte Endocardkissen im Bulbus arteriosus, Aufrichtung der Vorhöfe	27 [Ende IV]	[2·9]	Modell von Born entspr. etwa His Nr. 9	
	2·6	*SI* ausgebildet (noch ohne *OII*)	[Ende IV]			
	2·85	Erste Anlage der Lungenvene	27—30 [Anfang V]	10 [3·5]	Etwa His Nr. 10	Länge des Herzens (Kölliker). 4. Woche 2⅓ mm 6. » 3⅓ » (Ecker) 8. Woche 4⅓ mm 3 Monate 10 bis 12 mm 8 Monate 15 bis 17 mm
	3·0–3·5	Beginnende Bildung von *OII* *OI* = ⅓ der Communicationsweite zwischen beiden Vorhöfen				
	4	Erste Andeutung der Trennung des Bulbus in Aorta und Arteria pulmonalis. Ostium interventriculare durch heraufgewachsenes Septum interventriculare eingeengt				
	4·2	*OI* und *OII* ungefähr gleich gross	30 [Anfang V]	[4·5—5]	Etwa His Nr. 12	6. Woche (Ecker). Grosse Herzohren, Furche am Truncus arteriosus, Sulcus interventricularis, Septum ventriculorum weiter entwickelt
	4·5–5·5	Fortschreitende Trennung des Bulbus in Aorta und Pulmonalis				

Kaninchenembryon: Tag nach der Begattung	Kaninchenembryon: Kopflänge (mm)	Kaninchenembryon: Fortschreitende Entwicklung des Herzens	Entsprechendes menschliches Embryon: Tage [Wochen] der Schwangerschaft	Entsprechendes menschliches Embryon: Scheitel-, Steisslänge [Kopf] (mm)	His' Normentafel (Tafel X)	Beobachtungen am menschlichen Herzen
	5	Beginnende Bildung von *SII*				7. Woche (Kölliker). Septum ventriculorum vollendet, desgleichen (Röse) Septum atriorum, Ostia atrioventricularia getrennt, beginnende Bildung der Semilunarklappen in beiden Arterien
13—14	Circa 5·8	Foramen atrioventriculare commune reicht mit seinem rechten Ende in den rechten Ventrikel				
	5—6	Rechtes Sinushorn nimmt auf: Venae cavae superior. und Vena cava inferior				Vena cava superior sinistra beim Embryon von 6 Kopflänge noch durchgängig, aber auch schon in früheren Stadien verschlossen gefunden (Born)
	5·5—6	*OI* geschlossen, *SI* mit seinem unteren Rand an dem Endocardkissen befestigt	[Ende V]	[6]	Etwa His Nr. 16 und 17	
	7·5	Ostia atrio ventricularia sind getrennt. Septum ventriculorum mit dem Bulbusseptum bis auf die kleine Lücke der Pars membranacea vereinigt.	[Anfang VI]	[7·5]	Etwa His Nr. 18	
16—17		Vorhöfe und Kammern sind getrennt				
	7·5 (-8)	Scheidung der grossen Arterien und Ventrikel vollendet	[VIII]			7.—8. Woche. Die beiden Gefässstämme vollkommen getrennt
						3. Monat. Bildung der Atrioventricularklappen (Kölliker)
						12.—14. Woche. Bildung der Lungenvenen aus dichotomischer Theilung (Röse) Ductus arteriosus schliesst sich zumeist innerhalb der ersten 3 Lebensmonate. Der (normale) Schluss des Foramen ovale kann in den ersten Lebenswochen erfolgen, aber auch bis zum 2. Jahr sich hinausziehen.

Allgemeine Literatur der angeborenen Herzkrankheiten.

In dieses Verzeichniss sind mit Auswahl die mehr umfassenden, die angeborenen Herzkrankheiten überhaupt oder allgemeine Gesichtspunkte behandelnden Arbeiten aufgenommen. Die mit Literaturangaben ausgestatteten Abhandlungen sind hier, wie fernerhin in dieser Schrift, durch *, die mit Abbildungen versehenen durch † gekennzeichnet.

Sénac J. B., Traité de la structure du coeur, de son action et de ses maladies. Paris, 2 Vol. 1749 (1774 édit. Portal). Deutsch: Praktische Abhandlung von den Krankheiten des Herzens. Leipzig 1781. — Morgagni J. B., De sedibus et causis morborum per anatomen indagatis libri V. 2 Vol. Venetiis 1761 und andere Ausgaben. — †Hunter W., Three cases of mal-conformation in the heart in: Medical Observations and inquiries by a society of physicians in London. 1784, Vol. VI, pag. 291. — †* Meckel J. Fr. [der Enkel], De cordis conditionibus abnormibus. Dissertatio, Halae 1802. * Handbuch der pathologischen Anatomie. Leipzig 1812, Bd. I. * Beitrag zur Geschichte der Bildungsfehler des Herzens, welche die Bildung des rothen Blutes hindern [mit vielfacher Beziehung auf die folgende Schrift]. Deutsches Archiv für die Physiologie. 1815, Bd. I, S.. 221 [mit Tabelle über 77 Fälle]. — †Farre J. R., Pathologieal researches in Medicine, Essay I: on Malformation of the human heart, illustrated by numerous cases and five plates etc. London 1814. — Gintrac E., Recherches analytiques sur diverses affections, dans lesquelles la peau présente une coloration bleue. Paris 1814. * Observations et recherches sur la cyanose ou maladie bleue. Paris 1824. — Kreysig F. L., Die Krankheiten des Herzens systematisch bearbeitet etc. Berlin 1814/17, 3 Theile in 4 Bänden. — Burns Allan, Von einigen der häufigsten und wichtigsten Herzkrankheiten, nebst einer ergänzenden Abhandlung des Herausgebers (F. Nasse) über die blaue Krankheit. Lemgo 1817. — Louis P. Ch. A., Mémoires ou recherches anatomico-pathologiques, pag. 301: de la communication des cavités droites avec les cavités gauches du coeur. Paris 1826. — *Meissner Fr. Ludw., Forschungen des XIX. Jahrhunderts im Gebiete der Geburtshilfe, Frauenzimmer- und Kinderkrankheiten. 3. Theil [Zeitraum 1801—1825]. Leipzig 1826, S. 35 ff., S. 167 ff.; 6. Theil [Zeitraum 1826—1832], 1833, S. 41 ff., 207 ff. (blaue Krankheit). — *Naumann M. E. A., Handbuch der medicinischen Klinik. Berlin 1830, Bd. II, pag. 319/39. (»Abnorme Communicationsöffnungen«). — * Otto A. W., Lehrbuch der pathologischen Anatomie des Menschen und der Thiere. Berlin 1830, I, pag. 271 (§ 172 ff.). — Bouillaud J., »Cyanose« in: Dictionn. de méd. et de chirurgie pratiques. Paris 1831, T. VI. — *Paget J., On the congenital malformations of the human heart. Edinburgh medical and surgical Journal. 1831, Vol. XXXVI, pag. 263. — Ferrus, Artikel »Cyanose« in: Dictionnaire de médeeine. 1834, 2. Édit., T. IX, pag. 527. — †Kürschner Theophil, Commentatio de corde, cujus ventriculi sanguinem inter se communicant. Pro venia legendi. Marburgi 1837. — Warnatz, Artikel »Kyanosis« in: Encyclopäd. Wörterbuch der medic. Wissenschaften, herausgegeben von Busch, Gräfe etc. Berlin 1839, Bd. XX. — Hasse K. E., Specielle pathol. Anatomie. Leipzig 1841, Bd. I, S. 217. — Deguise, De la cyanose cardiaque. Thèse. de Paris. 1843. — Rokitansky C., Handbuch der patholog. Anatomie. Wien 1844, Bd. II. — Idem (siehe oben, S. 1.), Die Defecte der Scheidewände des Herzens. 1875. [Wichtiges Hauptwerk.] — Friedberg H., Die angeborenen Krankheiten des Herzens und der grossen Gefässe des Menschen nebst Untersuchungen über den Kreislauf des Fötus. Leipzig 1844. — †Albers J. F. H., Atlas der patholog. Anatomie. Abth. III. Bonn 1846, Tab. XII—XVIII (Erläuterungen pag. 140 ff.). — Bednař, Die Krankheiten der Neugeborenen und Säuglinge. Wien 1852. — Pize P. L., Considérations sur les anomalies cardiaques et vasculaires qui peuvent causer la cyanose. Thèse de Paris. 1854.

— *Meyer Hermann, Ueber angeborene Enge oder Verschluss der Lungenarterienbahn. Virchow's Archiv. 1857, Bd. XII, S. 497. — †*Peacock Thom. B., On malformations of the human heart with original cases. London 1858, 2. Edit. 1866 [Hauptwerk; wo nichts bemerkt, nach der 2. Auflage citirt]. — †Förster Aug., Die Missbildungen des Menschen. Jena 1861, S. 137. Tafel XVIII und XIX. — *Friedreich N., Krankheiten des Herzens in Virchow's Handbuch der speciellen Pathologie und Therapie. 1861, Bd. V, 2. Abth., S. 389, 424. 1867, 2. Aufl. — Duchek A., Handbuch der speciellen Pathologie und Therapie. Erlangen 1862, Bd. I, 1. Lieferung: Die Krankheiten des Herzens. — *†Kussmaul, Ueber angeborene Enge und Verschluss der Lungen-Arterienbahn. Zeitschrift für rationelle Medicin. 1866, 3. Reihe, Bd. XXVI, S. 99. [Wichtige Abhandlung.] — Peacock Th., On some of the causes and effects of valvular disease of the heart, being the Croonian Lectures of the Royal College of physicians for 1865. London 1865. [Excerpt: Medical Times and Gazette. 1866, Vol. I, pag. 233.] — Gintrac H., Artikel »Cyanose« in: Nouveau dictionnaire de méd. et de chirurgie pratiques. 1869, T. X, pag. 619. — †*da Costa Alvarenga P. F. (traduit par Papillaud), Des perforations cardiaques à propos d'une observation remarquable de communication interauriculaire, interventriculaire et pulmo-aortique avec trochocardie. Gazette médicale de Paris. 1870, pag. 435, 473, 499, 513, 620, 629. — *Idem (traduit par Bertherand), Anatomie pathologique et pathogénie des communications entre les cavités droites et les cavités gauches du coeur. Marseille 1872 [auch historische Notizen]. — Brugnoli, Artikel »Cianosi« in: Dizionario delle scienze mediche compilato da Mantegazza. Milano 1874, Vol. I, parte 2ª, pag. 719. Artikel »Cuore« (Anomalie del') ibid. pag. 1406/18. — Gerhardt C., Lehrbuch der Kinderkrankheiten. Tübingen 1874, 3. Aufl. [5. Aufl. besorgt von O. Seifert, Band I, Tübingen 1897]. — *†Taruffi Cesare, Sulle malattie congenite e sulle anomalie del cuore. Bologna 1875 (Memorie della Società medico-chirurgica di Bologna. Vol. VIII, Fasc. 1). [Erschöpfendes Werk mit reicher Casuistik und vielen historischen Notizen; auf pag. 5 und 6 »Bibliografia generale«]. — *Lancher O., Coeur (Anomalies). Dictionnaire encyclopéd. des sciences médicales. Paris 1876, I. Sér. Vol. XVIII, pag. 293. Bibliographie pag. 311. — *Potain C. et Rendu H., Coeur (Pathologie). Ibid. pag. 487 und besonders pag. 619. Bibliographie pag. 682. — Paul C., Diagnostic et traitement des maladies du coeur. Paris 1877, 2. Édit. — *†Assmus C., Ueber einen Fall von angeborener Stenose des Conus arteriosus dexter bei offener Kammerscheidewand des Herzens. Deutsches Archiv für klinische Medicin. 1877, Bd. XX, S. 216 [»Uebersicht der Theorien der Genese der Defecte der Kammerscheidewand«, S. 230]. — *†Rauchfuss C., Die angeborenen Entwicklungsfehler und die Fötalkrankheiten des Herzens und der grossen Gefässe: Gerhardt's Handbuch der Kinderkrankheiten. Tübingen 1878, Bd. IV, 1. Abth. [Abschliessendes Werk bis c. 1876 reichend. Reiche Literaturangaben]. — Lebert H., Die angeborenen Herzkrankheiten. 2. Aufl. bearbeitet von L. Schroetter. Ziemssen's Handbuch der speciellen Pathologie und Therapie. Leipzig 1879, Bd. VI, 2. Aufl. S. 735. — †Buhl, Beitrag zur pathologischen Anatomie der Herzkrankheiten. Zeitschrift für Biologie. 1880, Bd. XVI, S. 215, 253. — *Index Catalogue of the library of the surgeon general office. Artikel »Cyanosis«. Washington 1882, pag. 569; Artikel »Heart« (abnormities and malformations) 1884, Vol. V, pag. 962 [fast lückenlose Zusammenstellung der gesammten Literatur]. — *Grancher J., Artikel »Cyanose« in: Dictionn. encyclop. des sciences médicales. 1883, I. Sér. XXIV, pag. 481. Bibliographie pag. 501. — *Durey-Comte P., Contribution à l'étude du rétrécissement congénital de l'artère pulmonaire. Thèse de Paris. 1887 [enthält, wenn auch mit Druckfehlern, die wichtigste Literatur von 1879 bis 1886]. — Rilliet F. et Barthez E., Traité clinique et pratique des maladies des enfants. Paris 1887, 3. Édit. par Barthez et Sanné. T. II, pag. 86. — Orth J., Lehr-

buch der speciellen pathologischen Anatomie. Berlin 1887, Bd. I. — † Moussous A., Maladies congénitales du coeur. Paris. s. a. [Encyclopédie scientifique des aides-mémoire Nr. 114B]. — Hochsinger C., Die Auscultation des kindlichen Herzens. Wien 1890. † Théremin E., Études sur les affections congénitales du coeur. Paris 1895. Mit Atlas (27 Tafeln). — Eine reiche Fundgrube für die Casuistik der angeborenen Herzkrankheiten sind: † Transactions of the pathological Society of London (Capitel: Diseases of the heart, diseases of the organs of circulation). 1846/48—96, Vol. I—XLVII und »Index«-Bände, sowie »Supplementary Reports« für Vol. I—XXXI.

Gewichte und Dimensionen des kindlichen Herzens.

Literatur.

Bizot J., Recherches sur le coeur et le système artériel chez l'homme. Mémoires de la Société médicale de l'observation. Paris 1837, I, pag. 262. — Vernois Maxime, Mémoire sur les dimensions du coeur chez l'enfant nouveau-né. Paris 1840. Referat: L. F. u. R. Froriep's Neue Notizen. 1840, Bd. XVI, pag. 161 und 177. — *† Heine C., Angeborene Atresie des Ostium arteriosum dextrum. Tübinger Dissertation. 1861, S. 29. — Allix J., Étude sur la physiologie de la prémière enfance. Paris 1867, pag. 52. — † Raab W., Ein Fall von Atresie der Lungenarterie mit Verkümmerung des rechten Ventrikels. Wiener medicinische Jahrbücher. 1878, S. 296. — † Beneke W., Die anatomischen Grundlagen der Constitutionsanomalien des Menschen. Marburg 1878, S. 20. — Idem, Constitution und constitutionelles Kranksein. Marburg 1881, S. 24—25. — Rilliet et Barthez, l. S. 14 c., 1884, 3. Édit. T. I, pag. 52—54. — Vierordt H., Daten und Tabellen zum Gebrauche für Mediciner. Jena 1893, 2. Aufl. S. 21, 22, 112. — Théremin, l. S. 15 c. pag. 4—11.

Um im einzelnen Falle genauere Vergleiche über Gewichts- und Massverhältnisse eines pathologischen Herzens mit dem normalen zu ermöglichen, sind im Folgenden einige diesbezügliche Angaben zusammengestellt, umsomehr, als sie in den gangbaren Büchern zumeist fehlen. Die Verhältnisse beim Erwachsenen siehe in meinen »Daten und Tabellen«, S. 30—33, 112—113, 116—117.

	Gewicht (H. Vierordt) (g)		Volumen (Beneke) (cm^3)
	männl.	weibl.	»Normalmass«
neugeboren	23·6	24·0	0—11 Tage 20—25
—	—	—	11 Tage bis 3 Monate 24—30
4—6 Monate	22·6	21·4	— —
1 Jahr	41·2	32·8	bis 1 Jahr 40—45
$1^1/_2$ Jahre	47·5	42·3	— —
2 »	51·9	51·3	2 48—54

	Gewicht (H. Vierordt) (g) männl.	weibl.	Jahre	Volumen (Beneke) (cm^3) »Normalmass«
3 Jahre	64·8	59·7	3	56—62
4 »	74·1	69·0	4	66—72
5 »	81·0	80·3	—	—
6 »	84·9	89·2	6	78—84
7 »	93·3	81·4	7	86—94
8 »	95·0	106·0	—	—
9 »	108·3	123·3	—	—
10 »	127·7	120·0	—	—
11 »	140·9	114·4	—	—
12 »	—	110·0	—	—
13 »	164·0	142·5	—	—
14 »	216·1	173·8	13—14	120—140

Masse des Herzens (mm).

	Bizot, 1 - 4 Jahre männl.	weibl.	Vernois, »neugeboren« (L.c.pag.182)	Rilliet u. Barthez, 15 Monate bis $14^1/_2$ Jahre	C. Heine, neugeboren (2 Fälle)	Raab, 1 Monat (1 Fall)
Dicke des linken Ventrikels	5·5	6·5	4·5	nicht ganz 10 mm bis zum 6. Jahr, später 10 oder etwas mehr	4	6·5
Dicke des rechten Ventrikels	1·35	1·97	2·4	2 mm bis zum 6. Jahre, später 3—4	3	4
Dicke des Septum ventriculorum	7·0	5·9	5	*Umfänge u. Durchmesser der grösseren Gefässe im kindlichen u. späteren Alter nach Beneke u. nach Thoma siehe meine »Daten und Tabellen«, pag. 112*	—	—
Höhe des Herzens . . .	51·4	51·0	34 (von der Spitze zur Basis)	—	39·5	45 (von der Spitze zur Basis)
Breite des Herzens . . .	60·9	58·4	39 quer durch die Mitte der Höhe	—	22·5	37

	Bizot, 1—4 Jahre männl.	weibl.	Vernois, »neugeboren« (l. c. pag. 182)	Rilliet u. Barthez, 15 Monate bis 14½ Jahre	C. Heine, neugeboren (2 Fälle)	Raab, 1 Monat (1 Fall)
Linker Ventrikel (aufgeschnitten)	Länge 45·1	41·7	—	—	—	—
	Breite 69·9	66·6	—	—	—	
Rechter Ventrikel (aufgeschnitten)	Länge 45·5	42·7	—	—	—	—
	Breite 107·8	99·3	—	—	—	—
Umfang der Aorta:				wächst fast nicht vom	27 (am Ursprung)	6 a. d. Wurzel
1—4 J. . . .	38·3	36·2	—	15. Monat bis	8·5	9
6—7 J. . . .	*41·3*	*38·8*	—	13. Jahr	Durchmesser d. Aorta	grösster Durchmesser
13—14 J. . .	*48·1*	*42·8*	—			
Umfang der Arteria pulmonalis:				wächst vom 6. bis 8. Jahr beträchtlich	27 (am Ursprung)	10 an der Wurzel
1—4 J. . . .	42·0	38·3	—		8	10
6—7 J. . . .	*44·2*	*41·7*	—		Durchmesser der Pulmonalis	grösster Durchmesser
13—14 J. . .	*50·3*	*46·0*	—			
Ostium venosum sinistrum	—	—	—	bleibt kleiner als das rechte, wächst langsam, aber regelmässig	—	—
Ostium venosum dextrum	—	—	—	bis zum 5. Jahr fast gleich bleibend, dann wenig waehsend bis zum 10. Jahr, im 10. Jahr merkbar mehr	—	4 Längsdurchmesser der Auricula dextra
Länge des Ductus arteriosus	—	—	—	—	9	Théremin (L. c. p. 5) m. 5·6, w. 4·2
Durchmesser des Ductus arteriosus	—	—	—	—	3	m. 4·7, w. 4·8

(Weitere Tabelle auf S. 18.)

Eintheilung der angeborenen Herzkrankheiten.

Paul Constantin, Diagnostic et traitement des maladies du coeur. Paris 1877, 2e édition. — Sansom A. E., Clinical lectures on diseases of the heart in childhood. Medical Times and Gazette. Vol. II for 1879, pag. 227, 255. — Pott R., Zur Aetiologie der Herzfehler im frühen Kindesalter. Fortschritte der Medicin. 1895, Bd. XIII, S. 893, 933.

Jede Eintheilung wird etwas Gekünsteltes haben müssen, so lange wir nicht über die nothwendigen Kenntnisse der speciellen Entwicklung des (menschlichen) Herzens verfügen. Von vorneherein aber werden wir einer Eintheilung den Vorzug geben, welche das entwick-

Masse des Herzens nach Théremin (mm).

Die Angaben, im Auszug dem Original (Tabelle 1, 3, 4) entnommen, beziehen sich auf 62 Individuen, worunter 21 weibliche. Die Urzahlen l. c. pag. 4–7. Im Original sind an jedem Herzen 39 Einzelmessungen ausgeführt, wovon hier 25 aufgenommen sind. Die Zahlen bei den Arterien bedeuten die (inneren) Durchmesser.

Alter	Umfang der Ventrikel: an der Basis: beide	an der Basis: rechts allein	an der Basis: Vorderfläche allein	in der Mitte	über die Spitze gemessen: von vorn nach hinten	über die Spitze gemessen: von rechts nach links	über die Spitze gemessen: rechter Rand allein	Foramen ovale: Höhe	Foramen ovale: Breite	Umfang des Ostium venosum: dextrum	Umfang des Ostium venosum: sinistrum	Dicke der Ventrikelwand: rechts	Dicke der Ventrikelwand: links	Conus pulmonalis, Länge der vorderen Wand	Höhe des Septum ventriculorum	Arteria pulmonalis *)	Aorta: Ursprung	Aorta: Bogen	Aorta: Isthmus **)	Aorta: jenseits des Ductus arteriosus	Arteria: anonyma	Arteria: carotis comm. sin.	Arteria: subclavia sin.	Vena cava: superior	Vena cava: inferior
1—2 Tage	89·5	54·1	50·1	74·1	61·3	75·4	38·3	7·2	5·9	33·0	28·2	4·9	4·4	17·4	22·5	9·3	7·5	6·8	5·3	6·7	4·2	2·8	2·5	6·6	9·5
4—7 »	105·0	62·0	57·4	86·4	70·0	73·5	41·4	9·1	7·2	33·7	31·4	5·1	5·2	19·1	21·2										
8—14 »	105·0	57·4	60·0	88·0	73·0	83·0	41·0	8·4	7·0	38·2	34·0	5·0	5·0	20·6	26·4	10·0	9·0	8·4	5·6	7·2	4·8	3·2	3·0	7·8	11·0
15—18 »	108·0	61·0	61·0	88·7	72·5	84·0	41·0	9·0	8·0	43·0	35·0	5·0	4·8	19·0	25·7	10·5	8·7	8·0	5·8	7·2	4·5	3·0	3·3	8·2	10·8
1 Monat	92·3	50·0	50·3	79·1	64·1	76·6	40·0	6·0	5·0	37·3	30·8	4·0	5·3	17·6	23·5	9·6	8·3	7·7	5·7	6·1	4·0	3·0	3·0	7·3	9·4
2—2½ Monate	106·0	58·0	60·0	88·2	75·0	85·0	40·3	7·0	6·5	40·4	35·2	4·0	7·0	20·8	26·0	10·0	9·0	8·5	6·3	7·1	4·6	3·1	2·8	7·7	10·9
3—3½ »	106·4	58·0	60·0	90·0	75·7	88·0	40·7	7·4	6·5	42·7	35·0	3·4	6·3	22·0	27·0	10·1	9·5	8·5	6·5	7·1	5·0	3·2	3·0	7·7	10·0
6 »	132·0	72·0	70·0	108·0	86·0	98·0	47·0	8·0	6·6	48·3	40·8	4·4	8·0	26·2	29·4	10·6	10·2	9·2	7·0	7·0	5·4	3·6	3·6	8·6	10·4
7—10 »	123·0	64·2	68·0	103·0	86·4	102·0	48·0	6·7	6·0	48·1	41·0	4·0	7·5	25·7	30·7	10·8	10·6	9·6	7·6	7·5	5·1	3·7	3·6	8·1	10·4
1—2½ Jahre	143·0	80·0	78·8	118·7	95·0	113·7	55·0	9·2	7·5	53·7	43·5	4·5	9·7	26·7	33·7	11·5	12·0	9·5	8·5	8·2	5·7	4·2	4·5	9·5	12·2

*) Die beiden Aeste der Pulmonalis waren in 41 Fällen gleich stark, in 12 der rechte, in 9 der linke stärker.

**) Bis zum Alter von 3 Monaten ist in vier Fünftel der Fälle der Isthmus ein wenig enger als der Aortenbogen.

lungsgeschichtliche Moment zur Geltung bringt. ₀Lebert*) (l. c. S. 744) meint: »Man überzeugt sich von der Mannigfaltigkeit der Ursachen, entsagt so jeder exclusiven Theorie und kommt demgemäss auch nothwendig mit Kussmaul zu einer Eintheilung aller hieher gehörigen Fälle nach gemischten Principien.« Kussmaul's, auch von Rauchfuss in der Hauptsache adoptirte Eintheilung der Pulmonalstenose ist ohne Frage umfassend, ist aber keineswegs einheitlich und durch die vielen Unterabtheilungen und »Combinationen« schwerfällig. Letztere immer einzeln zu rubriciren, erscheint nicht nothwendig; besser werden sie blos als gradweise Unterschiede, als ein Stehenbleiben auf mehr oder minder frühen Stufen der Entwicklung aufgefasst. Die speciellen Bezeichnungen Cor triloculare, biloculare stellen ohnedem blos ein rein äusserliches, anatomisches Merkmal in den Vordergrund. ₀Heine (l. c. pag. 11—14), an Th. Bischoff und Förster sich anlehnend, gibt eine ausführliche, auf alten Principien beruhende Classification der Missbildungen des Herzens. Eine das Foramen ovale, den Ductus arteriosus und die Pulmonalstenose berücksichtigende Classification stellt C. Paul (L. c. pag. 717 bis 743) auf. Sie ist auch von Liégeois (Gazette des hôpitaux. 1891, pag. 1077) mitgetheilt. Eine Classification der fötalen Erkrankungen überhaupt gibt Ballantyne (Edinburgh medical Journal. 1891/92, Bd. XXXVII, pag. 812).

Der umfangreiche Stoff der angeborenen Herzfehler liesse sich nach folgenden anatomisch-entwicklungsgeschichtlichen Gesichtspunkten eintheilen:

I. Offenes Foramen ovale, selbstständige Defecte der Vorhofsscheidewand;

II. selbstständige Defecte der Kammerscheidewand;

III.[a] primäre entzündliche Stenose des Ostiums und des Conus der Pulmonalarterie ohne Bildungsanomalien (mit offen bleibendem Foramen ovale).

Abnorme Theilung (und Umbildung) des Truncus arteriosus [III.[b]—VII.[a]].

III.[b] Stenose und Atresie der Pulmonalis (Conus und Ostium arteriosum):

1. ohne Septumdefect und Transposition der Gefässe,
2. mit Septumdefect und Transposition der Gefässe.

IV. Transposition der grossen Arterienstämme (mit verschiedenen Complicationen);

*) Die mit ₀ versehenen Nachweise sind mittelst des am Schlusse des Buches befindlichen Namenverzeichnisses aufzusuchen.

V. Erweiterung der Pulmonalis [wird bei den einzelnen Herzfehlern besprochen];

VI. Persistenz des Truncus arteriosus.

Anhang: Directe Communication zwischen Aorta und Pulmonalis.

VII. Angeborene Stenose und Atresie des Anfanges der Aortenbahn (Conus und Ostium):

VII.[a] Entwicklungshemmung;

VII.[b] fötale Endocarditis.

VIII. Angeborene Anomalien der Semilunarklappen;

IX. Stenose der Aorta an der Einmündung des Ductus arteriosus, persistirender Isthmus aortae;

X. angeborene Enge des Aortensystems;

XI. (selbstständiges) Offenbleiben des Ductus arteriosus;

XII. primäre Fehler am Ostium venosum dextrum

a) Entwicklungshemmung, *b*) fötale Endocarditis;

XIII. primäre Fehler am Ostium venosum sinistrum

a) Entwicklungshemmung, *b*) fötale Endocarditis.

Eine klinische Zwecke verfolgende Darstellung braucht selbstredend die einzelnen Kategorien nicht immer streng auseinanderzuhalten. So wird man die (fötal) entzündlichen und die aus abnormer Theilung des Truncus arteriosus sich ableitenden Stenosen symptomatologisch nicht genügend trennen können; ohnedies kommen beide Affectionen gemischt vor.

Auch die Reihenfolge, in der die einzelnen Capitel abgehandelt werden, ist aus Gründen zusammenfassender und systematisch fortschreitender Darstellung gelegentlich etwas abgeändert.

Als klinisch weniger bedeutsam sind in der vorliegenden Schrift unter den »angeborenen Herzkrankheiten« nicht besonders abgehandelt:

XIV. Reine Lageanomalien des Herzens, übrigens bei der Transposition der Gefässe kurz besprochen.

Das Wichtigste darüber: bei $_0$Taruffi (l. c. pag. 286, Art. XIV, Posizione del cuore). — $_0$Rauchfuss (l. c. S. 30). — *A. Krieger, Zur Geschichte der congenitalen Dextrocardie nebst Mittheilung über einen diese Missbildung vortäuschenden Krankheitsfall. 1880, Berliner Dissertation. — Literatur: Index Catalogue. Vol. V, pag. 1003: Heart (Displacement and malposition).

XV. Missbildungen des Herzbeutels.

Das Nöthigste bei $_0$Peacock (l. c. S. 9), $_0$Rauchfuss (l. c. S. 30), $_0$Taruffi (l. c. pag. 308, Art. XV, Pericardio). Literatur: Pericardium (Abnormities). Index Catalogue. 1889, Vol. X, pag. 698.

Häufigkeit der angeborenen Herzkrankheiten.

Es liegt nicht viel Material über diese Frage vor. Zunächst finde ich bei Fr. Oesterlen (Handbuch der medicinischen Statistik, Tübingen

1865, S. 708) die Angabe, dass in England von 1850—1859 zusammen 9410 Todesfälle an angeborenen Missbildungen verzeichnet wurden, darunter 3045 an Cyanose, 2726 an Spina bifida, 3639 an anderen Missbildungen. Da aber Cyanose und angeborene Herzanomalie sich keineswegs decken, so hat diese Erhebung nur einen bedingten Werth. An sich sind die angeborenen Herzanomalien überhaupt jedenfalls selten trotz der imponirenden, immer mehr anschwellenden Casuistik, die ungefährer Schätzung nach etwa 700 Fälle umfassen mag, worüber in den einzelnen Capiteln dieser Schrift Näheres verzeichnet ist. E. Lewy (Die Bildungsanomalien und Missbildungen bei neugeborenen Kindern der k. Universitäts-Frauenklinik zu München, 1891—1895. Münchener Dissertation. 1896) constatirt unter 4800 Kindern 137 = 2·8% mit Anomalien und Bildungsfehlern, darunter blos 1 Dextrocardie (= 0·021%) bei einem nicht ganz ausgetragenen Knaben. o Guttmann citirt eine »ältere Zusammenstellung«, wonach auf 1000 Geborene eine Missbildung des Herzens kommen soll.

Peacock (l. S. 14 c., Croonian Lectures) fand unter mehr als 60 Klappenfehlern, die zur Autopsie gekommen waren, von 26 Aortenfehlern 9 = 34·6% auf angeborener Missbildung beruhend; von 17 Bicuspidalfehlern waren 6 auf »andere Ursachen« als Gelenkrheumatismus zu beziehen, und von 16 Fällen von gleichzeitigem Bicuspidal- und Aortenklappenfehler wieder 2 = 12·5% auf angeborene Missbildung.

o Pott (l. c. S. 893) fand unter 30.000 Kindern 95 Herzfehler, von denen 27 das zweite Lebensjahr nicht überschritten hatten. Er schätzt (S. 899) einen intrauterin entstandenen Aortenfehler auf circa 25 Pulmonal- oder Tricuspidalfehler. Unter 62 mit Geräusch behafteten herzkranken Kindern verzeichnet o Hochsinger (l. c. S. 43) 6 angeborene, 3 unbestimmbare Fälle, 53 erworbene. o Sansom (l. c. pag. 227) schätzt nach Spitalstatistik die Herzkrankheiten im Kindesalter auf 6 : 1000 Kranken überhaupt. Unter 227 innerlich Kranken (Infectionskrankheiten nicht mitgerechnet) waren 38 Herzkranke; von 131 Herzaffectionen fielen 24 = 18·3% in die ersten fünf Lebensjahre, nur 4 waren unter einem Jahre. Ebenfalls ohne ausdrückliche Abtrennung der angeborenen Affectionen berechnet v. Dusch (Gerhardt's Handbuch, 1878, Bd. IV, 1. Abth., S. 362) aus verschiedenen Statistiken von Kinderspitälern bei 52.281 Kindern 87 Klappenfehler = nicht ganz 0·17%. Für die Heidelberger Poliklinik fand er 0·24% Herzfehler bei Kindern gegen 0·88% bei Erwachsenen.

Der Zahl der veröffentlichten Fälle nach zu urtheilen, wäre die Blausucht, nach o E. Gintrac's (l. c. pag. 205) älterer Angabe, am stärksten vertreten in England, auch noch verhältnissmässig häufig in Deutschland und Frankreich, seltener in Italien, Holland und — Preussen. Ab-

gesehen von der letzten Angabe dürften die Verhältnisse heutigen Tages so ziemlich die gleichen sein.

Die angeborene Cyanose.

Ausser den im früheren Verzeichniss (siehe S. 13) genannten Schriften und Artikeln, namentlich denen über „Cyanose", sind zu vergleichen:

Moreton-Stillé, On Cyanosis or Morbus caeruleus. The American Journal of the medical Sciences. New series. 1844, Vol. VII, pag. 152. — Norman Chevers, Ueber die angeborenen Fehler des Herzens und der grossen Gefässe und besonders über die Natur und Ursachen der Blausucht. Journal für Kinderkrankheiten. Berlin 1847, S. 81, 175, 269 [übersetzt aus London medical Gazette. 1846]. — Sanders H. H., Verhandeling over de naste oorzaak der cyanosis. Groningen 1858. — Marseille G., Cyanose due à la persistance du trou de Botal [nur Krankenbeobachtung]. Gazette des hôpitaux. 1876, pag. 665. — †*Bourneville et d'Olier, Notes sur la maladie bleue. température centrale. Le Progrès médical. 1880, VIII, pag. 163. — Waller B. O., Lecture on Cyanosis. Edinburgh medical Journal. 1880/81, pag. 890. — Cappi Ercol., Sul morbo ceruleo. Annali universali di med. e chirurgia. 1881, CCLV, pag. 437. — Lender und Baeblich, Zur Blutbeschaffenheit chronisch Herzkranker im Stadium der Nichtcompensation. Allgemeine Wiener medic. Zeitung. 1881, XXVI, S. 183. — Toeniessen, Ueber Blutkörperchenzählung beim gesunden und kranken Menschen. Erlanger Dissertation. 1881. — Duret [Krankenbeobachtung]. Gazette des hôp. 1881, LIV, pag. 1145. — Graziadei, Sulla cianosi intensa a proposito di un vizio del cuore sinistro. Gazz. degli ospedali. (III, pag. 67), IV, 1882, pag. 44, 51, 58. — Lombardini A., Sulla patogenesi della cianosi, nota critica. Lo Sperimentale. 1884, LIII, pag. 401. — †Newman David, Malformation of the heart in their relation to the pathology of the cyanosis. Glasgow medical Journal. 1844, XXI, pag. 81 [mit sechs Tafeln]. — Flückiger M., Vorkommen von trommelschlägelförmigen Fingerendphalangen ohne chronische Veränderungen an der Lunge oder am Herzen. Wiener med. Wochenschrift. 1884, S. 1457. — Krehl L., Ein Fall von Stenose der Lungenarterie mit Defect der Ventrikelscheidewand und eigenthümlichen Blutveränderungen. Deutsches Archiv für klinische Medicin. 1889, Bd. XLIV, S. 426. — Bard L. et Curtillet J., Contribution à l'étude de la physiologie pathologique de la maladie bleue, forme tardive de cette affection. Revue de médecine. 1889, IX, pag. 993. — Tordéus E., De la cyanose. Journal de médecine, chirurgie et pharmacie. Bruxelles 1889, LXXXVIII, pag. 38. — Idem, Un cas de cyanose névropathique. Ibid. 1890, XC, pag. 545. — Nagel O., Cyanose des Auges als Theilerscheinung allgemeiner Cyanose durch angeborenen Herzfehler. Mittheilungen aus der ophthalmiatrischen Klinik in Tübingen, herausgegeben von A. Nagel. Tübingen 1890, Bd, II, S. 411. — †Carpenter G., Microscopical changes in the organs found in a case of cyanosis with congenital malformations of the heart. St. Thomas' Hospital Reports. New Series. London 1890, XVIII, pag. 285. — Potain W., A propos d'un cas de cyanose [Krankenvorstellung]. L'Union médicale. 1891, Tom. LI, pag. 143. — Duroziez P., Des poumons dans la maladie bleue. L'Union médicale. 1891, 3. sér., Tom. LI, pag. 808. — Reinert E., Die Zählung der Blutkörperchen. Leipzig 1891. — †Bamberger E., Ueber Knochenveränderungen bei chronischen Lungen- und Herzkrankheiten. Zeitschrift für klinische Medicin. 1891, Bd. XVIII, S. 193. — Vaquez H., Sur une forme spéciale de cyanose s'accompagnante d'hyperglobulie excessive et persistante. Le Bulletin médical. 1892, VI, pag. 849 [auch Compte rendu de la Société de Biologie 1892, Mai, und Mouillé's

Thèse, pag. 750]. — Idem, Artiele »Rétrécissement pulmonaire« in: Manuel de Médecine publié sous la direction de Debove et Ch. Achard. 1894. — Petit André, Article »Cyanose« in »Traité de Médeeine« de Charcot, Bouchard, Brissaud. 1893. — Banholzer M., Ueber das Verhalten des Blutes bei angeborener Pulmonalstenose. Centralblatt für innere Mediein. 1894, XV, S. 521. — Carmichael, Edinburgh Hospital Reports. 1894, Vol. II. — Neusser E., Artikel »Cyanose« in Drasche's Bibliothek der gesammten medicinisehen Wissensehaften. Interne Medicin und Kinderkrankheiten. Wien und Leipzig 1894, Bd. I, S. 306. — Gibson G. A., The eondition of the blood in the cyanosis of the congenital heart disease. The Laneet. Vol. I for 1895, pag. 24. — Variot, Note sur l'hyperglobulie. Société médieale des hôpitaux de Paris. 1895. — Hayem, Cyanose et hyperglobulie, inversion viseérale [Krankenbeobachtung]. Médecine moderne. 1895, pag. 397. — Forlanini [Krankenbeobachtung]. La Pediatria. 1895, pag. 70. — Reinert, Ueber die Vermehrung der Blutkörperehenzahl bei Sauerstoffmangel. Münchener mediciniseke Wochensehrift. 1895, S. 345. — Mouillé J., Essai sur la pathogénie de la maladie bleue. Thèse de Paris. 1896. — Pietrowski, Zur Lehre von den Veränderungen des Blutes bei organisehen Herzfehlern. Wiener klin. Wochenschrift. 1896, Nr. 24. — Ruge H. [Demonstration. Gesellsehaft der Charité-Aerzte, 10. December 1896.] Berliner klin. Wochensehrift. 1897, S. 429. — * Teleky L., Beiträge zur Lehre von der Ostéo-arthropathie pneumique. Wiener klin. Wochensehrift. 1897, S. 143. — Biernaeki E., Beiträge zur Pneumatologie des pathologisehen Menschenblutes. Zeitschrift für klinisehe Mediein. 1897, Bd XXXI, S. 1. — v. Korányi A., Physiologisehe und klinisehe Untersuchungen über den osmotischen Druck thieriseher Flüssigkeiten. Ibid. 1897, Bd. XXXIII, S. 1.

Das äusserlich sehr auffällige Symptom der mit der Geburt auftretenden intensiven und dauernden Blaufärbung der Haut und der sichtbaren Schleimhäute, insbesondere der Lippen, oberen Augenlider, Nasenflügel, Ohrläppchen, des Pharynx, der Glans penis und der Schamlippen, dabei auch wohl Gedunsensein des Gesichtes, leichte Prominenz der Bulbi, hat die Abtrennung einer besonderen »Krankheit«, der angeborenen Blausucht, Cyanosis congenita (cardiaca), Morbus coeruleus, Coerulosis vera, Cyanopathie (Marc 1812); Cyanodermia, Maladie bleue etc. veranlasst.

Schon Paracelsus (citirt bei H. Gintrac, siehe S. 14) spricht von einer »Icteritia coelestina s. cyanea«, sowie später Chamseru (Mémoires de la Société royale de médecine 1789/90) seine »unbekannte« Krankheit als »Ictère violet« bezeichnet. Gemeinhin gilt aber ₀Sénac (1749) als Derjenige, welcher die blaue Färbung mit der Herzanomalie, respective der abnormen Communication beider Herzhälften, in Verbindung brachte. Gewisse leichte Grade von Cyanose, die bei sonstiger Blässe am ehesten noch an den Augenlidern sich zeigt, nennt Jules ₀Simon »Cyanose blanche«.

Historische Notizen bei ₀Grancher, ₀Assmus, ₀Monnier.

Die Frage nach der eigentlichen Ursache der Blaufärbung, der Cyanose, ist bis jetzt noch nicht in allen Stücken gelöst. Mit Recht gilt die an sich naheliegende, zuerst von ₀Hunter (l. c. pag. 305) gegebene, späterhin von ₀E. Gintrac, ₀Meckel, ₀Bouillaud u. A., dann wieder

von Bard et Curtillet (L. c.) angenommene oder auch leicht modificirte Erklärung für überholt, als sei es im Wesentlichen die Durchmischung des »arteriellen« und »venösen« Blutes, welche die Blaufärbung bewirke. Hier einige Beispiele: Bei einem 39jährigen Schneider, der Pulmonalstenose und völligen Mangel des Septum ventriculorum hatte, wurde nie Cyanose bemerkt (Bouillaud. Bulletin de l'Académie de médecine. 1862—63, Bd. XXVIII. pag. 777), ebensowenig bei einem 40jährigen Kranken ₀Caton's, der 20 Jahre lang auf See gewesen war und hydropisch starb; es fehlte das Septum atriorum bei erweiterter Pulmonalis. In ₀Kussmaul's (l. c. S. 101), auch von Wintrich beobachtetem Falle bestand Pulmonalstenose und grosser Defect des Septum ventriculorum, nie Cyanose in $3^1/_4$ Jahren. Mangel auffälliger Cyanose ist weiterhin beobachtet bei fehlender Kammerscheidewand und Vorhandensein nur eines Ventrikels (Meckel. Breschet), und Fälle von besonders blasser, selbst röthlicher Farbe bei vorhandenen Defecten führt ₀Charon (l. c. S. 674) mehrere auf. Andererseits constatirte wieder Oulmont (Société médicale des hôpitaux. 1877) starke Cyanose bei einer 69jährigen Frau, bei der das arterielle Blut durch eine trichterförmige Oeffnung vom hypertrophischen linken Ventrikel in den normalen rechten gelangen musste. Viel citirt ist Breschet's Fall, in welchem die linke Arteria subclavia aus der Pulmonalarterie entsprang, ohne dass der Arm irgendwelche Cyanose zeigte; sie fehlte auch bei einem »ungewöhnlich blassen« zehnwöchentlichen Knaben, den Rees (Transact. of path. Soc. Bd. I, pag. 203) beobachtete. Der Fall ist auch von ₀Peacock (l. c. pag. 108, 2. Aufl., pag. 152) beschrieben und abgebildet (Taf. VII, 2. Aufl., Taf. VIII, Fig. 1). Es bestand bei geschlossenem Foramen ovale Stenose am Isthmus aortae zwischen linker Subclavia und dem offenem Ductus arteriosus und ausgebreitete Atelektase der Lunge. Mit demselben Recht, wie dieser eine, oft angezogene Fall, könnten alle Fälle von Stenose oder Obliteration des Isthmus angeführt werden, bei denen kein genügender Collateralkreislauf ausgebildet ist. Die Cyanose würde sich nur auf die untere Körperhälfte beziehen können.

Obwohl das heranwachsende Embryon innerhalb der verschiedenen Gefässbezirke auch verschiedenartig gemischtes Blut führt (siehe darüber W. Preyer, Specielle Physiologie des Embryo, Leipzig 1885, S. 85), ist es doch keineswegs cyanotisch. Uebrigens finde ich blos bei ₀Rokitansky (Handbuch, Bd. II, S. 517) eine diesbezügliche Angabe von Fouquier. Nicht einmal in B. S. Schultze's »Scheintod der Neugeborenen«, Jena 1871, ist etwas über diesen Punkt erwähnt. Zum Wachsthum und Aufbau der betreffenden Theile genügen also auch die minder stark arterialisirten Gefässbahnen vollauf, wenn auch einzelne Körpertheile durch günstigere Blutmischung im Wachsthum etwas bevorzugt sein mögen (z. B. Leber und Kopf).

Bei dieser Gelegenheit sei daran erinnert, dass die Physiologen schon von länger her im Embryon aus Zweckmässigkeitsgründen eine mehr directe Zuleitung des Blutes aus der Vena cava inferior zum Foramen ovale annehmen. Die entsprechenden, schon von Kaspar Friedr. Wolff besprochenen Einrichtungen an der Mündung der Cava und der „Klappe" des Foramen hat namentlich Ziegenspeck (siehe bei Preyer a. e. a. O. S. 87 und besonders 596 ff.) wieder eingehend gewürdigt. Demgegenüber will ich nicht unterlassen anzuführen, dass nach Born (l. S. 1 c. S. 368) schon vom zweiten Monat ab Vena cava superior und inferior fast genau so aufeinander gerichtet seien, wie beim Erwachsenen, und dass beim richtig behandelten, d. h. in situ erhärteten Herzen vielmehr die Cava superior, nicht die inferior zum Foramen ovale hinleite. Hiedurch müssten unsere Anschauungen über die physiologische Durchmischung des Blutes im rechten Vorhof einigermassen modificirt werden.

Jedenfalls hat schon ₀Morgagni (vor Hunter!) die Erklärung der Cyanose aus der Durchmischung beider Blutarten nicht befriedigt und er denkt für seinen Fall von Pulmonalstenose bei einem 16jährigen Mädchen (l. c. Lib. II, Epist. XVII, Art. 12, 13) mehr an eine Rückstauung im Venensystem, wie sie späterhin ₀Louis, ₀Ferrus, ₀Hasse, ₀Rokitansky, Stillé, Norman Chevers, ₀Friedreich vertheidigt haben, Stillé mit besonderer Betonung der meist vorhandenen Verengerung oder Verschliessung (53mal in 62, respective 77 Fällen) der Pulmonalarterie.

Die chemische Analyse des cyanotischen Blutes hat ziemlich regelmässig vermehrte Kohlensäure ergeben, so fanden es beispielsweise Lépine, Kossler (citirt bei Biernacki, L. c. S. 7) bei cyanotischen Herz- und Lungenkranken. Da man aber für eine dunklere Blutfarbe weniger die »Venosität«, als vielmehr den Sauerstoffmangel verantwortlich macht, so erscheint es auffallend, dass eine genauere Analyse des cyanotischen Blutes (aus der Vena mediana) durch ₀F. Moritz in einem ausgesprochenen Fall von Pulmonalstenose zwar vermehrte Kohlensäure, 45—46%, aber ungefähr normalen Sauerstoffgehalt, 18%, jedenfalls keine nennenswerthe Verminderung ergab. (Vergl. auch die folgende Tabelle und die Dissertation von ₀Rad.) — Neuerdings hat man einige Eigenthümlichkeiten des cyanotischen Blutes genauer studirt, bestehend in einer auffallend erhöhten Concentration desselben, Erhöhung des specifischen Gewichtes, Vermehrung der rothen Körperchen und des Hämoglobins, was Forlanini sogar bei einem 11jährigen tuberculösen und cyanotischen Knaben nachweisen konnte. Die Tabelle auf der nächsten Seite stellt einige der Beobachtungen zusammen.

Hayem fand in seinem Falle keine kernhaltigen Erythrocyten, dagegen grosse Hämatoblasten. Potain hebt die Kleinheit der in ihrer Zahl stark vermehrten Körperchen hervor, während sie wiederum Vaquez in der Zeit vor dem Tode im Durchmesser vergrössert, 8·11—12 μ, fand.

Autor	Specifisches Gewicht	Blutkörperchen pro 1 mm³ roth	Blutkörperchen pro 1 mm³ weiss	Hämoglobin	Alter und Geschlecht	Art des Herzfehlers
Toeniessen 1889	—	8,820.000	—	—	13jähriger Knabe	—
Toeniessen 1889	—	7,540.000	—	—	10jähriges Mädchen	—
Krehl 1889	1071·0 [Trockenrückstand 28·3%]	über 8,100.400	—	130	23jähriger Mann	Pulmonalstenose, Defect der Pars membranacea septi ventriculorum
Moritz 1892	1081·0	7,906.250	8.800	> 150 170	24jährige Magd	Pulmonalstenose, Defect im Septum ventriculorum
Vaquez 1892	—	8,900.000	—	—	40jähriger Mann	Cyanose, »Crises d'asystolie« mit nachfolgender Hämoglobinurie, keine Anomalie am Herzen
Banholzer 1894	1071·8	9,447.000	—	160 (Gowers)	10jähriger Knabe	—
Carmichael 1894	—	8,100.000	16,000	—	—	—
Hayem 1895	—	7,523.000	9·920	»Hämoglobinwerth« = 0·76	25jähriger Mann	[Situs transversus]
Gibson 1895	—	8,470.000	12,000	110	8jähriger Knabe	Pulmonalstenose (?)
J. Thompon (bei Gibson)	—	6,700.000	12 000	92	2jähriger Knabe	—
Monillé 1896	—	3,500.000 bis 4,500.000, später 6,160.000, 8 Tage darauf ($2^1/_2$ Monate vor dem Tode) 8,570.000	—	—	15jähriges Mädchen	Pulmonalstenose, Foramen ovale offen
H. Ruge 1897	1077·0 (venöses Blut)	6,800.000	—	—	18jähriges Mädchen	Pulmonalstenose

Krehl ermittelte (Blut aus linker Vena mediana) Trockenrückstand = 283‰ gegen 218 in der Norm, Banholzer = 280·97 für 1000 g Blut. Letzterer fand (nach Kjeldahl) 13·15% Stickstoff auf 100 g trockenes Blut, 3·7% Stickstoff auf 100 g Blut; spectroskopisch reducirtes Hämoglobin und Oxyhämoglobin.

Auch O. B. Frenkel constatirte Vermehrung der rothen Körperchen auf »7,000.000 (environ) R. 5·263727; G = 0·77«.

Alkalescenz (nach Jaksch) bestimmte Banholzer zu 0·028 g für 100 cm³ Blut, also zu ungefähr normalen Beträgen.

Zu diesen, in Kürze gesagt den Nachweis einer erhöhten Concentration des Cyanose-Blutes erbringenden Befunden ist sofort zu bemerken, dass sie nichts für die Cyanose Auszeichnendes, Charakteristisches haben. Malassez ist wohl der Erste gewesen, der auf Vermehrung der Blutkörperchenzahl hingewiesen hat (De la numération des globules rouges du sang. Paris 1873, und: Archives de physiologie normale et pathologique. 1874) und seitdem sind viele Beobachtungen in diesem Sinne, jedenfalls bei gestörter Compensation, gemacht werden (siehe die Angaben bei Reinert, L. c. S. 194), so von Toeniessen (L. c.), Schwendter (Berner Dissertation. 1888), Gottl. Schneider (Berliner Dissertation. 1888) und Anderen. Die objective Cyanose in solchen Fällen lediglich aus der Hyperglobulie zu erklären, wie schon versucht worden ist, geht kaum an. Letztere entwickelt sich oft genug erst im Verlauf der Blausucht, ist also eher eine Folge derselben.

Die (relative) Zunahme der Körperchen bei Cyanose erklärt Korányi (L. c. S. 52) aus verminderter Aufnahme von Gewebssaft in die »venösen« Capillaren in Folge der Veränderungen des Blutes durch die innere Athmung. Der Zustrom ist geringer, wenn das Blut schon in den Arterien »venös« ist und die nöthigen osmotischen Drucke fehlen.

Uebrigens fanden H. v. Bamberger (Wiener klinische Wochenschrift. 1888, S. 5) und Lichtheim (Therapeutische Monatshefte. 1888, Mai) selbst bei Hydropischen die Blutconcentration erhöht, doch darf nicht verschwiegen werden, dass sowohl Leichtenstern, als Reinert mit einwurfsfreier Methode nicht bei allen Herzkranken vermehrtes Hämoglobin nachweisen konnten, selbst dann nicht, wenn die Körperchen vermehrt waren. Pietrowski will durch blosses langsames Gehen vorübergehende Vermehrung der Körperchen, z. B. von 6 auf 7·18 Millionen, gefunden haben.

Man ist geneigt, diese (absolute) Vermehrung der corpusculären Elemente (und des Hämoglobins) als eine compensatorische Einrichtung aufzufassen, wie sie ja in neueren Zeiten für das Höhenklima aufs Eingehendste studirt und von Leichtenstern (Hämoglobingehalt des Blutes, Leipzig 1878, S. 88) und A. James (Edinburgh medical

Journal. 1896. April) unter Anderem auch für den Diabetes mellitus, freilich nicht für alle seine Stadien, festgestellt wurde. E. Meissner und G. Schröder (Zur Frage der Blutveränderungen im Gebirge. Münchener medicinische Wochenschrift. 1897, Nr. 23, 24) nehmen, unter Zurückweisung der Grawitz'schen Eindickungstheorie, für die vermehrte Blutkörperchenzahl etc. bei manchen Phthisikern eine, von der kranken Lunge aus vermittelte, Störung im kleinen Kreislauf und Stauung im venösen Gebiet und in den Capillaren an, während sie sich bezüglich der Vermehrung der Körperchen in der Höhenlage einer Erklärung enthalten. Diese letztere Annahme hat eher wieder Vergleichspunkte mit der »Herz«-Cyanose gemein; keinesfalls aber dürfte es geboten sein, mit Vaquez, der in einem Fall von Cyanose bei angeborener Pulmonalstenose Vergrösserung der Milz und Leber fand, eine active Betheiligung der blutbildenden Organe anzunehmen.

Die dunkle Farbe der Haut, um so deutlicher, je dünner im Uebrigen Haut und Gefässe (Peacock, Newman), rührt von dem thatsächlich dunklen Gefässinhalt her. Dies erweist die directe Beobachtung der Gefässe, wie sie in einigen Fällen von angeborener Cyanose am Augenhintergrund wahrgenommen werden konnte (siehe das Wesentlichste bei O. Nagel, auch bei Th. Leber in Gräfe-Sämisch, Handbuch der gesammten Augenheilkunde, Bd. V, 2. Theil, 1887, S. 274). Demnach ist in solchen Fällen von »Cyanose des Auges«, wobei auch die Conjunctiva sclerae stark cyanotisch sein kann, der Augenhintergrund zuweilen bläulich gefärbt, die Arterien erscheinen dunkler, etwa wie sonst die Venen, diese selbst aber sind durch noch dunklere, unter Umständen schwarzblaue Farbe ausgezeichnet.

In R. Liebreich's »Atlas der Ophthalmoskopie«, Berlin 1863, Tafel IX, Fig. 3, ist eine »Cyanosis retinae« bei angeborener Pulmonalstenose abgebildet, desgleichen bei E. Bouchut, »Atlas d'ophthalmoscopie médicale et de cérébroscopie«. Paris 1876. Pl. 5, Fig. 43 (Text pag. 103).

In dem neuen von O. Nagel beschriebenen Fall — 9jähriges Mädchen, wahrscheinlich mit Pulmonalstenose — zeigte ein linksseitiges Hornhautstaphylom erweiterte blaurothe bis schwarzblaue Gefässe, die, durch Druck entleert, sich langsam wieder füllten. In Fällen gewöhnlicher Stauung dagegen ist der Arterieninhalt nicht abnorm gefärbt. Nasarow constatirte bei einem 18jährigen Schlosser mit Conusstenose Exophthalmus, Staphyloma posticum und starke Füllung der Venen des Augenhintergrundes. Im Falle Carpenter's, 5½jähriger Knabe mit Pulmonalstenose und Defect der Kammerscheidewand, fanden sich im Augenhintergrund normale Arterien, erweiterte Venen, beide stark geschlängelt; (mikroskopisch) die Lungencapillaren erweitert, verdickt, geschlängelt auf Kosten der Alveolarräume, 3—6 rothe Körperchen enthaltend, die Bronchiolen von weiteren

Gefässen als Würzelchen der Pulmonalvenen begleitet, die Venenanfänge in blutgefüllte, vielfächerige Kammern umgewandelt. In den Nieren [kein Eiweiss!] blutstrotzende Venae stellatae, sehr weite Venae interlobulares, vergrösserte Corpuscula Malpighii, vergrösserte und verdickte Vasa recta, weites Capillarnetz um die Papille. Auch in der Leber erweiterte Capillaren, ebenso im Gehirn und Herz. In der Haut nichts Besonderes, während deren Capillarnetz von ₀Variot und Gampert (5jähriges tuberculöses Mädchen mit Pulmonalstenose) in mikroskopischen Schnitten erweitert gefunden wurde, und zwar an dem tiefen Venennetz der Haut und den in den Papillen aufsteigenden Capillarschlingen. Auch Chouppe (siehe ₀Daniel's These) fand das Capillarnetz, zumal an der Matrix des Nagels, dilatirt und strotzend von dunklem Blut. Jedenfalls ist in der Haut ein überaus reich entwickeltes Capillarnetz, das W. Spalteholz (Vertheilung der Blutgefässe in der Haut. Archiv für Anatomie und Physiologie. 1893, anatomische Abtheilung, S. 1, Tafel IV und besonders V) sehr schön abbildet. Er unterscheidet ein cutanes Netz (erster und zweiter Ordnung), dann das engere subpapillare Netz; vier solcher Netze liegen übereinander *a*) unter den Papillen, *b*) an der unteren Grenze des Papillarkörpers, *c*) Mitte des Coriums und *d*) conform dem cutanen arteriellen an der Grenze dieser Schicht.

Auch die Abbildungen von W. Tomsa (Archiv für Dermatologie und Syphilis. 1873, Figur XII auf Tafel II) und bei A. v. Brunn, Haut (Sinnesorgane, erste Abtheilung in K. v. Bardeleben's Handbuch der Anatomie, Jena 1897, S. 82 ff.) sind zu vergleichen.

Selbstverständlich muss, ganz abgesehen von der Farbe des Blutes an sich, die grössere Dicke der Blutschicht in den praller gefüllten Capillaren die betreffende Partie dunkler gefärbt erscheinen lassen. Andererseits lässt sich unzweifelhaft venöses Blut in dünnster Schicht in seiner ausgesprochen blauen Farbe verändern; wenigstens gelingt es mir leicht, an meinem Handgelenk durch Hyperextension die dünnen Venen in (blau-) röthliche umzuwandeln und jeder, der klinisch beobachtet, weiss, dass, wo auch auf der Hautoberfläche sich venöse Collateralen entwickeln, diese zunächst als dünnste, noch deutlich röthlich gefärbte Gefässchen sich zeigen, bis sie zu blauen, oft blutstrotzenden Strängen heranwachsen. ₀Passow's damals 22jährige Kranke wurde innerhalb weniger Wochen an Gesicht, Händen und Füssen blauroth, nachdem die Haut vorübergehend intensiv roth gefärbt gewesen war. Bohn (Jahrbuch für Kinderheilkunde und physische Erziehung. N. F., Bd. II, 1869, S. 223) sah bei einem achtmonatlichen Mädchen, das in einem Schreianfall starb, unter sehr langsamer Besserung des Ernährungszustandes eine zunächst noch geringe Cyanose stärker werden, als Hand in Hand mit der allgemeinen Besserung auch die bestehende »Anämie« sich

verringerte. Uebrigens sei bemerkt, dass selbst durch eine an sich (arteriell) roth gefärbte Haut hindurch eine dunklere, venöse Blutschicht zur Geltung kommen muss. Beispielsweise erhält man eine exquisit livide Färbung — man verzeihe den trivialen Vergleich — wenn eine roth gefärbte dünne Schnitte rohen Schinkens auf eine dunkle Unterlage gelegt wird. In Biermer's (von ₀Stölker beschriebenem) Fall war die charakteristische Farbe eines Hauterysipels durch die Cyanose modificirt.

Bei Kohlenoxydgasvergiftung ist die hellrothe Farbe des Blutes auch an den Todtenflecken (auf der Brust) auffällig, doch finde ich nirgends, auch nicht bei M. Knies (Beziehungen des Sehorgans etc. Wiesbaden 1873, S. 358) etwas über die Farbe der Retinalgefässe.

Wenn demnach in manchen, aber wohl nicht allen, Fällen von Cyanose ein an sich dunkleres, hämoglobinärmeres, oder wegen seiner grösseren Concentration vielleicht mit höherem Tinctionsvermögen (₀Eisenmenger) ausgestattetes Blut circuliren mag, so erscheint doch an der dunkleren Färbung die Erweiterung und stärkere Füllung der Gefässe wesentlich betheiligt. Peacock spricht die Vermuthung aus, dass bei der frühen Entstehung der Cyanosis die nachgiebigeren Blutgefässe an die grösseren Blutmengen des Heranwachsenden durch entsprechende Erweiterung sich adaptiren könnten. Mir persönlich scheint sogar eine Neubildung von Capillaren, eine ansehnliche Flächenverbreiterung des blutführenden Areals nicht ausgeschlossen. Jene höchsten Grade von Cyanose mit blauschwarzer Färbung, wo der Kranke einem »kleinen Neger« glich (₀Cipriani), die Haut fast die Farbe eines »blauen Tuchs« hatte (H. Bamberger, Lehrbuch der Krankheiten des Herzens. Wien 1857, S. 386), oder »blau wie eine Heidelbeere« war ₀(Ashby), oder neben sonstiger Cyanose der Arm bis zum Ellbogen wie in blaue Farbe getaucht erschien (₀Nasarow), sind wohl zu beachten. Auch wird es schwierig, ohne besondere Voraussetzungen mehr locale Cyanosen zu deuten, wie in ₀Passow's Fall eine solche im Gesicht, an den Armen bis zum Ellbogen, an den unteren Extremitäten bis zum Knie bei normaler Rumpffärbung bestand. Eine lediglich vom Herzen aus bewirkte Stauung müsste doch ins Allgemeine und ziemlich gleichmässig überallhin wirken. Andererseits verstehe ich es nicht ohne Weiteres, wie Högerstedt und Nemser (Zeitschrift für klinische Medicin. Bd. XXXI, 1897, S. 130) eine locale stärkere Cyanose einer Extremität bei Verengung der entsprechenden Arteria subclavia beobachten konnten.

In ₀Moritz' Fall konnte mit Erhebung des Arms die Cyanose der Hand zum Verschwinden gebracht werden; in ₀Loriga's Fall (II) wurde die vorübergehende Cyanose der linken Ohrmuschel und Hand aus der, auch durch stärkere Anstrengung zu bewirkenden Ausdehnung des Aortenbogens und secundärem Druck auf die Vena anonyma sinistra erklärt. Fälle von neuropathischer vorübergehender Cyanose beschrieb unter Anderen Tordéus

(siebenmonatlicher Knabe während des Zahnausbruches) und Marseille führt einen von Biard (d'Angers) beobachteten Fall von einer Frau an, welche bei menstruellen Störungen Cyanose bekam.

Nicht ausreichend zur Erklärung der Cyanose dürfte die Hyperglobulie sein, wie neuerdings G. Variot (Journal de clinique et de thérapeutique infantiles. 1897, Nr. 20—22) annimmt, wenn er auch mit Recht betont, dass bei gleichem anatomischen Verhalten der Herzmissbildung Cyanose im einen Fall vorhanden sein, im anderen fehlen kann.

Eine neue, keineswegs aber, wie der Autor will, durchgängig anwendbare Erklärung der (angeborenen) Cyanose bringt Duroziez, der die häufig zu beobachtende Atrophie der Lunge und Difformität des Thorax in den Vordergrund stellt. Sein Satz: »les poumons dominent la scène« dürfte in dieser Allgemeinheit kaum richtig sein.

Auch die kürzlich von Mouillé (L. c.), im Anschluss an Hervouet (Gazette médicale de Nantes. 1895, 12 avril) vorgetragene Lehre läuft auf eine Einseitigkeit hinaus: »arterielle«, hauptsächlich auch an den Retinalgefässen erkennbare »Hypoplasie«, ohne nachweisliche Stauungserscheinungen. Die Cyanose soll nichts sein, als eine schon im intrauterinen Leben durch fötale Endocarditis oder stärkere »Atelektase« der Pulmonalarterie complicirte Chlorose (!).

Für die Beurtheilung der Cyanose fällt wohl auch der Umstand ins Gewicht, den unter Anderem Potain sehr hervorhebt, dass, während bei den gewöhnlichen Herzkrankheiten Oedem die Regel, starke Cyanose aber ein spätes Symptom sei, bei der angeborenen Form Oedeme spät oder gar nicht auftreten. Er denkt dabei an Structurveränderungen an den peripheren Capillaren, wie sie in der That auch nachgewiesen sind. So hat Loubaud bei einem 21jährigen an Erysipel gestorbenen, mit Pulmonalstenose behafteten Mann an erweiterten, zum Theil Varicen (subcutane Bauchvene, Unterextremität, Plexus pampiniformis) bildenden Venen mikroskopisch Bindegewebe und glatte Musculatur verdickt gefunden, auch die Wandung der Vena cava zeigte dieses Verhalten. Varicöse Ausbuchtungen fanden sich an den Hautvenen, im Gefässnetz um die Papillen und um die Knäuel der Schweissdrüsen (vergl. die durch Suchard, Bulletins de la Société anatomique de Paris, 1882, pag. 164, geführte Untersuchung).

Graziadei (L. c.), der für die Oedeme wieder besondere Veränderungen der Gefässwände voraussetzt, sah bei einem 13jährigen Knaben mit insufficienten Aortenklappen und verdickter Bicuspidalis neben fettiger Entartung des Herzens intensive Cyanose mit Trommelschlägelfingern, aber keine Oedeme auftreten. Es bestand keinerlei Communication zwischen beiden Herzhälften, die Lungen waren gesund. Die Bedingungen für die Cyanose hält er für gegeben, wenn die compensatorisch hypertrophirten und dilatirten Ventrikel das Blut nicht mehr aufnehmen können, so dass es sich in den peripheren Gefässen stauen muss.

Eine besondere Erwähnung verdient das oft verspätete Auftreten der Cyanose, die »Forme tardive« der Franzosen. ₀Peacock (l. c. pag. 166) fand unter 101 Fällen 74 mit »angeborener« Cyanose, 27 verspätet, nämlich 15 vor Ende des ersten Jahres, 1 mit 16 Monat, 3 mit 2 Jahren, 2 mit 3, 1 mit $3^1/_2$, 2 mit 5, je 1 mit 8, 13, 14 Jahren.

Vergl. auch die unten bei der Symptomatologie der Pulmonalstenose anzuführenden Angaben bei ₀Stölker (l. c. S. 109) u. A.

Nicht selten spielt intercurrente Krankheit herein, Scharlach, Masern, Lungenaffection, Keuchhusten, Typhus. Auch momentane heftige Anstrengung, Trauma in Form eines Sturzes (Fall von ₀Rauchfuss, l. c. S. 89), selbst psychische Erregung, wird beschuldigt; so trat in ₀Mann's (II.) Fall, bei einer mit 19 Jahren menstruirten, an Pulmonalstenose leidenden Frau, welche Masern und Typhus gehabt hatte, Cyanose erst in einer zweiten Schwangerschaft auf, und ₀Körner beobachtete einen Mann mit offenem Septum ventriculorum, der 18 Jahre beim Militär gedient hatte und nach der Schlacht bei Solferino eine »ungeheure Cyanose« zugleich mit leicht fieberhafter Erkrankung und Betheiligung des Herzfleisches bekam. In solchen Fällen mögen neben anderem ein Nachlassen der Herzkraft, vielleicht auch Veränderungen in den Lungen, welche die mangelhafte Oxydation des Blutes und die Stauungen begünstigen, endlich die allmälige Erweiterung (vielleicht auch weitere Ausbildung) des Capillarnetzes in Betracht kommen.

₀Buhl (l. c. S. 252) weist, wenigstens für das Ostium pulmonale und das übrige rechte Herz, der mehr oder minder spät auftretenden, aber immer mehr zunehmenden nicht entzündlichen) Endarteriitis obliterans oder auch wohl frischen endocarditischen Processen wesentlichen Antheil an der Spätcyanose zu. Auch Crook (Transactions of pathol. Society. Bd. XXXIX, 1889, pag. 61, mit 3 Figuren) beschreibt eingehend die in den Handbüchern wenig beachtete, bei Herzfehlern häufige Endarteriitis pulmonalis, desgleichen F. Reiche (Jahrbücher der Hamburger Staatskrankenanstalten. Bd. III, Jahrgang 1891/92, S. 287). Ueber eine von Bard et Curtillet (L. c.) versuchte Erklärung siehe unten beim »offenen Foramen ovale«.

Da, wo starke Cyanose nur während der Schreiparoxysmen sich äussert, kommt die vorübergehende Verlangsamung des (venösen) Blutstromes, die mangelnde Oxydation in den Lungen und stärkere Desoxydation in den Capillaren, verbunden vielleicht mit einer geringen Rückstauung des Blutes aus den Venen in die Capillaren und verhältnissmässig langes Verweilen in diesen in Betracht. Bei vielen solcher Kranken genügt die durch körperliche Anstrengung geforderte stärkere Desoxydation und Arbeit des Herzens, um die Erscheinungen der Cyanose vorübergehend hervorzurufen oder die vorhandene Cyanose zu verstärken.

Ich empfinde es als einen Mangel, dass gute Respirationsversuche bei Cyanotischen fehlen, während schon eine ganze Reihe für anämische Kranke vorliegt. Auch die Untersuchung der Hautperspiration und -Respiration wäre von Interesse.

Als unmittelbare oder mittelbare Folgen der Cyanose sind zu betrachten:

Die Herabminderung mindestens der Aussen-, öfters auch der Binnentemperatur des Körpers, auf welche Caillot (Bulletin de l'école de médecine de Paris. 1807, Nr. II, pag. 21; Anhang zu: Journal de médecine, chirurgie, pharmacie. T. XIII, 1807) zuerst aufmerksam gemacht hat. Aus früherer Zeit liegen die Messungen von ₀Wallach vor, welcher Vorgänger, Tupper, Fr. Nasse und besonders ₀Farre, anführt. Er fand im Mittel um die Mittagszeit bei 17·68° C. Zimmerwärme, 95·1 Puls und 25 Respiration:

	Geschlossene Mundhöhle	Hals (Carotis-gegend)	Geschlossene Hand
Cyanotischer 12jähriger Knabe	32·84°	32°	25·25°
6 gesunde Knaben . .	34·15°	31·8°	28·9°
Differenz gegenüber den Gesunden	— 1·31°	+ 0·2°	— 3·65°

Nach vorausgegangener Lungenblutung, wobei dunkles Blut entleert wurde, wurde im Mittel gefunden: Mundhöhle 34·25°, Puls 79·8.

₀Rickards fand bei seinem 21jährigen cyanotischen Mann im Mund (97·4° F. =) 36·33° und ₀Foster bei zwei cyanotischen Geschwistern Temperaturen bis herab zu 92 und 90° = 33·3° und 32·2° C., ₀B. Frenkel bei siebenjährigem Mädchen Schwankungen von 36·0—36·6° in recto, und im Moment des Todes 38·0°; in der rechten Hohlhand 31·6°, in der linken 29·4°.

₀Costa d'Alvarenga (l. c., Gazette, pag. 437) constatirte bei einem 16jährigen Portugiesen während starker subjectiver Kälteempfindung: Axilla 35°, unter der Zunge 34·8°, an Händen und Füssen 31°, bei $9^1/_2$° C. Zimmer-, 6° Aussentemperatur.

Bei zwei Kindern mit angeborener Aortenstenose fand ₀Théremin (l. c. pag. 145) die auffallend niedrige Temperatur von 32·5° C. (Rectum ?).

Auch Peacock, wohl einer der besten Kenner der angeborenen Missbildungen des Herzen, constatirte bei einem 10jährigen Mädchen mit grösserem Defect im Septum atriorum Temperatur bis 35·77° (Trans. of the pathol. Society, Bd. XXIX, 1877—1878, pag. 43, mit Tafel), in einem anderen Fall von Pulmonalstenose (Lancet, Vol. II for 1880, pag. 530) in axilla 37·0°, dann bei Krämpfen und Lähmungen in demselben Fall 36·2 (Axilla) und 33·7 (in der Hand).

Andere Male findet man wieder ungefähr normale Temperaturen, so Lebert-Schroetter, auch Duret (L. c.) bei einem 20jährigen Mann, mit starken, seit 15 Jahren sich entwickelnden Venenerweiterungen (véritable tissu spongieux gorgé du sang veineux) in der geschlossenen Hand blos 26—28°, aber in axilla 36°, in recto 37·2°. Auch Cadet de Gassicourt (citirt bei Rilliet et Barthez, Vol. II, pag. 93) gibt periphere Temperaturen von 28—32°, Rectaltemperaturen von 37·2° bis 37·5° an.

Bei einem im Januar 1897 in der medicinischen Klinik zu Tübingen aufgenommen gewesenen $^5/_4$jährigen cyanotischen Knaben mit Eczema capitis (und Pulmonalstenose?) wurden an zwei aufeinander folgenden Abenden (6 Uhr) 36·9° und 37·2° in recto gemessen.

Demnach kommen normale und subnormale Temperaturen bei (nicht fiebernden) Cyanotischen vor und Bourneville et d'Olier (L. c.) legen mit Recht auf die prognostische Bedeutung der Körpertemperatur grosses Gewicht. Während der allmälige Aufstieg zur normalen Temperatur beim Neugeborenen ein günstiges Zeichen darstellt, ist das progressive Absinken von schlimmster Bedeutung. Es wurden Temperaturen bis herab zu 31° und 27·9° (bei 25·5° Zimmertemperatur) beobachtet. In einem Fall, Frühgeburt von $6^1/_2$ Monaten mit offenem Foramen ovale, sank die Temperatur von 33·5 am ersten Tag bis zum Tode am vierten Tag auf 29·3°.

Im fieberhaften Zustand weist der Cyanotische unter Umständen recht hohe Temperaturen auf, z. B. 40° bei tödtlichen Masern (Peacock a. e. a. O.; Lancet). $_0$Rauchfuss (l. c. S. 91) beobachtete bei einem Mädchen vier Monate lang bis zu dem an Tuberculose erfolgten Tod hektisches Fieber bis 40°. $_0$Sänger sah bei einem Mädchen mit Cor biloculare und Pulmonalstenose, nachdem es bei Endocarditis ulcerosa bis 39° gehabt hatte, mit Abfall der Temperatur unter die Norm Auftreten starker Cyanose.

Es verdient angemerkt zu werden, dass blausüchtige Kinder fieberhafte Krankheiten, speciell die acuten Exantheme, im Ganzen recht gut überstehen. In den Anamnesen, z. B. den englischen, spielen Masern, auch Scharlach, eine gewisse Rolle. Die Thatsache muss schon früher aufgefallen sein, wenigstens finde ich in einer älteren Pathologie (K. G. Schmalz, Versuch einer... Diagnostik in Tabellen etc. 3. Aufl., Dresden 1816, S. 95) den Satz: »Die Kinder überstehen Pocken, Scharlach, Masern oft gut.« $_0$Niergarth (l. c. S. 19) ist sehr erstaunt, dass seine kleine Patientin mit 14 Tagen die Pocken überstehen kann. Er führt zwei ähnliche Fälle an, die leicht vermehrt werden könnten: aus $_0$Rauchfuss (l. c. S. 92) Dorsey's Fall, Mädchen, das Pocken, Scharlach, Keuchhusten, Masern leicht durchmachte, Biermer's

20jähriger Mann mit 11 Jahren Typhus, mit 13 Pocken. ₀Toupet's mit 7 Jahren gestorbenes Mädchen, das in zeitweiligen, mit unmittelbarer Lebensgefahr verbundenen Erstickungsanfällen förmlich blauschwarz wurde, überstand Masern und Keuchhusten ganz gut und der von ₀Maschka beobachtete, von Geburt an cyanotische Knabe mit Stenose einer transponirten Pulmonalis, aber erweiterten Bronchialarterien, wurde bei allerdings ausgezeichneter Pflege 15 Jahre alt, obwohl er vom zweiten Jahr ab Eiweiss im Urin hatte und Masern, Scharlach, Pocken, Diphtherie, Keuchhusten, letztere mit Steigerung der Cyanose, überstehen musste. ₀Leuch's (Fall I) achtjähriger taubstummer Knabe hatte scheinbar Vortheil von Masern und Scharlach, die er im sechsten Jahr durchmachte, wenigstens machte sein vorher trübsinniges und mattes Wesen grösserer Lebhaftigkeit und Spiellust Platz. Auf Erklärung der geschilderten Toleranz bei Cyanotischen soll weiter nicht eingegangen werden, doch möchte man versucht sein, an die Frage des Sauerstoffbedürfnisses der Mikroorganismen zu denken. Immerhin sind verschiedene Fälle verzeichnet, in welchen die Kranken der Scarlatina (₀Peacock und Barlow), dem Keuchhusten (₀O. Wyss), Typhus (H. Haas, Prager Vierteljahrsschrift für die praktische Heilkunde. 33. Jahrgang, 1876, Bd. II. S. 113), den Masern (Peacock, siehe oben; ₀Haury), dem Erysipel (Biermer's Fall, siehe oben S. 30 und 34; ₀Joung's 37jähriger, erst spät cyanotischer Kranker) erlegen sind (vergl. auch ₀Rauchfuss, l. c. S. 92).

Meist geht die ausgesprochene Cyanose mit Dyspnoe einher, zuweilen sehr beträchtlicher, die durch jede, auch geringfügige körperliche Bewegung und Anstrengung, selbst blosse gemüthliche Erregung gesteigert wird. Dass ein im höchsten Grade Cyanotischer, mit den schwersten anatomischen Veränderungen des Herzens Behafteter Feldübungen mitmacht (₀Lebert-Schrötter, S. 753) ist eine interessante Ausnahme. Nicht so selten bei kleinen Kindern sind förmliche, gelegentlich unmittelbar zum Tode führende Erstickungsanfälle. Dabei kommen epileptoide Convulsionen, in einzelnen Fällen in regelmässigen Intervallen vor. Ein Kind von drei Monaten mit Transposition der grossen Gefässe hatte jeden Morgen Zuckungsanfälle (₀Kelly). Vigla, Stacques (citirt bei ₀Grancher, pag. 496) beobachteten bei Erwachsenen regelmässig auftretende Anfälle von gesteigerter Cyanose mit Herzschwäche, kaltem Schweiss und Ohnmachten. Sansom (Medical Times and Gazette. Vol. I for 1875, pag. 32) sah bei einem cyanotischen Knaben Convulsionen und gesteigerte Dyspnoe, als zwei Schneidezähne durchbrachen.

Herzpalpitationen, oft in lästigen, anfallsweise erfolgenden Beklemmungen sich äussernd, sind ein nicht seltenes Vorkommniss. Auch die eben erwähnten Zustände von Herzschwäche (»Asystolie«) sind zu

beachten, die freilich vielfach mehr von den gleichzeitigen Erkrankungen des Herzens, als der Cyanose selbst, abzuleiten sind.

Die bei angeborener Cyanose so häufig sich vorfindenden »Trommelschlägelfinger« werden von jeher der Stauung und stärkeren Schwellung der Pulpa zugeschrieben.

Dementsprechend fand Norman Moore (l. c. Trans., Vol. 36) bei einem dreijährigen Knaben mit Pulmonalstenose keine Vermehrung des Bindegewebes, so dass durch Druck der längs durchschnittene Finger auf normales Volumen gebracht werden konnte. Die Wände der Blutgefässe waren (mikroskopisch) verdickt.

E. Bamberger (L. c.) hat bei den Trommelschlägeln (in Folge von Bronchiektasien und Empyemen mit Fistel) stets eine höckerige Verdickung des Endpunktes der letzten Phalanx (hervorgerufen durch resorbirte Zersetzungsproducte??) gefunden neben Verdickung des Nagelbettes, übrigens auch Rindenverdickung an den langen Röhrenknochen; für die Trommelschlägel bei angeborener Cyanose (Fall VIII, S. 201 und 209, siebenjähriger Knabe mit Pulmonalstenose und Defect in beiden Septis) lässt er wesentlich auch die Stauung gelten. Jedoch bildet er selbst (Tafel I, Fig. 4 und 5) Verdickungen an Radius, Ulna und besonders den Endphalangen der Finger und Zehen ab. P. Marie (1889) kam mit seiner Arthropathie hypertrophiante »pneumique« (!) zu ähnlichen Resultaten. In neuester Zeit hat Litten bei zwei Fällen starker Cyanose an den Trommelschlägelfingern mittelst Röntgen-Aufnahme keinerlei Betheiligung der Knochen nachweisen können (Berliner medicinische Gesellschaft, 24. Februar 1897. Berliner klinische Wochenschrift. 1897, S. 235), ohne diesen Befund für alle Fälle verallgemeinern zu wollen. Aus Paris wurde das Gleiche berichtet.

Trommelschlägelfinger und Wucherungen an Schenkel- und Armknochen konnte A. Obermayer (Knochenveränderungen bei chronischem Ikterus. Wiener klinische Rundschau. 1897, Nr. 38 und 39) bei fünf, 20—50jährigen ikterischen Männern nachweisen. Er führt sie hauptsächlich auf die von M. Herz (14. Congress für innere Medicin. 1896, S. 466) experimentell erwiesene Erweiterung der Capillaren, auf Ueberernährung und die chronische cholämische Intoxication zurück.

Nicht unerwähnt mag bleiben, dass Flückiger (L. c.) innerhalb fünf Jahren bei einer 37jährigen Frau mit syphilitischer Lebercirrhose eine nicht erklärbare Erweiterung aller Körpervenen bei normaler Structur derselben und deutliche Trommelschlägel ohne begleitende Herz- und Lungenaffection sich entwickeln sah, und dass Asch (Archiv für Psychiatrie und Nervenkrankheiten. 1892, Bd. XXIV, S. 637; Demonstration) bei einem 11jährigen Knaben mit Hydrocephalus und Herzfehler eigenthümliche Verdickungen der Endphalangen der Finger und Zehen beobachtete, die sich wie Anfänge von Akromegalie ausnahmen.

Demnach kommen Trommelschlägelfinger, wenn vielleicht auch nicht in den exquisiten Formen, auch bei anderen als den sonst gewöhnlich namhaft gemachten (Herz- und Lungen-)Affectionen vor. Bezüglich der Häufigkeit des »doigt hippocratique« (Hippokrates, De locis in homine, cap. 14, »ungues aduncі«; de internis affectionibus, cap. 10) theile ich eine Angabe von ₀Lees (l. c. S. 62) mit, der in 11 (10) unter 25 (Peacock'schen) Fällen von ausgesprochener Cyanose Trommelschlägel fand, 7mal deutlich, 3mal leicht, 1mal unsicher.

Mehr oder minder gelungene Abbildungen der Trommelschlägel finden sich unter Anderem bei Fr. Aug. von Ammon (Klinische Darstellung der Krankheiten und Bildungsfehler des menschlichen Auges. III. Theil. Berlin 1841, Taf. XV, Fig. 3; Text Bd. III, S. 75), in Chr. Jakob's Atlas der klinischen Untersuchungsmethoden. München 1897, S. 178, und in ₀Lavergne's Thèse (Tafel III bei pag. 25).

Ein gewisses Zurückbleiben in der Entwicklung, körperlicher wie geistiger, wird vielfach bei den angeboren Cyanotischen beobachtet, Der Zahnausbruch kann verzögert — in ₀Caesar's Fall erst mit drei Jahren vollendet — der Eintritt der Pubertät hintangehalten sein. ₀Burdachs 27jährigem Kranken mit angeborner Atresie des Ostium venosum dextrum fehlten die Zeichen der Pubertät, Pubes unbehaart, Testikel klein. In ₀Niergarth's Fall werden die Menses ausdrücklich als auffallend »blass« und gering an Menge angegeben, oft treten sie verspätet ein, so dass sie mit 20, 21, 22 Jahren noch nicht vorhanden waren (₀Deguise, ₀Bozanis, ₀Gatti). Manchmal wird aber auch von normaler Menstruation berichtet. Verhältnissmässig selten sind, selbst bei complicirten Missbildungen, Frühgeburten, wie z. B. in ₀Pitschel's Fall (achter Monat). Die Circulationsschwierigkeit kommt eben in den allermeisten Fällen erst mit dem Eintritt in das selbstständige extrauterine Leben zur Geltung. Neigung zu Apathie und Schläfrigkeit wird beobachtet, in einigen Fällen bestand gleichzeitig Idiotie (siehe S. 41).

Meist sind hagerer Bau und geringer Fettansatz beim Cyanotischen vorhanden.

Katarrhe der Luftwege compliciren nicht so selten das Krankheitsbild und steigern, was auch bei Regenwetter und niederem Barometerstand schon beobachtet wurde (₀Barraud, Barry et Rachet), Cyanose und Dyspnoe. Das durchschnittlich bessere Befinden der Kranken in der wärmeren Jahreszeit dürfte im einzelnen Falle, zum Theil wenigstens, in der vorübergehenden Besserung solcher Begleiterscheinungen seine Erklärung finden.

Ueber die Disposition zu Lungentuberculose siehe unten (besonderes Capitel).

In vereinzelten Fällen wird auffallend niedrige Pulsfrequenz erwähnt, bei ₀Rad 48—44. durch Bewegungen auf 52 steigend.

Blutungen aus Nase, Mundschleimhaut, scorbutähnliche Blutungen aus dem Zahnfleisch werden beobachtet. In einem Falle von ₀Rauchfuss (l. c. S. 88) kamen sie anfallsweise zugleich mit Compensationsstörungen, so wie in Eger's Fall von »Lymphangiektasie, Lymphorrhagie und Pulmonalarterienstenose« (Deutsche medicinische Wochenschrift. 1890. Nr. 24) bei einem 29jährigen Mädchen die zeitweise auftretenden Lymphorrhagien Erleichterung von Dyspnoe und Cyanose brachten.

Darmkatarrhe werden gelegentlich erwähnt; Albuminurie ist nicht gerade häufig. Hydrops kommt vor, aber im Vergleich zu andern ausgebildeten Herzfehlern jedenfalls merklich seltener (siehe oben S. 31).

Allgemeine Aetiologie der angeborenen Herzkrankheiten.

Strehler (Erlangen), [Blausucht]. Medicinisches Correspondenzblatt bayerischer Aerzte. 1849, 10. Jahrg., S. 367. — Dorsch G., Die Herzmuskelentzündung als Ursache angeborener Herzcyanose. Erlanger Dissertation. 1855. — Church, Report on a case of ichthyosis with congenital malformation of aorta. St. Bartholomew's Hosp. Report's 1865. — †* Arnold J., Ein Fall von Cor triloculare biatriatum, Communication der Lungenvenen mit der Pfortader und Mangel der Milz. Virchow's Archiv. 1868, Bd. XLII, S. 449. — Landouzy L., Communication interauriculaire sans cyanose, insuffisance mitrale. . . rates multiples. Bulletins de la Société anatomique de Paris. (1872), XLVIIe année; 1874, pag. 460. — †Sangalli Giac., La scienza e la pratica della anatomia patologica. Pavia 1875, libro I. — Rezek E., Hereditäre Herzfehler. Allgemeine Wiener medicinische Zeitung. 1877, Nr. 37. — Huillet, Persistance des ouvertures foetales chez quatre enfants du même père et de la même mère. Nice méd. 1877, I, pag. 396. — †Pott R., Ein Beitrag zu den Bildungsfehlern und fötalen Erkrankungen des Herzens. Jahrbuch für Kinderheilkunde und phys. Erziehung. 1879, N. F., Bd. XIII, S. 11. — Warner Francis, Defective developmental conditions as seen principally in children. Medical Times and Gazette. Vol. I for 1882, pag. 61, 91, 144. — †Wichmann J. V., Anatomiske Studier over medfodte Hjaertefejl til Belysning af Sammenhoengen mellem Forsnevring af Lungenarterien og mangelfeldt Udvikling af Septum ventriculorum. Kjoebenhavn 1883 [Refer.: Schmidt's Jahrbücher. Bd. CCVIII, S. 194]. — de Vincentiis C., Microttalmo bilaterale congenito con moltiplici vizi di sviluppo del cuore. Rivista internaz. di med. e chirurgia. 1885, pag. 10. — Barbillon L., Note sur deux cas de malformations cardiaques. Progrès médical. 1886, 2. sér., III, pag. 223. — Potocki J., Vices de conformations multiples chez un foetus; hernie diaphragmatique congénitale, communication des deux ventricules du coeur, anomalie de l'aorte et des vaisseaux, Bec de lièvre bilatéral compliqué. Trois germes d'incisives de chaque côté etc. Ibid. pag. 776. — Hendly F. W., A malformed heart in an adult. The American Lancet. Detroit 1887. N. s. XI, pag. 5 [referirt in ₀Reiss' Thèse, pag. 51]. — Habershon S. H., Congenital malformation of heart and kidneys; obliteration of pulmonary artery; aorta rising from the right ventricle, imperfection of septum ventriculorum. . . large ductus arteriosus dividing into right and left pulmonary branches; horse-shoe kidney. Transactions of pathol. Society. London 1887/88, XXXIX, pag. 71. — †Schmaltz R., Zur Casuistik und Pathogenese der angeborenen Herzfehler. Deutsche medicinische Wochenschrift. 1888, S. 921. — Cnopf sen., Fall von angeborenem Vitium cordis. Münchener medicinische Wochenschrift. 1889, Nr. 49. — †Preisz Hugo, Beiträge zur Lehre von den angeborenen

Herzanomalien. Beiträge zur pathologischen Anatomie und allgemeinen Pathologie, herausgegeben von E. Ziegler. 1890, VII, S. 245. — Hochsinger C., Ein Fall von angeborener Aortenstenose [Krankenbeobachtung]. Wiener medicinische Presse. 1890, II, S. 9. — Luzet Ch., Rétrécissement de l'artère pulmonaire avec cyanose, reins scléreux congénitaux avec malformation d'un uretère. Mort par urémie. Archives générales de médecine. 1890, Vol. I, pag. 725. — Cipriani C., Cuore unicavitario, trasposizione polmonale, polisplenia in soggetto destrocardico morto a 20 anni. Lo Sperimentale. 1890, LXVI, pag. 127. — *Eger (Berlin), Bemerkungen zur Pathologie und Pathogenese der angeborenen Herzfehler. Deutsche medicinische Wochenschrift. 1893, S. 81. — Kuhn (Wald) [Krankenvorstellung, 4jähriger Knabe]. Correspondenzblatt für Schweizer Aerzte. 1893, XXII, S. 707. — †Thomson John, On two cases of valvular heart disease resulting from foetal endocarditis. Edinburgh hospital Reports. 1894, pag. 292. — Giacomini C., Die Probleme, welche sich aus dem Studium der Entwicklungsanomalien des menschlichen Embryos ergeben. Ergebnisse der Anatomie und Entwicklungsgeschichte. 1894, IV, S. 614. — *Garrod Arch., On the association of cardiac malformation with other congenital defects. Bartholomew's Hospit. Reports. 1894, Vol. XXX, pag. 53. — *Rosenbach O., Endocarditis. Encyklopädische Jahrbücher für die gesammte Heilkunde. 1895, V. Jahrg., S. 85, 91 und 92. — Vietinghoff H., Die Eigenthümlichkeiten im Verlauf der Schwangerschaft und Geburt missbildeter Früchte. Marburger Dissertation. 1897. — v. Berks A., Ein interessanter Fall von angeborener Anomalie des Herzens [Krankenbeobachtung] Wiener klinische Rundschau. 1896, Nr. 29; auch Ungarische medicinische Presse. 1897, Nr. 25. — †Harold J., Case of congenital imbecillity associated with congenital deficiency of the chest wall and with cardiac disease. The Lancet. Vol. I, for 1898, pag. 496.

Es erscheint zweckmässig, in der Frage der Aetiologie der angeborenen Missbildungen des Herzens »allgemeine« Ursachen von den bei den einzelnen Missbildungen und Defecten etwa mitwirkenden besonderen Ursachen, über welche ein eigenes Capitel (»Gegenseitige Abhängigkeit der einzelnen Missbildungen des Herzens«) handeln wird, im Princip zu trennen.

Die Missbildungen des Herzens mit Missbildungen anderer Organe in Parallele zu stellen, ohne eigenartige, in Wachsthum oder Bau oder besonderer Krankheit des Herzens begründete Ursachen anzunehmen, hat etwas Bestechendes, und der Nachweis ist an zahlreichen Fällen leicht zu führen, dass die Herzmissbildungen gleichwerthig, sozusagen als Aequivalente anderer Missbildungen und namentlich auch mit und neben ihnen vorkommen, also keineswegs »une coïncidence . . . tout à fait exceptionelle«, wie ₀Grancher unter Anführung von blos zwei Fällen (l. c. pag. 487) auffälligerweise behauptet. Schon Nicol. Stenson (Acta Hafniensia. 1671/72, Tom. I, Obs. 111, pag. 200) findet bei einer Missgeburt mit Hasenscharte und Bauchspalte Stenose der Pulmonalis. Defect im Septum ventriculorum und Mangel des Ductus arteriosus. Nicht so selten, neben mehr oder minder bedeutenden Herzanomalien, z. B. Gefässtransposition, ist Situs transversus der Brust- und Bauchorgane, oder es kommt Dextrocardie ohne Transposition, aber mit anderen Herzanomalien vor: ₀Grunmach und die von ihm citirten ₀Meckel, Abernethy, ₀Otto, Breschet, ferner ₀Griffith. Gaumenspalte erwähnen ₀Ecker

[siehe auch Rokitansky, Defecte, S. 2], ₀Stadler, Cnopf, Potocki, der letztere auch Zahnanomalien (L. c.), wie Hendly, der sechs Schneidezähne im Oberkiefer durch Verdoppelung des mittleren beobachtete. Zwerchfelldefect bei Preisz (siehe unten), Potocki. Ferner sind beobachtet: Rest der ersten Kiemenspalte in Gestalt eines 1 mm tiefen, blind endigenden Canals von ₀Mann [Fall I, Krankenbeobachtung], überzählige kleine Leberlappen (₀Norman Moore), »embryonaler« Magen (₀Martens), Diverticulum Meckelii (₀Stifel), abnormer Verlauf des Colon transversum (Lew Smith, The Amer. med. Times. 1860, I, 11. Sept. — Schmidt's Jahrbücher. Bd. CXI, S. 152); imperforirter Anus: ₀Orth, Preisz, Buhl (Bayr. ärztl. Intelligenzblatt. 1869, S. 516). Nieren und Milz zeigen häufig Anomalien: Hufeisenniere (Habershon, ₀Théremin, Fall 106, ₀Pitschel bei abnormer Lagerung des Mastdarmes), »Rein unique« (Swague, Union médicale 1862), Fehlen der linken Niere bei grosser Nebenniere und Hyperplasie der Gehirnwindungen (₀Bennetz, Fall I), congenitale cystische Entartung beider (Luzet) oder der linken (₀Cutore) Niere. Die Milz kann gänzlich mangeln (Arnold [L. c.], ₀Epstein [Fall II]), in letzterem Falle fehlte auch das grosse Netz, oder ihre Zahl ist vermehrt, auf 6 (Cipriani): bei gleichzeitiger Transposition der Eingeweide auf 6 (M. Baillie, Philosoph. Transactions. 1778, Vol. LXXVIII, part. 2, pag. 350), auf 9 (₀Hickman). Auch ₀Kundrat's bei der Gefässtransposition anzuführender Fall wäre zu erwähnen (Milzmangel, dreilappige Lungen etc.). In Landouzy's Fall, ¼jähriges Mädchen, waren acht durch ein Mesenterium verbundene, zusammen 35 g wiegende Milzen, drei waren bis zu 5 cm lang, 1 cm dick, 2 cm breit, leicht gelappt, fünf nur erbsengross. Drei hühnereigrosse Nebenmilzen beobachtete Cipriani. Doppelseitigen Kryptorchismus mit Hypospadie verzeichnet Hochsinger (L. c. u. l. S. 15 c., S. 142), Uterus bicornis (siehe auch unten, Rokitansky und Sangalli) erwähnt Thierry (Bulletins de la Société anatomique de Paris. 1866, pag. 447), Naevus an Hinterbacke und linker Hand ₀G. Keim. Verkümmerten Daumen beobachtete Garrod, symmetrische Syndaktylie zwischen Mittel-, Ring- und Kleinfinger beider Hände und zwischen zweiter und dritter Zehe ₀Hochsinger (l. c. S. 142), Verwachsung der Zehen bei Lippen- und Gaumenspalte etc. ₀Jost (Fall I), Polydaktylie (7—8) an allen Extremitäten neben Stenose des Conus der Pulmonalarterie, herniöser Ausstülpung der Retina, Hasenscharte, Atresia ani etc. an einem mit »fötaler Rachitis« behafteten Fötus Rindfleisch (62. Naturforscherversammlung zu Heidelberg, 1889; erste Sitzung der Section für allg. Pathologie und patholog. Anatomie): nur einen Knochen (Ulna) im verkürzten linken Vorderarm ₀Nixon. Kyphose, auch andere Difformitäten der Wirbelsäule werden öfters erwähnt, so von Perreymond (L'Union médicale. 1875, 7. août, pag. 203) drei Frauen mit rachitischem

Buckel und offenem Foramen ovale. Spina bifida beobachteten Breschet-Meckel (1826), Kane (bei Féré, De la famille névropathique, pag. 199); dieselbe neben Hyperencephalie, Hasenscharte bei bedeutsamen Veränderungen an Herz und Gefässen Calori (Oss. 87 bei ₀Taruffi, l. c. pag. 224). ₀Schimpke registrirt abnorme Schädelbildung (Aztekentypus). Von angeborener linksseitiger Facialislähmung berichten ₀Lavergne und Barbillon, Ersterer mit verbildetem äusseren Ohr und spaltförmigem Ohreingang, letzterer mit Enge des äusseren Gehörgangs und Atrophie des Processus mastoideus und Schläfenmuskels. Angeborene Ptosis beobachtete J. Thomson, doppelseitigen Mikrophthalmus de Vincentiis, Kolobom der Iris und Choroidea Garrod. Eine ausgeprägte Fovea coccygea erwähnt Thomson, Ichthyosis congenita Church und ₀Leuch.

Auch Defecte in geistiger Beziehung (vergl. S. 37) sind bei congenitalen Herzfehlern nicht so selten, als ₀Potain will. ₀Leuch berichtet von einem seiner Ansicht nach ersten Fall von angeborener Pulmonalstenose mit angeborener Taubstummheit bei einem Knaben. ₀Toupet's Mädchen lernte erst mit fünf Jahren sprechen, mit sechs gehen. ₀Monnier beobachtete eine 23jährige, auch von Potain beschriebene, wirkliche Idiotin, ebenso Garrod eine $1^1/_2$jährige. In ₀Rheiner's zweitem Fall (5jähriges Mädchen) bestand leichte Idiotie. ₀Monnier's Kranke hatte einen zurückstehenden Oberkiefer, einen abnorm gewölbten (forme d'un dôme) harten Gaumen und eine zu falscher Stellung der Zehe führende Verbiegung der zwei letzten Metatarsalknochen. Ein älterer Bruder des von ₀Thaden beschriebenen Falles war Idiot; ein 17jähriger Schuster, den Guyon beobachtete (siehe bei ₀Monnier, pag. 30) litt an Schwindel und hysterischen Zufällen. Auch der leider nicht secirte Fall Harold's (L. c.), 19jähriger Idiot, gehört hieher.

Von mehr zusammenfassenden Berichten seien erwähnt: Wichmann, der unter 25 Fällen congenital missbildeter Herzen 2 Anencephalen aufführt, wie auch ₀Buhl Fälle von Akranie, Ischiopagie mittheilt und Sangalli solche von Anencephalie, Uterus bicornis etc. neben Herzmissbildung abbildet. Pott (L. c. S. 24) findet unter 11 Fällen je 1mal Hasenscharte, Acephalie, Hemicephalie, Cyclopie, ₀Rokitansky (Defecte, S. 34) erwähnt: Fall 1) (= einem Fall Bednař's) Milzmangel, 5) abnorme Gekrösbildung, grosser linker, kleiner rechter Leberlappen, 10) Defecte an den oberen Gliedmassen, Uterus bipartitus bei Persistenz des Truncus arteriosus, 12) angeborener Nabelbruch, kurzer Dickdarm, sehr grosse Nebennieren, 13) Kolobom der Iris und Choroidea. Alle diese Missbildungen sind mit mehr oder minder complicirten Defecten der Kammerscheidewand verknüpft, bei den Defecten des Vorhofseptums treten sie entschieden zurück. Preisz (L. c. S. 290) fand unter 17 Fällen 7mal noch andere Entwicklungsfehler: *α*) grossen Diaphragmadefect, zweilappige

rechte Lunge, *b*) Doppelherz eines weiblichen Thoracopagus, *c*) Fehlen des linken Radius, Diaphragmadefect, *d*) Hasenscharte und Wolfsrachen und Skaphocephalie durch Synostose der Frontalnaht, *e*) Omphalocele, *f*) Cyclopie, *g*) Umlagerung des Herzens.

Ausser seinen zwei eigenen Fällen stellt Garrod (l. c.) aus der Literatur 25, von mir zum grösseren Theil erwähnte, zusammen, die allerlei sonstige Missbildungen neben denen des Herzens selbst betreffen.

Warner theilt aus dem East London Hospital for children 23 Fälle (13 männliche, 10 weibliche) von angeborenen Missbildungen und Krankheiten mit. Schwachsinnige und Idioten hat er nicht berücksichtigt (warum?). Unter 11 Fällen von angeborener Herzkrankheit waren 6, darunter 2 cyanotische, mit anderen Defecten, gespaltenem Daumen, Difformitäten der Hände, des Ohres, congenitalen, cerebralen Lähmungen behaftet, nur 5, bei denen blos 1mal die Cyanose fehlte, nicht mit anderen Anomalien vergesellschaftet.

Nicht ohne Absicht bin ich in der Aufzählung der mit anderen Bildungsfehlern complicirten Herzkrankheiten ausführlich gewesen, obwohl die Liste noch vergrössert werden könnte, wie denn an anderen Stellen dieser Schrift, z. B. bei der Stenose der Aorta am Ductus arteriosus, noch weitere Fälle namhaft gemacht werden müssen. „Rauchfuss (l. c. S. 85) zählt »die Combination mit Missbildung anderer Organe zu den selteneren Befunden«, das von mir vorgebrachte Material, Alles in Allem mindestens 80 Fälle, beweist wenigstens, dass hier nicht etwa blosse »Zufälligkeiten« vorliegen können. Wenig gerechnet, dürften 10% der angeborenen Herzkrankheiten (wobei übrigens das isolirte Offenbleiben des Foramen ovale nicht sonderlich in Betracht kommt) mit anderen Missbildungen complicirt sein, und es will dieser Thatsache gegenüber nichts heissen, wenn gelegentlich bei einer mikrocephalen, mit Rachitis, Wolfsrachen etc. behafteten, frühzeitig geborenen Frucht, abgesehen von dem noch nicht geschlossenen Foramen ovale, ein ganz normales Herz gefunden wird (C. Günther, Königsberger Dissertation. 1897, »eine Frucht mit . . .«), oder wenn „Buhl (l. c. S. 218) bei einer ischiopagen Doppelbildung den einen Fötus »normal«, den zweiten mit allerlei Missbildungen, namentlich auch des Herzens, behaftet findet.

Ein weiterer wichtiger Punkt ist die Heredität, die in eclatanter Weise bei einzelnen Beobachtungen zum Ausdruck kommt. So erwähnt schon Friedberg (l. S. 13 c., S. 146) drei an Cyanose leidende Knaben eines Mannes, 2 aus erster, 1 aus zweiter Ehe, ebenso „Foot 3 Fälle in einer Familie; Huillet berichtet über 4 Kinder mit offenen fötalen Wegen aus einer Ehe, Strehler von einer rachitischen Frau, die 5 an Cyanose leidende Kinder, 3 Knaben, 2 Mädchen, gebar. Der späterhin an Phthisis gestorbene Vater hatte mit einer anderen Frau ein nor-

males Mädchen erzeugt. In ₀Kelly's Fall von Transposition hatte die Mutter noch 11 andere Kinder geboren, wovon eines mit 5 Monaten an congenitaler Herzkrankheit starb. In Schmaltz' Fall, 7jähriger Knabe, sollen der Vater und die Grossmutter väterlicherseits Herzfehler gehabt haben. Die von Potocki beobachtete, an Hirnabscess gestorbene 29jährige Kranke mit Pulmonalstenose bei geschlossenem Septum, aber Defect der Vorhofscheidewand (mitgetheilt von ₀Durey-Compte, l. c. pag. 75) stammte von einer congenital herzkranken Mutter, Rezek sah 8 Fälle von Herzkrankheit in vier Generationen einer Familie, darunter zwei angeborene Herzfehler. Von den Stammeltern war die Frau wahrscheinlich herzkrank gewesen. Zwei mit Ichthyosis congenita behaftete Geschwister stammten nach ₀Leuch's Bericht von einer Mutter, die an Bicuspidalisfehler litt, das ältere Kind, der Sohn, war auch congenital herzkrank (siehe oben).

Die gleich zu erwähnende uteruskranke Mutter von Cipriani's Patienten hatte einen Schwestersohn mit Hasenscharte und Gaumenspalte.

Mehrere Schwestern des von ₀Föhr beschriebenen Kranken, der selbst eine gewisse Neigung zu Nasenbluten hatte, waren Bluterinnen.

Einige weitere Angaben bei ₀Rauchfuss (l. c. S. 85).

Eger fand in 12 Fällen angeborener Herzkrankheit dreimal Lues patris, ebenso Blutsverwandtschaft der Eltern. Er ist der Ansicht, dass diese Aetiologie nicht genügend gewürdigt sei, auf welche übrigens schon früher (Deutsche Klinik. 1857) Gerhardt hingewiesen hat, während Roger einen Zusammenhang verneinte. Lues wird auch sonst angegeben, oder wenigstens vermuthet, so von Virchow (Archiv. 1861, Bd. XXII, S. 426) bei einem mit Situs transversus und Pulmonalstenose behafteten Todtgeborenen, der multiple Entzündungen in Hirn, Leber, Nieren bot, ferner in einem Fall von ₀Rauchfuss (l. c. S. 135) mit interstitieller Hepatitis und Splenitis. ₀Pott (l. c. S. 898) erwähnt drei Fälle von syphilitischen Kindern mit angeborener Herzaffection (darunter eine Section). Henoch (Vorlesungen über Kinderkrankheiten. Berlin 1897, 9. Aufl. S. 433) fand bei einem hereditär syphilitischen, 30tägigen, nicht cyanotischen Kinde eine intra vitam symptomlos verlaufene Herzkrankheit. ₀Crocker erwähnt eine syphilitische Frau, die nach mehreren Fehlgeburten ein Mädchen mit Pulmonalstenose gebar, und einen ähnlichen Fall von Abortus neben congenital herzkranken Kindern bei allerdings verbildetem (wie?) Uterus berichtet Cipriani (siehe oben), ferner Chapotot, Warner (L. c.); desgleichen beobachtete A. v. Berks den $3^1/_2$jährigen cyanotischen Sohn einer tertiär syphilitischen Mutter. Neben Dextrocardie [nur Krankenbeobachtung!] zeigte er schwere Ernährungsstörungen, Defecte am Mundhöhlenboden, an der Oberlippe, Zahnausfall, brandig abgestorbene, rudimentäre linke Ohrmuschel.

Gelenkrheumatismus der Mutter wird, wenn auch in einer nicht allzugrossen Zahl von Fällen angegeben. In einem Falle Pott's ($1^1/_2$jähriger Knabe mit Pulmonalstenose) hatte die Mutter Bicuspidalisinsufficienz, Kuhn notirt schweren acuten Gelenkrheumatismus der Mutter während der Schwangerschaft. Garrod, der weitere 25 Fälle aus der Literatur anführt, fand bei 15 Fällen 11mal Gelenkrheumatismus der Verwandten, 4mal der Mutter selbst, darunter 1mal im siebenten Schwangerschaftsmonat.

Auch der Tuberculose wird als Ursache Erwähnung gethan, wenigstens führt Bögler (l. c. S. 4) zwei (Münchener) Fälle von Herzanomalien bei tuberculösen Müttern an.

In Niergarth's Fall (vergl. oben S. 34) starb die Mutter im Wochenbett wassersüchtig an den Pocken und Wyss erwähnt leichten Typhus der Mutter in der ersten Hälfte der Schwangerschaft.

Wenn man die letztgenannten, auch in zeitlicher Beziehung nicht immer verwerthbaren Aetiologien schon mit einem gewissen Misstrauen betrachten darf, so wird man nicht viel mehr von »Erkältungen der Mutter im fünften Monat der Schwangerschaft« (R. Ferber, Archiv der Heilkunde. 1866, VII, S. 423) oder dem von Lees berichteten grossen Schrecken halten, den eine Mutter im sechsten Monat der Schwangerschaft ausstand, als sie im Seebad zwei Frauen nahezu ertrinken sah.

Eine unbefangene Betrachtung des Mitgetheilten legt den Gedanken, es handle sich hier bei den angeborenen Herzanomalien um Missbildungen oder, genauer gesagt, Entwicklungsstörungen und -Hemmungen, unmittelbar nahe. Dieser Anschauung hat auch eine Anzahl älterer Autoren gehuldigt, im Princip schon Sénac, wenn er Fehler der »intelligence formative« annahm. Später hat Meckel, im Uebrigen das gleichzeitige Vorkommen auch anderer Missbildungen erwähnend (Pathol. Anatomie, I, S. 412 und 419) ein für den Naturphilosophen vielleicht bestechendes Moment einzuführen gesucht und ein regelwidriges Verweilen des menschlichen Herzens auf früheren, höheren oder niederen Thieren entsprechenden Bildungsstufen angenommen. Man unterschied demnach Insecten- und Crustaceenherz, niederes und höheres Reptilienherz etc., ohne damit die grosse Mannigfaltigkeit und Combinationsfähigkeit der Missbildungen am menschlichen Herzen zu erschöpfen und zu erklären. Kürschner nahm, auf embryologische Forschungen sich stützend, Entwicklungsstörungen für die einzelnen Herzfehler an, dabei auf den physiologischen Causalnexus zwischen den einzelnen Complicationen kein Gewicht legend, und fand mit seiner Lehre manchen Beifall. Der ätiologischen Seite trug Dorsch Rechnung, indem er Entzündungsprocesse, auch des Herzfleisches, als primäre Ursache hinstellte, auch da, wo er einen Zusammenhang der Störungen im Einzelnen annehmen musste. Wo die Spuren der früheren Entzündung zu fehlen schienen, wurde sie

eben in die früheste Fötalperiode zurückverlegt, während ein so erfahrener Pathologe wie ₀Buhl (l. c. S. 217) die »Endocarditis überhaupt erst in den späteren Perioden des Fötuslebens erscheinen und somit sämmtliche aus früherer Zeit stammende Herzfehler Entwicklungsanomalien sein« lässt.

Damit ist eine für die Erklärung der congenitalen Herzfehler besonders wichtige Frage berührt, die Bedeutung der fötalen Endocarditis, auf welche eigentlich schon ₀Rokitansky in seinem Handbuch (Bd. II, S. 439) nachdrücklich hingewiesen hat. Es wäre verkehrt und würde die Thatsachen auf den Kopf stellen, wenn man nicht für eine erkleckliche Zahl von angeborenen Herzfehlern einen nachweisbaren Einfluss der fötalen Endocarditis zugeben wollte, die sich an sichtbaren Veränderungen des Endocards, an geschrumpften und verkümmerten Klappen und Ostien unmittelbar darbietet. Auch leichte milchige Trübungen bei sonst glatter Oberfläche mögen noch auf Rechnung einer unter Umständen in die fötale Periode fallenden, in der Hauptsache »verwachsenen« Endocarditis gesetzt werden, die Möglichkeit einer Infection in utero ist auch zuzugeben und vielleicht nicht allzu selten, aber alle diese »Entwicklungsfehler« im Princip der Endocarditis zuzuweisen, halte ich für zu weit gegangen. Objective Beobachter, die über ein grösseres Material verfügen, trennen deshalb mit Recht die Fälle ätiologisch in solche mit nachweisbarer Endocarditis und in reine Entwicklungsfehler. Einzelne, wie ₀Théremin und früher Rauchfuss (siehe bei ₀Blache, l. c. S. 137) constatirten am Material des Petersburger Findelhauses häufig fötale Endocarditis, letzterer in wenigen Jahren mehr als 300 (!) Fälle. Andererseits messen einzelne Beobachter, wie z. B. O. Rosenbach (L. c. S. 91, 92) die Bedeutung der Endocarditis nicht nach den Auflagerungen auf den Klappen und deren etwaigen Gehalt an Mikroorganismen oder nach ihrem Ausgang in die ulceröse Form, sondern nach ihren Allgemeinwirkungen auf den Organismus, ob etwa Pyämie dazukommt etc. Er führt Weigert an, der eine Revision der sogenannten »fötalen Endocarditis« fordert, da die entzündliche Genese nicht über allen Zweifel sichergestellt ist. Damit würde die Sache freilich ein wesentlich anderes Ansehen bekommen.

Hier sei die wohl nicht allgemein anwendbare Lehre Babesiu's (l. c. S. 271) angeführt, wonach aus »einfacher Neubildung zunächst embryonalen Gewebes« Stenose und Atresie hervorgehen können.

Ein Punkt verdient noch mehr, als es bisher geschehen ist, Berücksichtigung: die schon von Kreysig (l. S. 13 c.) besprochene, auch von Rokitansky gewürdigte Complication angeborener Missbildung mit nachträglicher Endocarditis, wofür im Späteren manche Beispiele vorgebracht werden können. Das Haften der inficirenden Organismen in einem missbildeten Herzen mit allerlei Nischen, Ecken und Kanten erscheint

wesentlich erleichtert und die Erfahrung lehrt, dass an Umrandungen von abnormen Communicationen, an stenosirten Ostien und Klappen die endocarditische Wucherung mit Vorliebe sich ansiedelt. So bleibt der fötalen Endocarditis ihr Recht gewahrt, aber sie braucht nicht als geheimnissvolles Agens auch da vermuthet zu werden, wo sie auch mit den schärfsten Hilfsmitteln — nicht gesehen werden kann. Ich würde die sich aufdrängende und zur Genüge erwiesene Analogie der Herzmissbildungen mit anderen, oft gleichzeitig mit ihnen vorkommenden Entwicklungsfehlern nur ungern opfern. Viele Fälle von angeborener Herzmissbildung, z. B. gewisse doppelte Defecte der Vorhofscheidewand, die sich, wie wir sehen werden, so schön und ungezwungen embryologisch erklären lassen, wären blosse endo- oder myocarditische Zufälligkeiten! Eine nicht gewachsene Valvula foraminis ovalis einer Endocarditis zuzuschreiben, erscheint mir gezwungen. Und wenn wir die verschiedenen, oben angeführten, von den Autoren mit Recht betonten, zum mindesten prädisponirenden Momente, Syphilis des Vaters oder der Mutter, Tuberculose der letzteren, Verwandtschaftsehen etc. nicht ganz bei Seite schieben wollen, können wir sie in ihrem Werth und ihrer Wirkung viel eher verstehen, wenn wir sie als »schwächende Momente« mit angeborenen Missbildungen in Zusammenhang bringen.

Weitere Ausführungen dieser Fragen siehe unten in den Capiteln »Gegenseitige Abhängigkeit der einzelnen Missbildungen des Herzens« und »Vergleich zwischen rechts- und linksseitiger Endocarditis«.

Das historisch Wichtige über die Theorie der angeborenen Herzfehler siehe bei $_0$Assmus (l. c. S. 230ff.) und $_0$Rauchfuss (l. c. S. 13—21).

Vorkommen der Herzmissbildungen bei beiden Geschlechtern.

Ohne den Erörterungen an anderen Stellen dieser Schrift vorgreifen zu wollen, soll diese Frage an der Hand einiger Beispiele kurz besprochen werden. Die grösseren Statistiken, so weit von solchen überhaupt die Rede sein kann, stimmen darin überein, dass die angeborenen Missbildungen des Herzens, wie es schon die älteren Autoren hervorgehoben haben, beim männlichen Geschlecht häufiger sind, während sonst im Allgemeinen die Missbildungen des weiblichen Geschlechtes eine grössere Ziffer gegenüber dem männlichen aufweisen (Meckel). Das Plus beim männlichen Geschlechte beträgt mehr als dem Knabenüberschusse bei den Geburten (51·53%) entspricht. Zu bedauern ist es, dass bei so vielen, oft eingehend beschriebenen Fällen, namentlich bei ganz jung gestorbenen Kindern, eine Angabe über das Geschlecht fehlt.

Die nachfolgende Tabelle nimmt zunächst keine besondere Rücksicht auf die Art des Herzfehlers im Einzelnen:

	Zahl der Fälle	Männl.	Weibl.	Procent
₀E. Gintrac 1824 (l. c. pag. 204) . .	44	28	16	63·64
Friedberg 1844 (l. S. 13 c.) . . .	43	29	14	67·44
Klug (bei Friedberg, S. 144) . . .	36	18	18	50·0
Nasse (ibid.)	33	24	9	72·73
₀Stölker 1864 (corrigirt)	79	43	36	54·43
₀Peacock 1866 (l. c. pag. 165) . . .	110	61	49	55·45
₀Lebert 1867 (l. c. S. 758)	22	13	9	59·1
₀Rokitansky 1875 [Defecte des Septum ventriculorum]	21	13	8	61·9
Derselbe [Defecte des Septum atriorum]	20	11	9	55·0
₀Dilg 1883	72	43	29	59·72
₀Hochsinger 1890 (l. c. S. 47) . .	6	5	1	83·33
₀Théremin 1895	57	32	25	56·14

Eigene Zusammenstellung (siehe unten an verschiedenen Stellen):

	Männlich	Weiblich	Procent
a) Offenes Septum ventriculorum . . .	21	9	70
b) Stenose der Pulmonalarterie	54	43	55·67
c) Transposition der Gefässe	49	27	64·57
d) Persistirender Truncus arteriosus . . .	8	6	57·16
e) Stenose und Atresie der Aorta . . .	27	16	62·8
f) Stenose der Aorta an der Einmündung des Ductus arteriosus	68	25	73·12
g) Allgemeine Enge des Aortensystems .	21	9	70·0

Wenn auch nur einzelne der vorgenannten (Hochsinger, Théremin) reine Originalstatistiken geben, die anderen zum Theil auch fremdes Material verwerthen, weshalb ein Auftreten eines und desselben Falles in mehreren Statistiken möglich und wahrscheinlich ist, so beweist doch die Tabelle unzweifelhaft das Vorwiegen des männlichen Geschlechtes mindestens in all den Krankheitskategorien, bei welchen man mit einigermassen grösseren Zahlen rechnen kann, und es will nichts heissen, wenn ₀Scheele glaubt betonen zu müssen, dass er 4 weibliche und 1 männliches Individum mit angeborener Pulmonalstenose gesehen habe Auch ₀Buhl (l. c. S. 22 und 241) verzeichnet auf seiner Tabelle 4 weibliche, 2 männliche Individuen; die 32 Fälle von Pulmonaaltresie (siehe unten die Statistik der Pulmonalstenose und -Atresie) betreffen 14 männliche. 18 weibliche Individuen. Desgleichen sind beim (selbstständig) offenen Ductus arteriosus (siehe unten) 8 männliche, 13 weibliche Individuen verzeichnet. Freilich handelt es sich hier nicht um »Entwicklungsfehler« im engeren Sinne.

Von Erklärungen kann Abstand genommen werden. Jedenfalls wird uns die Auslegung Meckel's (l. S. 13 c., [Archiv] S. 268) nicht genügen, dass eben beim Manne das Blutsystem, gegenüber dem Nervensystem beim weiblichen Geschlecht vorwalte, und einer höheren Entwicklung zustrebe, die eher fehlschlagen könne.

Defecte in der Vorhofsscheidewand.

Offenes Foramen ovale.

Aeltere Literatur bei „Peacock (l. c. pag. 106 ff.). „Grancher (l. c. pag. 502) »Persistance du trou de Botal«, und namentlich bei „Taruffi (l. c. pag. 1—31) Articolo: »Setto degl'atri venosi«, auch bei W. G. Ploucquet, Literatura medica digesta. Tubingae 1808, Tom. I, pag. 340; 1809, Tom. IV, pag. 401 [Foramen ovale apertum]. F. o. im Nachfolgenden bedeutet Foramen ovale. — Ballet G., Des abcès du cerveau consécutifs à certaines malformations cardiaques. Archives générales de médecine. 1880. Vol. I, pag. 659. — Bögler, Klinische Beobachtungen bei Offenbleiben des Foramen ovale. Erlanger Dissertation. 1875. — Braune A., De foramine ovali apud adultos aperto morborum inflammatoriorum nonnunquam moderatore. Lipsiae 1833. — Buequoi, Communication entre les deux oreillettes par destruction partielle de la cloison destinée à obturer le trou de Botal. L'Union médicale. 1880, 3. sér., Vol. XXX, pag. 698. — Caton R., Case of absence of the interauricular septum without cyanosis in a man aged forty. The Lancet. Vol. II for 1878, pag. 252. — Chiari H., Einmündung der rechtsseitigen Pulmonalvenen in den rechten Vorhof, Defect im Septum atriorum. Jahrbuch für Kinderheilkunde und phys. Erziehung. 1880, N. F., XV, S. 319. — Desnos et Callias, Persistance du trou de Botal chez un homme de 62 ans. Bulletins de la Société anatomique de Paris. 1880, XVe année, pag. 352. — Duroziez P., Exemple de large communication des deux coeurs par le trou de Galien, dit trou de Botal sans cyanose. Compt. rend. de la Soc. de Biologie. 1862 (Paris 1863), 3. sér. IV, pag. 105. — †Ecker A., Beschreibung einiger Fälle von anomaler Communication der Herzvorhöfe und Bemerkungen über anomale Communication der Herzhälften überhaupt. Freiburg 1839. — Firket C., Examen anatomique d'un cas de persistance du trou oval de Botal avec lésions valvulaires du coeur gauche chez une femme de 74 ans. Annales de la Société med.-chirurg. de Liège. 1880, XIX, pag. 188. — Foster B. W., On patency of F. o. attented with Cyanosis and a faint murmur synchronous with the first sound of the heart. The Dublin quarterly Journal. 1863, Vol. XXXVI, pag. 112. — Fowler J. K., Membranous band in the left auricle [die Membran hing mit der Klappe des F. o. zusammen]. Transact. of pathol. Soc. 1882, XXXIII, pag. 77. — †Futran M., Ein Fall von positivem centrifugalem Venenpuls ohne Tricuspidalisinsufficienz [Krankenbeobachtung]. Berliner klinische Wochenschrift. 1897, S. 115. — Geigel R., Die Stauung bei reiner Tricuspidalinsufficienz. Münchener med. Wochenschrift. 1897, S. 222. — Gibier, Note sur un cas de persistance du trou de Botal chez un homme de 70 ans n'etant révelée par aucun symptome pendant la vie. Progrès méd. 1881, XIX, pag. 25; Bulletins de la Soc. anat. de Paris. 1880, LVe année, pag. 325. — Hadden W. B., Patent F. o. in an adult. Transact. path. Soc. 1891, XLII, pag. 65. — Haw W. H., A case of patent F. o. with an attempt to explain the symptoms observed. The Lancet. Vol. II for 1890, pag. 664. — Hawkins H. P., Incomplete auricular septum with perfect closure of the F. o. Transact. of pathol. Soc. 1891—1892, XLIII, pag. 37. — Hepburn, Double superior vena cava, right pulmonary veins in the right auricle and a special interauricular foramen. Journal of ana-

tomy and physiology. 1887, XXI, pag. 438. — *Hinze Fr., Ueber den Verschluss des Foramen ovale des Herzens. Berliner Dissertation 1893. — Jaenicke O., Ueber das F. o. cordis mit Anschluss eines Falls von embolischer Pyämie durch Offenbleiben desselben. Kieler Dissertation. 1894. — Johnson George, A case of congenital cyanosis in which a patent F. o. was associated with a presystolic basic murmur. British med. Journal. Vol. I for 1878, pag. 333. — Kahler O, Zwei Beobachtungen von Venenklappenton [Krankenbeobachtung]. Prager med. Wochenschrift. 1878, III, S. 209. — †Le Cat, A letter concerning the F. o. being found open in the heart of an adult. Phil. Transact. Vol. XLI, Part. II for the years 1740, 1741, pag. 681. — Litten M, Ueber embolische Muskelveränderung und die Resorption todter Mukelfasern. Ein Beitrag zur Frage von der Ueberwanderung embolischen Materials bei offen gebliebenem F. o. Virchow's Archiv. 1880, Bd. LXXX, S. 281. — Longhurst, Remarkable case of heart disease; septum ovale open and inferior cava opening into left auricle; no cyanosis. The Lancet. Vol. I for 1874, pag. 655. — †Lorenz A., Ueber den Befund an einem Herzen mit Defect der Vorkammerscheidewand. Wiener med. Jahrbücher. 1880, S. 197. — Monisset, Un cas de maladie bleue (forme tardive). Province médicale. Lyon 1890, IV, pag. 566. — Morel Léon, Essai sur la persistance du trou de Botal chez l'adulte. Thèse de Paris. 1881. — †Nicolaides C., Ueber Defecte des Septum atriorum cordis. Freiburger Dissertation. 1887. — Ogle John, Sur la persistance du trou de Botal dans le coeur de l'homme adulte à l'état de santé. Journal de la physiologie de l'homme et des animaux. 1858, II, pag. 119; auch British medical Journal. 1857, pag. 500. — Oliver Th., Clinical and pathological bearings of malformation of the heart as seen in *a*) patent F. o. *b*) imperfect ventricular septum. British medical Journal. Vol. I for 1889, pag. 10. — Pauli Ed., Ueber das Offenbleiben des F. o. Festschrift zur Feier des 50jähr. Bestehens des Vereines pfälzischer Aerzte, redigirt von Demuth. Frankenthal 1889, S. 27. — †Peacock Th. B, Large aperture in the septum of the auricles with the F. o. closed. Transact. of pathol. Society. 1877/78, XXIX, pag. 43. — Petters Wilh., Ueber das F. o. im Septum atriorum cordis bei Erwachsenen. (Prager) Vierteljahrsschrift für die praktische Heilkunde. 1862, 19. Jahrg., Bd. IV, S. 126. — Reineboth, Die Entstehung des Venenpulses bei Communication der Vorhöfe und gleichzeitiger Insufficienz der Mitralis. Deutsche medicin. Wochenschrift. 1895, XXI, S. 870. — Reisch, Wochenblatt der Zeitschrift der k. k. Gesellschaft der Aerzte in Wien. 1862, XVIII, S. 43 [Ref.: Schmidt's Jahrbücher, Bd. CXVIII]. — Ritter Nic Henr. Val., De venarum pulsu ejusque causa valvula mitrali insufficiente cum foramine ovali aperto conjuncta. Dissertat. Kiliae 1856. — Rostan A., Contribution à l'étude de l'embolie croisée consécutive à la persistance du trou de Botal. Thèse de Genève. 1884. [Die Statistik umfasst 711, nicht 611 Sectionen; cfr. Zahn.] — *†Ruge H. [1] Schiffers, Du diagnostic de la persistance du trou oval de Botal. Annales de la Soc. médico-chirurgicale de Liège. 1881, XX, pag. 332. — Schuchard J. B., F. o. in femina patens observatum. Decas secunda observationum anatomicarum. Vitenbergae 1718, 4°. — Simon Jules, Cyanose blanche chez un enfant de trois mois; persistance du trou de Botal incomplètement fermé. Revue mensuelle des maladies de l'enfance. 1888, VI, pag. 151. — Smith Walter, Patent F. o. The Dublin Journal of medical Science. 1880, LXX, pag. 252. — Théremin E., Note sur l'involution des voies foetales. Revue mensuelle des maladies de l'enfance. 1887, V, pag. 64. — Vignard E, Un cas de persistance du trou de Botal sans cyanose. Gaz. méd. de Nantes. 1883/84, II. pag. 72. — Vincenzi L., Apertura del setto interauricolare. Archivio per le scienze mediche. 1885, Vol. IX, pag. 307. — *Wallmann H., Ueber das Offenbleiben des F. o. bei Erwachsenen. (Prager) Vierteljahrsschrift für die praktische Heilkunde. 1859, 16. Jahrg., Bd. II, S. 20. — Widmann J. G., For. cordis ovale in juvene 20 annorum

adhue patens. Acad. nat. curios. ephemer. Norimb. 1717, Centur. V—VI, Obs. 91, pag. 385. — Williams, A case of patent F. o. in an adult, death from typhoid, fever. Austral. med. Journal. Melbourne 1883, n. ser. V, pag. 303. — Zahn F. W., Ueber paradoxe Embolie und ihre Bedeutung für die Geschwulstmetastase. Virchow's Archiv. 1889, Bd. CXV, S. 71.

Defecte im Septum atriorum oder besser gesagt, abnorme Communicationen zwischen rechtem und linkem Vorhof sind nicht gerade selten. Das Foramen ovale — über seine Dimensionen siehe Tabelle S. 18 — fand beispielsweise Bizot (l. S. 15 c., pag. 358) in 44 von 155 Fällen ohne Cyanose 18mal bei 73 älteren Männern, 26mal bei 82 Frauen offen, Klob (citirt bei Wallmann, L. c. S. 22) in 22·4 von 500, Wallmann in 130 von 300 Leichen, und man begreift es, dass ältere Autoren, Botallo, dann die Antiharveyaner Folio, Gassendi, die übrigens schon von Galen gekannte Oeffnung für einen normalen Befund erklären konnten (siehe über das Historische $_0$ Taruffi, l. c. pag. 8, auch verschiedene Notizen bei Hinze, L. c. S. 1, 9, 34). Immerhin haben schon früher der Lithothomist Severin Pineau (1598), im vorigen Jahrhundert Littre (1700), ferner Schuchard (1715), Widmann (1717), Le Cat auf das offenstehende Loch als einen anomalen Befund bei Erwachsenen hingewiesen (vergl. Taruffi, S. 13). — Von neueren Statistiken erwähne ich: Zahn [Rostan], der bei 711 Gestorbenen 139mal das Foramen offen fand. Unter den 711 waren 354 unter 40 Jahre, 27 bis 9 Jahre, 23 10 bis 19 Jahre alt. Von den 357 mehr als 40 Jahre alten hatten 80 ein offenes Foramen. Théremin (L. c.) fand unter 264 1—12 Monate alten Kindern in 115 Fällen das Foramen offen. Hinze, der den völligen Verschluss des eirunden Loches erst etwa im zweiten Lebensjahre zu Stande kommen und die Grösse der Valvula venae cavae [inf. Eustachii] ohne Einfluss auf den Verschluss oder das Offenbleiben sein lässt, fand (L. c. S. 35) ein offenes Foramen ovale 82mal = 22·8%, und unter Einrechnung von 43 1—12 Jahre alten Kindern steigt die Zahl auf 26·6%. Bei diesen 43 Kindern war das Foramen 24mal = 55·8% der Fälle offen. Unter circa 400 Herzen fand Hinze nur 3, bei denen der Zeigefinger und 4, bei denen der Kleinfinger bequem durch das Foramen ging, während Ogle bei 62 beliebigen Herzen von Erwachsenen ohne Cyanose 13mal das Foramen ovale mehr oder minder offen, darunter 2mal für die Spitze des Kleinfingers durchgängig fand. Oft beschränkt sich das »offene« Foramen auf eine schief von hinten nach vorne gerichtete, für Borste oder dünne Sonde durchgängige, bis zu 1—3 cm lange Communicationsöffnung, und praktisch belanglos ist die nach Wallmann (L. c. S. 26) unter 800 Leichen 444mal beobachtete blindsackartige Vertiefung mit schlitzförmigem Eingang. Die das eirunde Loch deckende Klappe — $_0$ Théremin (l. c. pag. 10) gibt ihre Grösse für die

ersten 18 Lebenstage auf 3·7—5·2 mm an — kann entweder ganz fehlen oder sie ist mangelhaft entwickelt oder erscheint durchlöchert, dann aber können auch Lücken ober- und unterhalb des Foramen ovale vorhanden sein bis zur Grösse einer Fingerpulpe. Gänzlicher oder fast gänzlicher Defect des Septums führt zu einem Cor triloculare biventriculare, das übrigens nicht häufig ist. Die allerdings auf embryologische Grundlagen gestellte, aber etwas complicirte Eintheilung Rokitansky's (siehe »Defecte« die Uebersicht nach S. VI) in Defecte des »primären« Septums mit zwei und solche des »secundären« mit vier Unterabtheilungen erscheint überflüssig, da die Defecte der Vorhofsscheidewand an der Hand der neueren Ergebnisse der Entwicklungsgeschichte sich meist einfach und ungezwungen erklären lassen.*) Jedenfalls wird man H. Ruge (l. S. 1 c.) Recht geben darin, dass man die Defecte nur als Bildungsfehler richtig deute und nicht nach der Grösse der Communicationsöffnung oder nach der Dicke und musculösen Beschaffenheit der Theile beurtheilen dürfe.

Reine, durch keine sonstige Anomalie complicirte Defecte des Foramen ovale kommen vor, doch sind die Defecte des Septum atriorum oft mit anderen Missbildungen, vor Allem des Herzens selbst, vergesellschaftet, wenn vielleicht auch nicht in dem Masse, wie wir dies bei dem Septum ventriculorum sehen werden. Petters führt von Fällen, die das vierte Lebensjahr überschritten hatten, mit seinem eigenen (53jährige Frau) 18 auf, hälftig Männer und Weiber, unter diesen nur 5, bei denen keine anderweitige Anomalie an den grossen Gefässen oder am Herzen sich vorfand. Die oben (S. 41) erwähnten Fälle von Preisz sind zum Theile schwerere Missbildungen, alle mit grösseren Defecten des Vorhofsseptums. In 81 Fällen von ₀Deguise (siehe ₀Costa-Alvarenga, l. c. pag. 55) bestand 62mal eine Communication der Vorhöfe, 51mal durch das eirunde Loch, 11mal durch sonstigen Defect, nur 17mal war der Defect isolirt, 24mal mit Defect der Kammerscheidewand, 14mal mit offenem Ductus arteriosus, 12mal mit Fehlen des Septum ventriculorum, 10mal mit Stenose, 2mal mit Obliteration der Pulmonalarterie complicirt. Von den aufgeführten 26 Einzelrubriken kann natürlich der einzelne Fall mehrere in sich vereinigen. In 36 von 62 Fällen, also in 58·06%, bestand (siehe oben) eine gleichzeitige Communication zwischen Vorhöfen und Ventrikeln. ₀E. Gintrac, welcher unter 53 Fällen von angeborener Blausucht 13mal das Foramen ovale offen fand (l. c. pag. 228), constatirte dabei (l. c. pag. 234) 20mal Verengerung, 5mal Verschluss der Pulmonalarterie, 12mal Erweiterung der Aorta, während wiederum ₀Assmus (l. c. S. 265) in 38% der Fälle von Pulmonalstenose und -Atresie das Foramen geschlossen fand. Nicht ohne Bedeutung dürfte das von ₀Roki-

*) Besonders der Fall ₀Stadler's (Pulmonalstenose mit Defecten in beiden Septis) ist mit Rücksicht auf embryologische Erklärung eingehend beschrieben.

tansky (»Defecte«. S. 146) betonte und seitdem vielfach festgestellte Zusammentreffen von Defect der Vorhofsscheidewand mit Enge der Aorta (Spaltung des Aortenzipfels der Mitralis) und Weite der Pulmonalis sein. Schon $_0$Louis, $_0$Corvisart, dann auch $_0$Ecker sind darauf aufmerksam geworden und neuerdings haben beispielsweise Chiari (L. c.) einen complicirten Fall der Art bei einem 2jährigen Knaben und Nicolaides (L. c.) bei einem 24jährigen Fuhrknecht, der an einer Pneumonie starb, beschrieben; auch die Fälle von Caton, Lorenz u. A. gehören hieher. Nicolaides bringt im Ganzen 15 Fälle, meist aus $_0$Rokitansky, zusammen, in welchen bei geschlossenem oder offenem Foramen ovale ein Defect im »primären« Septum, also entsprechend dem Ostium primum (siehe S. 3) vorhanden war. Bei drei von diesen Fällen bestand ein geringer, übrigens sonst ausgeglichener und verlegter Defect im Septum ventriculorum. Auch Ruge analysirt ausser seinem eigenen, früher schon von J. Arnold und von Röse (l. l. S. 1 c. c.) beschriebenen Fall (42jähriger Mann) noch 16 andere nach neueren Gesichtspunkten.

Bezüglich der Pathogenese, die den Hauptnachdruck auf die „Entwicklungshemmung" legen wird, sei bemerkt, dass $_0$Buhl (l. c. S. 248) im Uebrigen durchaus kein Anhänger der später zu besprechenden Morgagni-Hunter'schen Stauungstheorie (vergl. oben S. 25), immerhin für diejenigen Fälle, in welchen ein stärkerer Ueberdruck des rechten Vorhofes besteht, ein durch diesen bewirktes Offenbleiben des Foramen ovale annimmt. Nach der Geburt lässt er auch noch die inspiratorische Saugkraft im Brustkorb und die vom linken Vorhof ausgehende Aspiration nicht allein auf den Blutstrom in der Lunge, sondern auch auf den Blutinhalt im rechten Vorhof gegen den linken zu wirken.

Symptomatologie und Diagnose. Ob das Offenbleiben des Foramen ovale an sich oder auch sonst ein mehr oder minder grosser Defect der Vorhofsscheidewand greifbare Symptome als Unterlage einer Specialdiagnose hervorrufen können, dürfte schon mit Hinblick auf das Verhalten der Herztöne des Neugeborenen fraglich oder jedenfalls nur für vereinzelte Fälle zutreffend sein. Das Foramen ovale stellt ohnedies gar häufig einen rein zufälligen, nur morphologisch interessanten Befund dar und nichts, vor Allem keine Cyanose, keine secundäre Vergrösserung des rechten Herzens, die so wie so dem Septumdefect als solchem nicht zukommen dürfte, auch keine Herzgeräusche, verrathen intra vitam den Defect. Dass letztere fehlen, dürfte mit $_0$Gerhardt's Erklärung (l. c. S. 239), es finde wegen des geringen Druckunterschiedes in beiden Vorhöfen auch bei grösserer Communicationsöffnung kein nennenswerthes Ueberströmen statt, abgemacht sein. Vielleicht findet auch noch in manchen Fällen eine durch Muskelcontraction bewirkte Verkleinerung der Oeffnung statt.

Die Neigung zu Cyanose ist jedenfalls nicht sonderlich gross (siehe übrigens das Literaturverzeichniss) und Wagstaffe (Transact. of

pathol. Soc. 1869, XIX, pag. 96) berichtet z. B. von einem 52jährigen Manne mit angeborenem völligen Defecte des Septum atriorum, der auch keine Cyanose bekam, als er späterhin eine beträchtliche Stenose der Bicuspidalis und Aorta erwarb. Immerhin werden einige Fälle erwähnt, wo ausser einem offenen Foramen ovale oder sonstigem Defect des Septums scheinbar keine Erklärung für die Symptome während des Lebens sich vorfand: achtmonatlicher Knabe Sansom's (Medical Times and Gazette. Vol. I for 1875, pag. 32) mit angeborener Cyanose, ferner ein Fall C. Mackey's (British medical Journal. Vol. II for 1871, pag. 666), und Foster's (L. c.).

Wo Geräusche gehört wurden, ist keineswegs immer ein gleichartiger Befund vorhanden gewesen. Zuweilen wurde das Geräusch neben dem ersten Ton mehr in der Gegend der Herzbasis, etwa am dritten Rippenknorpel, gehört, in Schiffers' Fall (57jähriger Schreiner) laut und diastolisch im unteren Drittel des Brustbeins bis in die Höhe des dritten Rippenknorpels.

$_0$Sansom (l. c. pag. 257) denkt bei congenitalen Herzaffectionen ohne Geräusch und wiederum bei Cyanose mit wechselndem systolischem oder präsystolischem Geräusche über dem Sternalende des dritten bis vierten Rippenknorpels an offenes Foramen ovale, falls zuvor Pulmonalstenose ausgeschlossen werden kann. Ein solches systolisches Geräusch, durch Wechsel in der Körperstellung beeinflussbar, fand Foster bei zwei blausüchtigen Kindern derselben Eltern, wovon eines, ein 4jähriger Knabe, grosse Eustachi'sche Klappe und federkielweit offenes Foramen hatte. Eichhorst (Lehrbuch der speciellen Pathologie. Bd. I) lässt das präsystolische, der Vorhofssystole entsprechende, Geräusch ebenfalls am dritten bis vierten Rippenknorpel am lautesten sein. Johnson, früher schon Tilbury Fox (Med. Times and Gazette. 1859) haben präsystolisches Geräusch beobachtet. Wohl erklärlich ist das laute systolische Geräusch, das $_0$Pott (l. c. S. 936) bei einem $^5/_4$jährigen tuberculösen Mädchen beobachtete, mit Defect des Septum atriorum, durch den sich ein »Sehnenfaden« der Klappe (also wohl ein Septum primum!) spannte.

Doch fehlte andererseits ein Geräusch in einem von $_0$Crocker (l. c.) berichteten Fall (Nr. III, 7jähriger cyanotischer Knabe), wo ein dünner Strang das Foramen ovale theilte.

Von Interesse sind die wenigen Fälle, in welchen eine Bicuspidalinsufficienz bei offenem Foramen prägnante Symptome, vor Allem positiven Jugularvenenpuls am Hals bewirkt. Von Ritter, Reisch liegt ein Fall vor, und auch Rosenstein (Ziemssen's Handbuch, 2. Aufl., Bd. VI, S. 43) hat ein »völliges Analogon des Reisch'schen Falles« beobachtet und bewahrt das Präparat. In Landouzy's (S. 38 und 40) erwähntem Fall ist

nichts von Venenpuls berichtet, obwohl das Septum atriorum als defect, die Bicuspidalis als insufficient angegeben wird.

An die Diagnose könnte man, auch bei fehlender Cyanose, denken, wenn bei einer reinen Bicuspidalinsufficienz die sonst nicht motivirten und aus dem percussorischen und auscultatorischen Verhalten des rechten Ventrikels (bei gesunder Tricuspidalklappe) nicht erklärbaren Venenpulse sich zeigen würden.

In einem Falle ₀Kaulich's, 3jähriger Knabe mit 4 mm weit offenem Foramen ovale (Conusstenose der Pulmonalis und Defect im Septum ventriculorum) war ein inconstantes Geräusch über dem linken Ventrikel vorhanden, das zeitweise kurzem systolischen Ton Platz machte. In epileptiformen, mit bedeutend gesteigerter Cyanose einhergehenden Krampfanfällen war keine stärkere Füllung der Halsvenen bemerkbar.

Reineboth deutet den Venenpuls bei communicirenden Vorhöfen und Bicuspidalinsufficienz durch Ueberdruck des linken Vorhofes über den rechten, wodurch am Ende der Diastole der Vorhöfe, also mit der Ventrikelsystole (?), die Stauung im stärker sich füllenden rechten Vorhofe deutlicher werden müsse. Sein Fall betraf einen 04jährigen Bäcker mit echtem systolischem Puls der stark erweiterten Halsvenen. Auch R. Geigel ist versucht, einen von ihm beobachteten Fall (18jähriger Kaufmannslehrling) wie Reisch zu deuten, nicht minder Futran die Symptome bei einem 49jährigen Maler, und Kahler die Venenpulse und -Töne bei seinem eigenartigen Fall. ₀Litten (Berliner klinische Wochenschrift. 1882. S. 425) macht auf die Häufigkeit eines offenen Foramen ovale aufmerksam, die ₀Vimont in 32 Fällen von erworbener Pulmonalstenose erwähnt, und denkt an die Möglichkeit einer Perforation der dünnen Bindegewebsplatte durch allmälige Dehnung und Zerrung. Monisset fand bei einer 53jährigen, erst spät cyanotisch gewordenen Frau einen federkieldicken Spalt, der durch Zug in die Quere erweitert, durch Längszug zum Verschwinden gebracht werden konnte. Er lässt die »relativ insufficiente« Klappe durch die starke Stauung eröffnet werden und erklärt damit die spät aufgetretene Cyanose, eine Theorie, die neuerdings wieder ₀Bard und Curtillet zur sicherlich einseitigen Erklärung gewisser Spätformen der Cyanose älterer Individuen herangezogen haben. Nach dem früher (S. 23 ff.) über den Effect etwaiger Durchmischung beider Blutarten Auseinandergesetzten muss diese Theorie als durchaus ungenügend erachtet werden. Jedenfalls ist sie keiner allgemeinen Anwendung fähig, wie denn die Frage der Möglichkeit eines nachträglichen Aufreissens der Klappe des Foramen ovale noch nicht endgiltig entschieden ist (vergl. auch ₀Rauchfuss, l. c. S. 50). Dass gelegentlich Derartiges unter besonderen Verhältnissen vorkommen kann, soll nicht in Abrede gestellt werden und ich führe als hieher gehörig

den merkwürdigen Fall von G. Hauser (Münchener med. Wochenschrift. 1888, XXV, S. 583) an.

Bei einem 44jährigen, an acuter Nephritis verstorbenen Mann fand sich neben allgemeiner Herzhypertrophie und zahlreichen frischen Infarcten in Milz und beiden Nieren ein (primärer) Thrombus in einer 1 cm langen, 8 mm breiten, schrägen Spalte der Fossa ovalis, ein verjüngtes Ende erstreckte sich in den linken Vorhof. Nach Herausnahme des Thrombus deckten sich die beiden übereinander sich schiebenden Ränder des Septums vollkommen. Ebenso berichtet Zahn von einem im Foramen ovale eingekeilten Thrombus bei einer 41 jährigen Wäscherin.

Auch Rokitansky's (»Defecte«, S. 50) singuläre Beobachtung, wonach bei einem an Wirbelsäulecaries und Lungentuberculose verstorbenen 34jährigen Manne das »häutige« Septum in Form eines schlauchartigen, mit einzelnen Löchern versehenen Beutels in den Lungenvenensack hereingebuchtet war, trug wohl die Bedingungen einer nachträglichen Perforation in sich.

Für endocarditische Zerstörung der Klappe, wie sie vereinzelt am Septum ventriculorum, z. B. der Pars membranacea (siehe unten) vorkommt, scheinen mir beweisende Fälle nicht vorzuliegen.

Prognose. Wie weit ein offenes Foramen ovale oder ein Septumdefect unmittelbar lebenskürzend zu wirken vermöge, ist schwer zu entscheiden, da die vermeintliche Blutvermischung als solche (Früherem zu Folge) kaum in Betracht zu ziehen ist. Auch dürfte eine reine Statistik nicht leicht zu gewinnen sein, jedenfalls nur verhältnissmässig wenige Fälle umfassen. Schon lange bekannte Thatsache ist es, dass Leute mit offenem Foramen ovale alt werden können. So berichtet J. Green (Philosoph. Transactions. Vol. XLI, part I for 1739, 1740, pag. 166) von einer freilich stets kränklich gewesenen 80jährigen Frau, Firket von einer 74jährigen (mit gleichzeitigen Klappenveränderungen am linken Herzen), Duroziez (Gazette des hôpit. 1863, Nr. 7) von einer 72jährigen, Gibier (de Savigny) von einem 70jährigen, stets gesunden Mann mit Hypertrophie des rechten Herzens und Dilatation des rechten Vorhofes bei gesundem Myocard, ferner C. Hüter (Virchow's Archiv. 1864, Bd. XXX, S. 587) von einem 65jährigen Arbeitsmann (Communication unter dem Foramen ovale, entsprechend dem Ostium primum), Desnos und Callias von 62jährigem Manne, Corvisart (Essai sur les maladies du coeur et des gros vaisseaux. Obs. 44) von einem 57jährigen Postillon u. s. w. Und diese Fälle sind nicht einmal alle rein, oft genug noch complicirt gewesen mit Fehlern am linken Herzen. Ob die häufig beobachtete Weite der Pulmonalarterie (siehe S. 52) oder gleichzeitige Erweiterung von Pulmonalis und Aorta (Walter Smith bei 60jähriger Frau) eine Art Compensation darstellt, will ich dahingestellt sein lassen, jedenfalls besteht nicht so selten eine fast auffällige Toleranz gegen allerlei Schäd-

lichkeiten und Morel sah beispielsweise einen alten, sehr kachektischen Mann mit offenem Foramen ovale die Chloroformnarkose ohne Nachtheil ertragen.

Emphysem, chronische Katarrhe werden als (mehr zufällige?) Begleiterscheinungen beobachtet, auch Tuberculose fehlt nicht, die Chevers (Archives génér. de méd. 1849. 4 sér., Tom. XXI, pag. 410) bei einer 32jährigen Frau, ebenso Markham (Transact. of path. Soc. 1856/57, VIII, pag. 142), Couche (Mém. et comptes rend. de la Société des sciences méd. de Lyon. 1862. Vol. I, pag. 273), Bucquoi, Schiffers (siehe S. 53) beobachtet haben.

Aber nach anderer Richtung hin birgt ein offenes Foramen ovale eine gewisse Gefahr in sich. Cohnheim (Vorlesungen über allgemeine Pathologie. Bd. I, 1877, S. 144, 2. Aufl. 1882, S. 175) hat wohl als Erster darauf aufmerksam gemacht. Er fand bei intactem linkem Herzen und Arterien und weit offenem Foramen ovale eine frische tödtliche Embolie der Arteria cerebri media, welche von einer Thrombose der unteren Extremität herstammte. Allem nach war der Pfropf durch das Foramen ovale direct vom rechten ins linke Herz gekommen. Zahn hat diese Verschleppung von Venenthromben in das Gebiet der Körperarterien mit Umgehung des Lungenkreislaufes »paradoxe Embolie« genannt. An Beispielen für dieselbe fehlt es nicht. Neuerdings hat Jaenicke einen Fall bei einem 23jährigen Arbeiter beschrieben mit lautem systolischem Geräusch intra vitam, wo am 3·4—5·3 cm weiten Foramen ovale Residuen fötaler Endocarditis, auch an der Bicuspidalis alte und neue endocarditische Processe und schliesslich durch Staphylococceninfection embolische Abscesse in Nieren, Milz, Leber, Hoden, Darm, Herz, sowie eiterige Entzündung der Schultergelenke auftraten. — In einem Falle Sänger's, 24jähriges Mädchen mit Endocarditis ulcerosa bei Pulmonalstenose, sass an einem mangelhaft bloss durch einige Sehnenfäden gebildeten Vorhofsseptum ein kugeliger Thrombus, in der Milz Infarct. Aus letzterem und den Auflagerungen an der Pulmonalis wurde ein gelber Eitercoccus und ein schon früher (Virchow's Archiv, Bd. CVIII, S. 286) beschriebener weisser gezüchtet.

Ballet konnte sechs Fälle von $9^1/_2$, 15, 21, 25, 57 (zweimal) Jahren zusammenstellen, wo bei bestehender Blausucht, gestörter Herzthätigkeit und Erscheinungen von Seiten des Gehirns im letzteren chronische Abscesse, meist in den rechtsseitigen fronto-parietalen Windungen sich vorfanden; 3mal war das Foramen ovale offen und 2mal das Septum ventriculorum defect. Dass hier in der That die abgeänderten Kreislaufsverhältnisse eine Rolle spielen, beweist aufs schönste Schmorl (Deutsches Archiv für klinische Medicin. 1888, Bd. XLII, S. 499), der nach Trauma Partikel der Leber in die Aeste der Pulmonalis und durch

ein offenes Foramen ovale in die Körperarterien verschleppt werden sah, und auch die Beobachtung von K. v. Hofmann (Wiener klinische Wochenschrift. 1897, Nr. 46) kann man hierher stellen: bei offenem Foramen ovale Metastasen eines fibro-cellulären Sarkoms der Schilddrüse mit auffallend raschem Verlauf.

Auch Litten (L. c.) behandelt zur Erklärung seines Falles (43jährige Frau) das in Rede stehende Thema, da auch hier bei genauerer Prüfung (Virchow) ein offenes Foramen ovale sich herausstellte. Desgleichen ist ein anderer Fall „Litten's (Deutsche med. Wochenschrift. 1887) zu vergleichen, wo bei multiplen Embolis das offene Foramen oder ein Defect der Kammerscheidewand in Betracht kam.

Jedenfalls versteht man es nicht ohne Weiteres, wie seinerzeit Braune für einen von ihm beobachteten milden Verlauf gewisser entzündlicher Affectionen gerade ein offenes Foramenen ovale verantwortlich machen wollte.

Die selbstständigen Defecte der Kammerscheidewand.

Literatur.

S. v. bedeutet Septum ventriculorum.

Aeltere Literatur bei „Grancher (l. c. pag. 502, Nr. II) und bei „Taruffi (l. c. pag. 31—62), Art. II »Setto interventricolare« [mit reicher Casuistik]. — Bennetz E., Ueber zwei Fälle von angeborenem Herzfehler mit Septumdefect. Freiburger Dissertation. 1895. — Bernabei C., Di un vizio congenito del cuore (apertura del setto interventricolare); osservazione clinico-anatomica. Giornale internaz. d. scienze mediche. Napoli 1881, n. s. II, pag. 123. — Boissel J. B., Des perforations de la paroi interventriculaire du coeur. Thèse de Paris. 1875. — Burresi P., Perforazione congenita del setto interventricolare del cuore; ascesso nella zona eccitabile dell'emisfero cerebrale sinistro. Lo Sperimentale. 1880, XLVI, pag. 480. — †Chiari H., Ueber ein Cor triloculare (univentriculare, biatriatum) bei einem 4½jährigen Knaben. Jahrbuch für Kinderheilkunde und physische Erziehung. 1879, N. F., Bd. XIV, S. 219. — *Chiari H., Ueber eine seltene, nämlich durch tiefe Intertrabecularlücken vermittelte Communication der beiden Herzventrikel bei einem ein Jahr alten Mädchen. Ibid. 1881, XVI, S. 448. — Christoph C., Ein Fall von doppelter Communication beider Herzhälften. Greifswalder Dissertation. 1897. — †Coupland Sidney, Defect in ventricular septum of the heart probably congenital; unusual site of aperture. Transact. of pathol. Society. 1879, XXX, pag. 266. — Descaisne, Communication congénitale des ventricules du coeur. Bulletins de la Société anatomique de Paris. LIIe année. 1877, pag. 445; auch: Progrès médical. 1877. — Duckworth, Notes on a case in which there was a small aperture in the S. v. near the apex of the heart. Journal of anatomy and physiology. 1876, Bd. XI, pag. 183. — †Dupré E., Communication congénitale des deux coeurs par inocclusion du septum interventriculaire; prémière observation de la lésion reconnue pendant la vie et vérifiée après la mort. Bulletins de la Société anatomique de Paris. LXVIe année. 5. sér., T. V, 1891, pag. 404. — †Eisenmenger V., Die angeborenen Defecte der Kammerscheidewand des Herzens. Zeitschrift für klinische Medicin. 1897, Bd. XXXII, Supplement, S. 1. — Foot A. W., Congenital defect in the interventricular septum (cordis). Medical Press and Circular. London 188⁻, n. s., XLIII, pag. 342. — Gelau L., Ein Fall von Offenbleiben des S. v., sowie des Foramen ovale bei Erhaltung des

Lebens bis zum 20. Jahre, ohne Cyanose. Berliner Dissertation. 1873. — †Gordon William, Perforate S. v. with infective endocarditis of the pulmonary valves. British medical Journal. Vol. II for 1897, pag. 1174. — Guillon P. F., De la cyanose dans la perforation de la cloison interventriculaire. Thèse de Paris. 1873. — Guttmann P., [Demonstration in der Berliner medicinischen Gesellschaft, 2. Dec. 1891]. Berliner klinische Wochenschrift. 1892, S. 36. — Hadden W. B., A case of congenital cardiac disease. Transaction of pathol. Society. 1882. XXXIII, pag. 50. — Hillier T., Communication between the ventricles of the heart, tubercular peritonitis and ulceration of bowels. Ibid. 1861. XII, pag. 76. — Huart, Anomalies du coeur; orifice situé à la base de cloison interventriculaire établissant une communication du ventricule droit avec le ventricule gauche. Presse méd. Belge. Bruxelles 1879, XXX, pag. 109. — Keim Gust., Communication interventriculaire sans cyanose [Société anatomique de Paris. 23. Juillet 1897]. Gazette hebdomadaire de médecine etc. 1897, pag. 712. — Körner, Diagnose einer Perforation des Ventrikelseptums an einem jungen Mann. Sitzungsbericht des Vereines der Aerzte in Steiermark. Graz 1870/71, VIII, S. 26. — †Lavergne J. L., Contribution à l'étude des malformations du coeur (communication interventriculaire). Thèse de Paris 1886, 4 pl. — Lee Rob. J., Clinical lecture on malformation of the heart [Krankenbeobachtung]. Lancet. Vol. I for 1885, pag. 371. — Lombardini A., Intorno ad un caso d'apertura nel setto interventricolare del cuore [Krankenbeobachtung]. Gazzetta degli ospit. 1883, pag. 660, 666. — †Mann M., Cor triloculare biatriatum. Eine entwicklungsgeschichtliche Studie. Beiträge zur pathologischen Anatomie und allgemeinen Pathologie, herausgegeben von E. Ziegler. 1889, VI, S. 487. — Meslay R., Communication interventriculaire. Bulletins de la Société anatomique de Paris. LXXe année. 1895 (février). — Newman, citirt bei Reiss, pag. 41 und 49 [2 Fälle] — angeblich Pathol. Transact. 1879, dort unauffindbar! — Parona E., Cuore di chelonio in persona adulta [16jähriges cyanotisches Mädchen]. Gazz. medica ital.-lombarda. 1877, Nr. 45. — Polaillon, Communication des ventricules du coeur chez un nouveau-né. L'Union médicale. 1876, Nr. 60. — Railton, Case of foetal endocarditis associated with an arrest of development of the interventricular septum. The Lancet. Vol. II for 1895, pag. 327. — †*Reiss Paul, Contribution à l'étude des malformations congénitales du coeur. Maladie de Roger. Thèse de Paris. 1893. — Renvers, Zwei Fälle mit Defecten im S. v. bei Erwachsenen. Charité-Annalen. 1891, XVI. Jahrg., S. 123. — Roger H., Recherches cliniques sur la communication congénitale des deux coeurs par inocclusion du septum interventriculaire. Bulletin de l'Académie de médecine. Paris 1879, 2. sér. VIII, pag. 1074 (1189) [übersetzt von Löffler: Ueber angeborene Communication beider Herzkammern in Folge mangelhaften Verschlusses des S. v. nach Roger. Med.-chirurg. Centralblatt. Wien 1881, XVI, S. 1, 26]. — Idem, De l'inocclusion du septum interventriculaire. Revue de médecine franç. et étrang. Paris 1879, II, pag. 681. — Rolleston H. D., Communication between the ventricles of the heart, congenital. Transact. of path. Society. XLII, 1891, pag. 65. — Stone W. H., A case of tricoelian heart with insufficiency of the ventricular Septum. St. Thomas' Hosp. Reports. 1881, n. s., XI, pag. 57. — Vulpian, Adhérence du péricarde, hypertrophie cardiaque, large communication interventriculaire. Bulletins de la Société anatomique. XLIIIe année. 1868, pag. 178. — Mlle. Wilbouschewitch, Communication des ventricles du coeur sans cyanose; dilatation de l'artère pulmonaire. Endartérite pulmonaire. Bulletins de la Société anatomique. LXVIe année. 1891, pag. 50. — Willcocks Fr., Two cases of congenital malformation of heart; perforation of S. v., undefended space open. Transact. of path. Society. 1887, XXXVIII, pag. 96. — Witteke, Fehler der Scheidewand zwischen den Herzventrikeln. Hufeland und Osann's Journal der praktischen Heilkunde. 1828, Bd. LXVI, April, S. 38.

Die Lehre von den »Defecten der Scheidewände des Herzens« war durch Rokitansky's Monographie mächtig gefördert und bis zu einem gewissen Abschluss gebracht worden. Insbesondere die Defecte der Kammerscheidewand wurden in eingehendster Weise erörtert und eine eigenartige, auf embryologische Untersuchungen gegründete Classification geschaffen, die freilich jetzt kaum nach ihrem vollen Umfang aufrecht erhalten werden kann.

$_0$Rokitansky (siehe »Defecte«, die Uebersicht nach der Vorrede) unterschied: I. Völligen Defect, II. Defect im hinteren Septum, III. Defect im vorderen Septum, und zwar *a*) des ganzen vorderen, *b*) des hinteren Theiles und *c*) des vordersten Theiles des vorderen Septums. Für *b*) noch Unterabtheilungen, je nachdem die grossen arteriellen Gefässe anomale oder normale Stellung hatten und Stenose oder Atresie der Pulmonalis mitbetheiligt war. IV. Defect an anderen ungewöhnlichen Stellen. V. Defect in anomalen Septis.

Rokitansky weicht von spätereren Untersuchern, His und namentlich Born (l. l. S. 1 c. c.), ganz wesentlich dadurch ab, dass er die »rechte Wand des untersten Aortenstücks« von der rechten Kammer her durch einen Wulst schliessen lässt, der vom vorderen Schenkel des Ventrikelseptums nach rechts und hinten oben auswächst. Dieser die Aorta rechts umfassende Theil reicht bis zu der dem vorderen Ansatz des Septums gegenüberliegenden Pars membranacea (vergl. unten »Anomalien der Scheidung des Truncus arteriosus«); von da verläuft das Septum als »hinteres Septum« zwischen beiden venösen Ostien nach hinten. Nach den neueren Untersuchungen (vergl. darüber das S. 6 Gesagte) wird jedoch das Schlussstück vom Septum trunci arteriosi geliefert. Die Nichtentwicklung dieses Schlussstückes stellt Rokitansky's Defect im »hinteren Theil des vorderen Septums« (siehe oben) dar, welcher wohl der theoretisch wichtigste und wegen seiner Häufigkeit der praktisch bedeutsamste ist. Auch $_0$Preisz (l. c. S. 295), welcher dem herabwachsenden Septum atriorum eine wesentliche Rolle zuschreibt und einen unterhalb der arteriösen Ostien und zwischen denselben befindlichen, in den meisten Fällen von defecter Kammerscheidewand vorhandenen Muskelbalken als untersten Theil des Septum arteriosum deutet, acceptirt Rokitansky's Benennungen nicht, umsoweniger, als beim Defect des »hinteren Septums« eigentlich auch das Fehlen des hinteren Theils des vorderen Septums und das Fehlen der Pars membranacea inbegriffen ist und bei den »völligen« Defecten der erwähnte Muskelbalken = vorderstem Theil des vorderen Septums erhalten ist. Die »Defecte des hinteren Theils des vorderen Septums« nennt Preisz »Defecte unterhalb des Aortenostiums«. Die Defecte des hinteren Septums bezeichnet er als »Defecte des ganzen oberen Septums«.

Bei $_0$Assmus und $_0$Rauchfuss sind die Rokitansky'schen Anschauungen ausführlich wiedergegeben. Nach His sind am definitiven

Septum betheiligt: Septum inferius, arteriosum und intermedium, welch letzteres als stempelartiger Fortsatz der, von Born übrigens nicht anerkannten, Spina vestibuli in den Ohrcanal hineinwachsend, die Trennung der Ostia venosa einleitet.

Die reinen Defecte des Septums sind im Ganzen recht selten; meist sind die Defecte mit Stenosen oder Atresien des Pulmonalostiums vergesellschaftet und müssen auch bei diesen ihre Besprechung finden. Ueberaus selten sind die Defecte unten im Septum (an der Spitze), wie Buhl (l. S. 40 c.) bei einem vier Tage alten Kinde mit Stenose der Pulmonalis beschrieben hat (siehe auch Rokitansky, »Defecte«, S. 128); auch Duckworth erwähnt einen Fall bei einem todtgeborenen Knaben, wo bei sonst normalen Herzhöhlen, aber offenem Foramen ovale und wahrscheinlich auch offenem Ductus arteriosus ein Defect von der Weite eines Rabenfederkiels an der Grenze des unteren Drittels sass. In einem Falle Ritter's v. Rittershain (siehe bei »Stenose des Aortenostiums«) war »nahe der Herzspitze« ein linsengrosser Defect. Einen Defect in der Mitte des Septums bei Persistenz des Isthmus aortae und offenem Foramen ovale beschreibt „Rokitansky (Fall 21, einige Tage nach der Geburt gestorbener Knabe).

Durchaus nicht besonders häufig sind die Defecte der Pars membranacea, dem »undefended space« der Engländer; die zwei Fälle von Willcocks gehören hieher. Rolleston führt ausser seinem eigenen sechs Fälle aus den »Transactions of the pathological Society of London« auf, bei welchen die gleichzeitige Pulmonalstenose sehr geringfügig war: Hare, Vol. I (1846/47, 1847/48), pag. 207; W. Jenner, Vol. II, pag. 37; Wilks, Vol. VI, pag. 143; ferner Hillier, Coupland (L. L. c. c.).

Der Typus der in Rede stehenden Missbildung ist in gewissem Sinne gegeben durch das dreifächerige Herz, genauer Cor univentriculare biatriatum, also Herz mit geschlossenem Septum atriorum und mehr oder weniger defecter Kammerscheidewand. Reine Fälle sind allerdings selten, aber sie existiren, entweder mit gänzlich fehlendem Septum (Wittcke, siehe unten) oder mit beschränkterem Defect: Roger, Decaisne, Coupland, Newman, Guillon, Dupré, Eisenmenger, Wilbouschewitch; die letzten vier mit mehr oder weniger erweiterter Pulmonalis. Demnach geht „Litten (Deutsche med. Wochenschrift, S. 133) gewiss zu weit mit der Behauptung, dass »mit einem angeborenen Defect des Septum ventriculorum stets noch andere Missbildungen verbunden sein müssen«, was in gewissem Sinne auch Rokitansky vertreten hatte. „Wichmann kann zwei Fälle mit normaler Weite beider Arterienstämme bei Defecten der Kammerscheidewand aufführen, bei „Costa-Alvarenga (l. c. pag. 62) sind unter 53 Defecten blos 2 reine Fälle verzeichnet. 22 mit Stenose, 4 mit Dilatation, 2 mit Atresie der Pulmonalis. Bei 24 Fällen, die Rokitansky

(»Defecte«, S. 33) zusammenstellt, fehlte nur in 3 Fällen anomale Stellung der arteriösen Gefässstämme (Transposition), 2mal war eine Persistenz des Truncus arteriosus communis vorhanden, 10mal Stenose und Atresie der Pulmonalis, nur 3mal Stenose der Aorta.

Rokitansky rechnet 11 und 2, was aber nach seiner Aufzählung nicht richtig sein kann.

Aehnliche Verhältnisse fanden, wie noch zu erörtern sein wird (siehe »Statistik bei Stenose und Atresie der Pulmonalis«) ₀Taruffi, ₀Gintrac u. A. Residuen von Endocarditis und Klappenentzündung waren häufig, zumal am Ostium und am Conus der Pulmonalis. In der Mehrzahl war auch das Foramen ovale offen, nur fünfmal geschlossen, das Herz in fast allen Fällen vergrössert, zumal rechts im Ventrikel (Rokitansky).

J. Arnold (l. S. 38 c.) stellt ausser seinem eigenen Fall noch weitere 30 (nur zum Theil reine) Fälle von Cor triloculare (biatriatum) zusammen; nur 3mal wird die Pulmonalis als normal angegeben, sonst als verengt, atretisch oder fehlend, Aorta 9mal normal, öfters weit; Septum atriorum 18mal defect, Foramen ovale allein 4mal offen; in 7 Fällen (wovon 2 unsicher) war die Vorhofsscheidewand vollständig, aber nur einmal bei 24jährigem Mädchen (Wittcke) mit normal gestellten grossen Gefässen.

Gleichzeitiger Defect beider Septa führt zu dem Typus des »Cor biloculare s. simplex«, das freilich besser nach anderen Gesichtspunkten, z. B. bei der Pulmonalstenose, untergebracht wird. Erstmals hat es Pozzis 1673 beschrieben; vergl. ₀Taruffi (l. c. pag. 45), der auch eine grössere Casuistik verzeichnet.

Um Symptomatologie und Diagnose der angeborenen Communication beider Herzkammern hat sich besonders H. Roger bemüht und die »Maladie de Roger« ist in Frankreich zu einem Krankheitsbegriff geworden. Roger selbst erklärt die Affection für häufig und lässt sie mit Cyanose verknüpft sein, wenn das Ostium pulmonale verengt ist. Charakteristisch ist nach ihm ein im oberen Drittel der Präcordialgegend, in der Medianlinie hörbares, mit der Systole beginnendes, beide Herztöne deckendes, einziges, lautes, sehr constantes Geräusch, das sich nicht in die grossen Gefässe fortpflanzt. Freilich fehlte verschiedenen Auslassungen Roger's die pathologisch-anatomische Unterlage und öfters blieb es bei der Diagnose am Lebenden ohne nachfolgende Nekropsie. In Reiss' These (L. c. pag. 47), die sich im Wesentlichen auf den Roger'schen Standpunkt stellt, wird (nach Potain) ein lautes, rauhes constantes, die Mitte der Präcordialgegend einnehmendes systolisches Geräusch angegeben, hörbar im inneren Theil des dritten Intercostalraumes und der vierten Rippe. Ein Geräusch in der Diastole soll fehlen, da während derselben Tricuspidalis und Bicuspidalis an die Kammerscheidewand sich

anlegen, wie z. B. auch im Falle Hare's (siehe oben S. 60) und in einem von J. Thomson (l. S. 39 c.) ein Zipfel des Tricuspidalis die Lücke zu decken schien. „Sansom (l. c. pag. 257) legt Gewicht auf lautes systolisches Geräusch, am lautesten nach innen von der Herzspitze, aber auch noch zwischen den Schulterblättern hörbar. In Lavergne's vier, allerdings mit Pulmonalstenose complicirten Fällen wird mehr ein Geräusch im zweiten linken Intercostalraum, welches gegen das linke Schlüsselbein sich fortpflanzt, hervorgehoben, und in Keim's, wie es scheint, reinem Fall (bei dreimonatlichem Kind) war doppeltes »souffle râpeux« am stärksten in der Höhe des zweiten und dritten (linken) Intercostalraumes, nahe der Medianlinie, vorhanden. „Scheele, der übrigens die Roger'schen Ausführungen nicht zu kennen scheint, deducirt aus dem von ihm beobachteten Fall, 15jähriges Mädchen mit Pulmonalstenose, einen für den Finger durchgängigen Defect und Rechtslage der Aorta, dass bei bestehender Pulmonalstenose ein in die Carotiden hinauf sich fortpflanzendes systolisches Geräusch, das bei Compression der Carotiden schwächer wird, zur Annahme eines Defectes im (vorderen) Kammerseptum »zwinge«. Ich glaube, dass für die Deutung der Verhältnisse die auf dem Defect »reitende« Aorta in Betracht kommt, vielleicht auch der von Renvers betonte Umstand, dass das in der verengten Pulmonalis grösseren Widerstand findende Blut theilweise nach links durch den Defect strömt und somit das Geräusch noch in der Aorta und ihren Aesten gehört wird. Uebrigens verneinen einige Autoren, wie Friedreich, Schrötter, Rauchfuss, die Fortpflanzung eines Geräusches in die Halsgefässe bei Pulmonalstenose (siehe unten). Auf der anderen Seite aber (vergl. die Zusammenstellung bei „Rauchfuss, l. c. S. 45, „Hochsinger, l. c. S. 147 ff.) sind auch systolische Geräusche an der Herzspitze (Gerhardt) oder Klappentöne neben Geräuschen (Otto Müller, Virchow's Archiv. Bd. LXV) oder endlich reine Töne (Bednař, „Variot et Gampert) constatirt worden. Im letzteren, allerdings blos in den letzten fünf Tagen beobachteten Fall wurde trotz Pulmonalstenose bei allerdings sehr weiter Communicationsöffnung kein Geräusch gehört, wie auch Škoda eine weite Oeffnung als weniger geräuschbildend ansah, und andererseits Hillier lautes, weiches systolisches [vielleicht auch anämisches?] Geräusch am zweiten und dritten linken Rippenknorpel bei blos stecknadelkopfgrossem Defect und normaler Pulmonalis constatirte. Vulpian beobachtete Verstärkung der Cyanose und des systolischen Geräusches an der Basis in mehrtägigen Anfällen von »Asystolie«. Verschwinden des Geräusches beim Aufsitzen berichten J. Johnston (British medical Journal. Vol. II for 1872, pag. 351) bei einem 9jährigen Knaben, und Meslay, zugleich mit Frémissement, bei einem an Typhus gestorbenen 14jährigen Knaben. „Hochsinger

(l. c. S. 159) betont, dass die systolische Contraction des musculösen Septums vorhandene rundliche Lücken mit nicht allzustarren Rändern verkleinern oder zum vorübergehenden Verschluss bringen könne, ein Umstand, der allerdings manche Verschiedenheiten in den auscultatorischen Befunden aufklären könnte.

In einzelnen Fällen ist die Pulmonalis (Guillon, Dupré, Wilbouschewitch, Eisenmenger) oder Pulmonalis und Aorta (Decaisne, Newman) erweitert, häufig ist auch der rechte Ventrikel vergrössert, und Eisenmenger (L. c. S. 7) widmet dem Verhalten der dilatirten und hypertrophirten Ventrikel eine gesonderte, die mechanischen Bedingungen klarlegende Besprechung.

Cyanose wird manchmal erwähnt und bestand beispielsweise in Eisenmenger's Fall, 32jähriger Kutscher, schon von früher Jugend an, obwohl es sich um einen »reinen« Defect handelte, auch in zwei Fällen Guttmann's war sie vorhanden. Reiss findet bei 14 von ihm zusammengestellten, nur zum Theil obducirten Fällen von »Maladie de Roger« 4mal keine Cyanose, 2mal trat sie verspätet ein, 1mal war sie intermittirend. Bei den älteren und lungenkranken (tuberculösen) Individuen soll sie häufiger sein. Bei Chiari's Knaben (L. c.) war die Cyanose gering, in der Hauptsache fehlend, sie fehlte auch bei Gelau, Descaisne, Dupré, Keim. Frémissement ist keineswegs nöthig, fehlt jedenfalls häufig und $_0$Hochsinger (l. c. S. 146) hält den Mangel eines fühlbaren Schwirrens bei sonst sehr lautem Geräusch für ein die Diagnose der »angeborenen Septumlücke« unterstützendes Zeichen, welches jedenfalls gegen erworbene Herzaffection spreche. Bei congenitaler Cyanose, reinen klappenden Tönen und verstärktem zweiten Pulmonalton denkt $_0$Hochsinger (l. c. S. 156), soweit nicht bei ganz jungen Individuen Transposition der Gefässe zu erwägen ist, ebenfalls an Septumdefect. Wenn es nach dem Vorstehenden nicht gerade leicht erscheint, eine eigentliche Roger'sche Krankheit reinlich herauszuschälen, wie es Reiss in seiner These (pag. 45 und 46) mit einer Anzahl von Schlusssätzen versucht, so ist doch auf Grund des localisirten Geräusches schon zu verschiedenen Malen die Diagnose gemacht und durch die Nekropsie bestätigt worden.

So haben Biedert ($_0$R. Schröter's Fall) aus hochgradiger Cyanose, Mangel an Venenstauung, scharfem systolischem Geräusch im zweiten Intercostalraum und auf dem Sternum, Dupré aus dem »souffle de Roger« bei einem $4^1/_2$jährigen Knaben, endlich Eisenmenger aus einem systolischen Geräusch, das sein Punctum maximum »in der Mitte der Herzdämpfung« hatte, die Diagnose intra vitam gemacht; der letztere fand das Geräusch überallhin abnehmend, rascher nach oben und links, als nach unten und rechts, über Pulmonalis und Aorta fehlend.

Reiss (L. c. pag. 59), Eisenmenger, namentlich aber auch ₀Hoehsinger (l. c. S. 155 und 156) besprechen die Differentialdiagnose zwischen Septumdefect und chronischer früh erworbener Endocarditis bicuspidalis; der Letztgenannte muss aber selbst zugeben, dass die von ihm angegebenen Momente, frühzeitige Kränklichkeit, mangelhafte Körperentwicklung, Fehlen eines Geräusches an der Herzspitze, langes Constantbleiben der objectiven Erscheinungen bei geringfügigen subjectiven Beschwerden ebensogut, wenn vielleicht auch etwas seltener, bei den erworbenen Herzfehlern vorkommen können.

Alles in Allem dürfte in diagnostischer Beziehung das Sternalgeräusch im Sinne Roger's mit der grössten Intensität in der Höhe des dritten (linken) Intercostalraumes und der vierten Rippe das meiste Vertrauen verdienen.

Wie weit der Defect des Septum ventriculorum als solcher die Lebenserwartung beeinflusst, ist schwer zu sagen, jedenfalls nicht in besonderem Masse, wenn auch diese Defecte schwerer zu wiegen und eher zu Herzhypertrophien zu führen scheinen, als die im Septum atriorum. Verschiedene Male werden 40jährige Kranke erwähnt (Guillon, Coupland), 36jährige (Newman, Guttmann). Eine 45jährige Kranke Barth's (Semaine médicale. 1896. 22. April) mit »Schlangenherz«, die nur einen Ventrikel bei stenosirter Pulmonalis besass, hatte nie Auffälliges intra vitam geboten. Aeltere Individuen mit Cor triloculare biatriatum finden sich bei Duchek (l. S. 14 c., S. 64) angeführt.

Coupland's Kranker und die 25jährige Näherin der Mlle. Wilbouschewitch starben an Hämoptoe, wie denn überhaupt Tuberculose relativ häufig zu sein scheint (vergl. auch die Fälle Chiari, Hillier)

Gelau's (L. c.) 20jähriger Kranker und Montault's 26jähriger, ₀Sänger's 24jähriges Mädchen mit Cor triloculare starben an Endocarditis, die in ähnlicher Weise wie bei offenem Foramen ovale (siehe S. 56) eine Gefahr für den Kranken bildet. Embolien in die Lunge berichtet ₀Werner (Ingelfingen), terminalen Lungeninfarct Eisenmenger (L. c.), Embolie der rechten Arteria cerebri media W. Tüngel (Virchow's Archiv, Bd. XXX), Hirnabscess Burresi (L. c.), alten Herd im rechten Streifenhügel bei 25jährigem hemiplegischem Mädchen Vulpian. Entzündliche Processe (siehe die Citate bei ₀Rauchfuss, l. c. S. 42) sind beobachtet an Tricuspidalis (F. Robinson in Lancet. 1848, II. pag. 103; Railton, L. c.: G. Merkel), Bicuspidalis (Rauchfuss). Pulmonalarterie (Sansom), Aortenklappen (Löschner, Lambl). Auch an den Rändern des Defectes selbst heften sich entzündliche Processe an (Löschner, Bednař, v. Dusch, Reimer) und führen zu verrucösen Bildungen, zu Bindegewebswucherung und Schwielen, so dass das Bild des ursprünglichen Defects verwischt wird. Hier sind Renvers' Fälle, besonders dessen zweiter (29jährige Frau), zu vergleichen. Bei reinem Defect der Pars membranacea bestand maligne linksseitige Endocarditis, Thrombose

des rechten Ventrikels, embolische Dermatitis und keilförmige dissecirende Pneumonie. In W. Gordon's neuerdings beschriebenem Fall, 5jähriger Knabe, bestand frische, mit hohem Fieber verbundene Endocarditis der Pulmonalklappen, die bis zum bleistiftdicken Defect herabreichte, sowie Infarcte in der rechten Lunge, ebenso im Falle Christoph's, 13jähriges »sehr bleiches« Mädchen, rauhe Vegetationen am erbsengrossen centralen Defect in der Pars membranacea. Die ersten Herzbeschwerden waren drei Jahre vorher nach einer Diphtherie aufgetreten, wie denn auch eine neuere Perforation an der Tricuspidalis und an der hinteren Aortenklappe vorhanden war.

Zur Erklärung seines Falles, 22jähriges, von Geburt an cyanotisches Mädchen mit Pulmonalstenose, grossem Defect des mittleren Septums, Umstellung der Gefässe nimmt M. Mann (L. c. S. 404 u. 405) frühzeitige Compression des Canalis auricularis in sagittaler Richtung und Rechtsdrehung des Conus arteriosus um 180° an.

Mehrfache, zunächst doppelte Defecte im Septum ventriculorum sind, ausser den bei Rokitansky (»Defecte«, S. 128) erwähnten, beschrieben von Bennetz (Fall II), wo ein Defect in der Pars membranacea und ein kleinerer vor diesem im musculösen Theil sass: auch Pott (l. S. 38 c.) erwähnt zwei Fälle. Bei einem zeitweilig cyanotischen Mädchen, das an Tuberculose der Bronchialdrüsen und tuberculöser Pleuritis starb, fand Chiari (L. c.) zwischen den Trabekeln des Septums fünf kurze, glattwandige, meist 3 mm weite Canäle mit zartem Endocard ohne Narbengewebe, gleichzeitig Pulmonalstenose, Ductus und Foramen offen. Intra vitam systolisches und diastolisches Geräusch, am deutlichsten an der Pulmonalis, die auch insufficiente Klappen hatte.

So weit Angaben über das Geschlecht vorlagen, gehörten von den im Vorhergehenden (Text und Literaturverzeichniss) berührten Fällen 21 dem männlichen, 9 dem weiblichen an.

Anhang.

Perforation der Kammerscheidewand.

(Aneurysma des Septum ventriculorum.)

Die erworbenen Perforationen, auf welche zuerst Bouillaud aufmerksam machte, sollen hier in Kürze nur erwähnt werden, weil sie einen Hinweis für die Diagnose des offenen Septums abgeben können. Dass sie vorkommen, dürfte nicht zu bezweifeln sein. In Bennett's, einen 19jährigen jungen Mann betreffenden Fall, um einen aus früherer Zeit anzuführen, bestanden entzündliche Ulcerationen am Defect. — Was sich abstrahiren lässt für frische Perforation, z. B. aus Krzywicki's fünf Fällen, ist ein diffus verbreitetes systolisches Geräusch ohne nachweisbare Herzvergrösserung, dabei kleiner und beschleunigter Puls; vor der Perforation dürfte er meist grösser gewesen sein. Tate, der einen von ihm für extrem selten gehaltenen Fall

beschreibt — wenigstens fand er in den Transactions der letzten 20 Jahre keinen ähnlichen — beobachtete systolisches und diastolisches Geräusch neben systolischem Frémissement. Der Fall betraf einen 22jährigen Aufwärter, der an Pneumonie starb und eine trompetenähnliche, weit in den rechten Ventrikel hereinragende, durch rundliche Oeffnung mit dem vorderen Zipfel der Aortenklappen zusammenhängende Röhre aufwies, augenscheinlich ein perforirtes Aneurysma des Septum membranaceum. In M. Mayer's Fall war lautes Geräusch und Frémissement am stärksten im zweiten linken Intercostalraum. Im Septum zwanzigpfennigstückgrosser Defect, die Pulmonalis durch Excrescenzen fast völlig verstopft.

Literatur.

Bennett J. R., Perforation of the ventricular septum of the heart. Transact. of pathol. Society. 1846/47, 1847/48, Vol. I, pag. 59. — Hauška, Ueber den Durchbruch des Septum ventriculorum. Wiener medicinische Wochenschrift. 1855, V, S. 133. — †Whitley G., Cases of disease the pulmonary artery and its valves. Guy's Hosp. Reports. 1857, III. ser., Vol. III, pag. 252. — Jackson J. B. S., Congenital interventricular opening of the heart in an adult of robust health or rupture of the septum two months before death. Boston medical and surgical Journal. 1865, LXXII, pag. 209. — †*Rokitansky C. v., [»Defecte«, S. 133]: Verdrängtsein und Perforation der Pars membranacea septi ventriculorum [6 Fälle]. — †*Mayer Moriz, Ueber einen Fall von Stenosirung der Pulmonalarterie in Folge von acuter Endocarditis der Semilunarklappen. Deutsches Archiv für klinische Medicin. 1879, XXIV, S. 435; auch Freiburger Dissertation. Leipzig 1879. — *Potain, Anévrysme intracardiaque; perforation interventriculaire, tendon aberrant, bruits abnormaux. Gazette des hôpit. 1882, LV, pag. 463. — Monezewski, Aneurysma partis membranaceae septi ventriculorum. Referat [aus Gazeta lekarska. 1882] im Centralbl. für klinische Medicin. III. Jahrg., 1882, S. 240. — †*Klein Gustav, Zur Aetiologie der Aneurysmen der Pars membranacea septi ventriculorum cordis und deren Ruptur. Virchow's Archiv. 1889, Bd. CXVIII, S. 57. [Mit der Literatur bis 1886]. — †*Krzywicki C. v., Das Septum membranaceum ventriculorum cordis, sein Verhältniss zum Sinus Valsalvae dexter aortae und die aneurysmatischen Veränderungen beider. Beiträge zur pathologischen Anatomie und allgemeinen Pathologie, herausgegeben von E. Ziegler. 1889, VI, S. 463. — Tate W. W. H., A case of malformation of the heart. Transact. of the pathol. Society. 1892, XLIII, pag. 36.

Stenose und Atresie der Pulmonalarterie.

Literatur.

Im Verzeichniss sind folgende Abkürzungen gebraucht:

A. p. = Arteria pulmonalis, Artère pulmonaire.

P. A. = Pulmonalarterie, pulmonary artery.

P. St. = Pulmonalstenose.

(a), (c), (s) bedeutet für den betreffenden Fall eine Atresie, Conusstenose oder ein geschlossenes Septum ventriculorum.

Die Zahlen in [ ] verweisen auf Seiten der vorliegenden Schrift selbst.

Das folgende Verzeichniss berücksichtigt im Wesentlichen die Literatur der letzten 20 Jahre. Aeltere Literatur findet man bei:

$_0$Grancher (l. c. pag. 503), Potain et Rendu (l. S. 14 c. pag. 682), $_0$Taruffi, l. c. pag. 79, Art. IV, »Arteria pulmonare«, $_0$Rauchfuss (l. c. S. 62), die Literatur bis in die neueste Zeit im »Index Catalogue«, Artikel: »Artery (pul-

monary)«; Abnormities. 1880, Vol. I, pag. 616, second series 1896, Vol. I, pag. 703; Obstruction. Vol. I, pag. 617, s. s. Vol. I, pag. 703.

Abercrombie J., Congenital imperfection of septum ventriculorum with antemortem thrombosis of right ventricle and P. A. Transact. of pathol. Society. 1881, XXXII, pag. 73. — (a) Abercrombie, Congenital atresia of right ventricle, ductus arteriosus patent. Ibid. 1883, XXXIV, pag. 78. — Achilles, Ein Fall von P. St. Würzburger Dissertation. 1879. — Aekermann, A., Ueber congenitale P. St. Hallenser Dissertation. 1869 [der gleiche Fall wie der F. Steudener's. Deutsche Klinik. 1870, S. 7]. — (a, s) Ashby H., Congenital heart-disease; atresia of the P. A., stenosis of the tricuspid orifice; patent foramen ovale and ductus arteriosus. The medical Times and Gazette. Vol. I, for 1884, pag. 353. — (c) *†Assmus [14]. — Aufrecht E., Systolisches und diastolisches Geräusch, entstanden durch Verengung des Strombettes des linken Pulmonalarterienastes. Deutsches Archiv für klinische Medicin. 1876, XVIII, S. 629.

(c) Bayer Jos., Zur Casuistik der Defecte im Septum ventriculorum bei scheinbar weiter Lungenarterienbahn und compensatorischer Hypertrophie der Lungenarterienäste. Giessener Dissertation. 1895. — Birch-Hirschfeld, Hochgradige Stenose des Ostium pulmonale, enorme concentrische Hypertrophie des rechten Ventrikels und Lungentuberculose. Jahresbericht der Gesellschaft für Natur- und Heilkunde in Dresden. 1875/76, S. 30. — Bohn [Krankenbeobachtung]. Deutsches Archiv für klinische Medicin. 1869, V, S. 436. — Boquel, Cyanose, rétrécissement de l'A. p.; communication interventriculaire, persistance du trou de Botal, absence du canal artériel. Bulletins de la Société anatomique de Paris. 1893. LVIIIe année. 5. sér., VIII, pag. 680. — Bozanis G. D., Ein Fall angeborener P. St. Würzburger Dissertation 1876. — (c) Brauner G., Ein Fall von Septumdefect und Stenose der P. A. Münchener Dissertation. 1892. — (a) Brewer G. E., A rare malformation of the heart. Boston med. and surg. Journal. 1885, 8. Oct. — (a) Burgess, Prenatal closure of the P. A. Medical News. 1893, April. — (c) †Burnier H., Vice de conformation du coeur chez un enfant de $4^1/_2$ ans. Revue méd. de la Suisse romande. 1884, IV, pag. 202. — (s) †Bury J. S., Congenital contraction of orifice of P. A. from fusion of the valves; foramen ovale open. The Lancet. Vol. II for 1884, pag. 183. — Sequel to a case of extreme cyanosis in an adult. The Lancet. Vol. II for 1882, pag. 801. — Busey S., Cyanosis; congenital abnormality of the heart, two cases, one autopsy (Fall II). American Journal of the medical sciences. 1880, n. s., LXXIX, pag. 159.

Cadet de Gassicourt, Affection congénitale du coeur; rétrécissement de l'A. p., cyanose, tuberculose généralisée. L'Union médicale. 1882, 3. sér., XXXIV, pag. 577, 589. — Cappi E., Sul morbo ceruleo. Annal. univ. di medicina e chirurgia. 1881, CCLV, Nr. 5. — †Carpenter [22]. — Carrière G., Du rétrécissement pulmonaire congénital chez l'adulte. Thèse de Paris. 1888. — (c, s) Cassel [Demonstration. Berliner medicinische Gesellschaft. 25. Nov. 1891]. Berliner klinische Wochenschrift. 1891, S. 1221. — Deutsche medicinische Woehenschrift. 1891, S. 1337. — Charon E., Sténose congénitale de l'A. p., accompagnée de cyanose. Diagnostic confirmé par l'autopsie. Bulletin de l'Académie roy. de médecine de Belgique. Bruxelles, 1883, 3. sér., XVII, pag. 664. Wehenkel, Rapport sur le travail de M. le Dr. Charon rélatif à un cas . . . . . de cyanose. Ibid. pag. 624. — Collier Wm., Malformation of the pulmonary valves (simulating aneurysm of arch of aorta). The Lancet. Vol. I for 1888, pag. 981 — ausführlicher in: Transact. of the clinical Society. Vol. IX, pag. 114. — Costa-Alvarenga [14]. — Cossy, Cyanose congénitale, perforation de la cloison interventriculaire avec rétrécissement congénital de l'A. p. Le Progrès médical. 1878, pag. 263. — Crocker R., Three cases [specimens] of congenital malformations

of heart. Medical Times and Gazette. Vol. I for 1879, pag. 189. — British medical Journal. Vol. I for 1879, pag. 233. — [Godson for] (a) †Cronk H. G. A., Malformed heart (aorta arching over the right bronchus and P. A. closed at or about semilunar valves). Transact. of the obstetr. Society in London. XXIII for 1881, pag. 178. — Cutore, Sopra un caso di cianosi congenita. Archiv. ital. di Pediatria. 1893, XI, pag. 180, 218, 253.

Daniel P. A., Étude sur les lésions congénitales de l'A. p. Thèse de Paris. 1874 — (c) Dittrich F., Die wahre Herzstenose, erläutert durch einen Krankheitsfall. (Prager) Vierteljahrsschrift für praktische Heilkunde. 1849, 6. Jahrgang, Bd. I, S. 157. — Hamernjk J., Einige diagnostische Bemerkungen zu dem vorbeschriebenen Krankheitsfall. Ibid. S. 180. — Dumontpallier, Obsérvation d'inocclusion de la cloison interventriculaire avec rétrécissement de l'A. p. chez un jeune homme de vingt et un ans. Bulletins et mémoires de la Société méd. des hôp. de Paris. 1885, 3. sér., II, pag. 441 [scheint derselbe Fall wie der Féréol's]. — (s) *Durey-Comte, Fall I [14].

Eger [38]. — (a, c) v. Etlinger, Zur Casuistik der angeborenen Herzfehler. Archiv für Kinderheilkunde. 1891. XII. S. 348. — St. Petersburger medicinische Wochenschrift. 1891, S. 371.

Féréol, Sténose pulmonaire avec communication des deux ventricules, Cyanose tardive et intermittente, tuberculisation pulmonaire ultime. L'Union médicale. 1881, n. s., XXXII, pag. 361 [scheint der gleiche Fall wie der Dumontpallier's]. — †Finlay D. W., ... stenosis of the pulmonary valve . . . . patency of the foramen ovale with a cribriform opening in the septum of the auricles, ductus arteriosus closed. Transact. of pathol. Society. 1879, XXX, pag. 262. — Föhr H., Ueber Stenose der A. p. Tübinger Dissertation. 1859. — Frenkel B., Cyanose congénitale, rétrécissement de l'A. p., persistance du trou de Botol; tuberculose pulmonaire. Bulletins de la Société anatomique de Paris. 1896, LXXI. année, 5. sér., pag. 306.

Gatti F., Casi di congenita stenosi gravissima dell' arteria polmonare con persistenza del foramen ovale ed apertura nell setto dei ventricoli. Annal. univ. di medicina e chirurgia. 1876. Aprile. — (a) †Griffith T. W., A case of transposition of the thoracic and abdominal viscera with congenital malformation of the heart and certain abnormalities of the arterial and venous system. Journal of anatomy and physiology. 1892, XXVI, pag. 117. — †Grunmach E., Ueber angeborene Dexiocardie, verbunden mit P. St. und Septumdefect des Herzens ohne Situs transversus. Berliner klinische Wochenschrift. 1890, S. 22.

(a) Habershon [38]. — Hahn (Stuttgart), Merkwürdiger Bildungsmangel des Herzens. Jahrbücher für praktische Heilkunde. Tübingen. 1845, Bd. I, S. 55. — †Halbertsma [l. c., siehe Namenverzeichniss]. — Harling R. H., Ueber angeborene P. St. Kieler Dissertation. 1894. — (c) Haury, Cyanose, rétrécissement de l'infundibulum de l'A. p. et inocclusion du septum interventriculaire, dilatation de la crosse aortique. Bulletins de la Société anatomique de Paris. 1894. LXIXe année. 5. sér., VIII, pag. 472. — (a) †*Heine [15]. (c) †Hewelke [congenitale Communication der Herzkammern]. Referat: Virchow-Hirsch, Jahresbericht 1886, Bd. II, S. 81 [aus Gaz. lekarska. 1886, Nr. 35]. — (c) Hochhalt [Krankenvorstellung: 17jähriges Mädchen]. Pester med.-chirurg. Presse. 1883, XIX, S. 1026. — Hochsinger C. [Krankenbeobachtung; Dextrocardie, Situs inversus viscerum, Pulmonalstenose]. Wiener Klinik. 1891, Heft 2, S. 56. — (c) v. Hofsten S., Fall af medföld stenos af conus arteriosus dexter vid defect Kammarseptum och oppenstände ductus Botalli. Hygiea. 1886, XLVIII, pag. 1. — †Holl M., Beitrag zu den Defecten des Septum ventriculorum cordis. Wiener medicin. Jahrbücher. 1880, S. 453. — (c) †Hun H., A case of congenital stenosis of the pul-

monary orifice and of the conus arteriosus. Albany medical Annals. 1897, Vol. XVIII, Nr. 2 (February).

(a) Jacoby M., Rudimentäres Herz bei einem 14 Tage alt gewordenen Kinde. Berliner klinische Wochenschrift. 1884, S. 312. — (a) *Jakubowitsch Anna, Ein Fall von congenitaler Atresie der A. p. Züricher Dissertation. 1897. — (c) Joung Josephine, A case of defect in the ventricular septum and stenosis of the pulmonary conus in a man, thirty-two years old. Medicine. 1897, Juny. — Jourdin A., Contribution à l'étude des lésions congénitales de l'A. p. et de la cloison interventriculaire. Thèse de Paris. 1884 [Krankenbeobachtungen].

(c) Kaulich Jos., Zur Diagnose der angeborenen Herzfehler. Prager medicinische Wochenschrift. 1884, IX, S. 505. — (c) Kiewiet de Jonge, Een aangeboren vitium cordis. Nederl. Tijdschr. voor Geneeskunde. 1886, XXII, pag. 550. — Kirsch J., Ein Fall von congenitaler Pulmonalostienstenose. Bonner Dissertation. 1889. — Kisel A., [angeborene Herzdefecte bei Kindern] Referat: Jahrbuch für Kinderheilkunde und physische Erziehung. 1888, N. F., XXVII, S. 220; [aus: Ejenedielnaja klinicheskaja gazeta. 1887, VII, pag. 146, 164]. — (c) Köhler Curt, Beiträge zur Casuistik der Stenose des Ostium pulmonale [Fall IV]. Hallenser Dissertation. 1894. — Krehl [22]. — (c) †Krönig, Ein Fall von Stenose des Conus arteriae pulmonalis. Berliner klinische Wochenschrift. 1887, S. 961. — (s) Krüger G., Ein Fall von Stenosis arteriae pulmonalis. Correspondenzblatt für Schweizer Aerzte. 1884, XIV, S. 177.

(c) Laffitte Ad., Rétrécissement infundibulaire de l'A. p. d'origine congénitale; oblitération incomplète du trou de Botal; absence de cyanose; endocardite végétante au niveau du rétrécissement. Bulletins de la Société anatomique de Paris. 1892, LXVIIe année. 5. sér., VI. pag. 13. — (a, c, s) †Leo Hans, Ueber einen Fall von Entwicklungshemmung des Herzens. Virchow's Archiv. 1886, Bd. CIII, S. 503. — (c) Idem, Ueber Atresie und Stenose des Conus der Lungenarterie. Deutsche medicin. Wochenschrift. 1886, XV, S. 253. — †Lépine R., Large communication interauriculaire et perforation de la cloison interventriculaire, absence de cyanose; rétrécissement de l'A. p., tuberculose. Archives de médecine expérimentale et d'anatomie pathologique. Paris 1894, VI, pag. 640. — Leuch, Klinische Beiträge zu den Krankheiten des Pulmonalostiums. Zeitschrift für klinische Medicin. 1892, XXI, S. 142. — Liégeois Ch., Deux cas de maladie bleue. Gazette des hôpitaux. 1891, LXIV, pag. 1077. — Litten M., Ueber einen complicirten Klappenfehler am Ostium pulmonale nebst Defect im Septum interventriculare bei einem Erwachsenen. Deutsche medicinische Wochenschrift. 1887, S. 144. Discussion hiezu ibid. S. 112. — Litten, Ueber Verengerungen im Stromgebiet der Lungenarterie, über deren Folgen und die Möglichkeit, sie während des Lebens zu diagnosticiren. Berliner klinische Wochenschrift. 1882, S. 425. 443. — Loubaud, Étude sur les lésions du système veineux dans un cas de rétrécissement de l'A. p. Thèse de Paris. 1882. — (a, s) Lucas Cl., Heart from a case of cyanosis. Transact. of pathol. Society. 1875, XXVI. pag. 26. — (a) Luneau . . . Coeur d'un enfant de 8 ans . . . . communication interventriculaire . . . persistance du trou de Botal . . . oblitération complète de l'A. p. . . . crosse aortique normale, absence du canal artériel, artères bronchiques très volumineuses. Journal de méd. de l'ouest. Nantes. 1880, XIV, pag. 131.

(a) Makuna M. D., Two cases of malformation of the heart [Fall I]. The Lancet, Vol. II for 1879, pag. 910. — (a) Malherbe [dem Titel nach derselbe Fall wie Luneau] Études cliniques, fasc. II. Nantes 1883, pag. 54. — Mann, Zwei Fälle von angeborenem Herzfehler [Fall II]. Jahresbericht der Gesellschaft für Natur- und Heilkunde zu Dresden. 1887/88, S. 3. — †* Mannkopf E., Ueber Stenose des Ostium arteriosum der rechten Herzkammer. Annalen des Charité-Krankenhauses. 1862,

Bd. XI, 2. Heft, S. 42. — Maragliano E., Stenosi congenita dell'orificio polmonare, stenosi congenita dell'orificio tricuspidale con insufficienza della valvole relative. . . persistenza marcata del foro ovale; bronco-polmonite cronica. Salute: Italia med. 1882, 2. ser., XVI, pag. 1, 9. — (c) Maroni A., Stenosi congenita del cono arterioso con apertura del setto interventricolare. Gaz. degli osped. Milano 1883, IV, pag. 171, 179, 186, 203. — Ménétrier, Cyanose congénitale. Le Progrès médical. 1884, Nr. 54. — *Meyer Hermann, Ueber angeborene Enge oder Verschluss der Lungenarterienbahn. Virchow's Archiv. 1857, Bd. XII, S. 497. — (a) Michael Iwan. [Demonstration, ärztlicher Verein in Hamburg]. Centralblatt für innere Medicin. 1894, S. 640. — (a) †Middendorp H. W., Atresie der A. p. Internationale Monatsschrift für Anatomie und Histologie. 1886, III, S. 239. — Monnier Jules, Sur le rétrécissement congénital de l'A. p. accompagné d'autres vices de développement. Thèse de Paris. 1890. — Moore Norman, Congenital disease of heart. Transactions of the pathol. Society. 1885, XXXVI. pag. 176. — (a. s) Moore N., Congenital malformation of the heart. Ibid. 1892, XLIII, pag. 31. — Moritz F., Ueber Stenose des Pulmonalostiums [vergl. unten v. Rad]. Münchener medicinische Wochenschrift. 1892, S. 594. — Sitzungsberichte der Gesellschaft für Morphologie und Physiologie in München. 1892, VIII, 2. und 3. Heft, S. 63. — Moschkowsky J., Ueber congenitale Stenose der Pulmonalis. Königsberger Dissertation. 1872. — (c) Moutart-Martin R., Rétrécissement de l'A. p. (préarteriel); communication interventriculaire; tuberculisation pulmonaire; mort. Union médicale. 1883, 3. sér., XXXVI. pag. 825. — Murray-Montague, Two cases of malformation of the heart [case 2]. Transactions of the pathol. Society. 1888, XXXIX, pag. 68. — Murri A., Sulla diagnosi d'apertura nel setto interventricolare e di tubercoli nel polmone Gaz. med. ital. 1877 Agosto.

(c) Nasarow D. [Ein Fall eines angeborenen Herzfehlers. . . zu Lebzeiten erkannt und durch die Section bestätigt]. Wratsch. 1895, Nr. 12—14. Referat: Centralblatt für innere Medicin. 1897. S. 14. — Neudörfer V., Ueber angeborene Stenose der P. A. Mittheilungen des Wiener medicinischen Doctoren-Collegiums. 1894, XX, S. 161. — †Niergarth, Ein Fall von hochgradiger angeborener Stenose des Ostium arteriosum dextrum. Münchener Dissertation. 1888/89. — (c) Nixon J., Post mortem appearences found in a case of cyanosis. The Dublin Journal of medical science. 1879, Vol. LXVII, pag. 417. Vorstellung des Falles ibid. 1878, LXV, pag. 423. — (c) Northrup W. P., Congenital pulmonary stenosis (conus arteriosus), incompletness of septum ventriculorum, cyanosis, abscess of brain, death at four and a half year. Archives of Paediatrics. New York 1894, XI, pag. 673. — (a) Northrup, Reptilian heart or rudimentary auricular septum, rudimentary ventricular septum, obliterated pulmonary orifice and trunk, absence of pulmonary veins, absence of mitral orifice, anomalous veins and arteries. Proceedings of New York pathol. Society (for 1888). 1889, pag. 40.

(a, s) Ollivier, Arrêt de développement du ventricule droit avec persistance du trou de Botal et du canal artériel. Bulletins de la Société anatomique. 1861, XXXVIe année, pag. 320. — Orth, Zwei Fälle von Defect im Septum ventriculorum nebst Verengerung der Lungenarterienbahn. Virchow's Archiv. 1880, Bd. LXXXII, S. 529. — (c) O'Sullivan S., Report of a case of congenital malformation of the heart: stenosis of the conus arteriosus with an opening between the ventricles, the foramen ovale unclosed. The Dublin Journal of medical science. 1880, Vol. LXIX, pag. 350.

(c) †Pacanowski [Fall von angeborener Communication der Herzventrikel]. Referat: Virchow-Hirsch's Jahresbericht. 1883, II, S. 156. [Aus: Gazeta lekarska. 1883 2. Ser., III, S. 759]. — (c) †Passow, Ein Fall von Stenose des Conus arteriosus dexter mit Defect im Septum ventriculorum. Charité-Annalen. 1894, XIX, S. 219. —

Paul Cn. [siehe Verzeichniss bei »P. St. und Tuberculose«]. — (a) †*Peacock Th., Malformation of the heart: atresia of the orifice of the pulmonary artery; aorta communicating with both ventricles. Transactions of the pathol. Society. 1869, XX, pag. 61. — †Idem, Malformation of heart; great constriction or stenosis of the orifice of P. A.; aorta arising from both ventricles; defects in the fold of the foramen ovale, ductus arteriosus closed. Ibid. 1881, XXXII, pag. 35. — Peacock and Barlow, Malformation of the heart, stenosis of the P. A., aorta communicating with both ventricles. Ibid. 1880, XXXI, pag. 91. — (s) Peterson O. V., Två fall af kongenitala hjärtfel. Upsala Läkareförenings Förhandlingar. 1893/94, XXIX, pag. 234. — Petit A., Rétrécissement pulmonaire, communication des deux ventricules. Bulletins de la Société anatomique. 1881, LVIe année, pag. 219. — Pic, Rétrécissement de l'A. p. tuberculose. Lyon médical. 1893, LXXIV (Sept.), pag. 123. — Potain W., Des rétrécissements de l'A. p. Gazette des hôp. 1890, LXIII, pag. 21. — *Potain et Rendu, Rétrécissement de l'orifice pulmonaire. (Article »Coeur«.) Encyclop. des sciences méd. Paris 1876, I. sér., T. 18, pag. 619. — (s) Potocki [43]. — (a, s) †Probyn-Williams R. J., Unusual malformation of the heart. Journal of anatomy and physiology. 1894, XXVIII, pag. 305.

(a, s) †Raab W., Ein Fall von Atresie der Lungenarterie mit Verkümmerung des rechten Ventrikels. Wiener medicinische Jahrbücher. 1878, S. 293. — v. Rad C., Ueber einen Fall von angeborener P. St. mit einem Defect in der Ventrikelscheidewand. Tübinger Dissertation. 1893. — Rauchfuss C., Ueber zwei Reihen angeborener Erkrankungen und Missbildungen des Herzens [7 Stenosen, 4 Atresien]. St. Petersburger medicinische Zeitschrift. 1864, S. 374. Referat: Centralblatt für die medicinischen Wissenschaften. 1864, pag. 682. — (c) Renvers [58, Fall I]. — Revilliod, Communication des deux ventricles, sténose de l'A. p., anévrysme dissequant de cette même artère. Le Progrès médical. 1882, X, pag. 404. — Rheiner G., Zwei Fälle angeborener Herzfehler [II. Fall]. Virchow's Archiv. 1896, Bd. CXLVI, S. 40. — †Rickards E., Stenosis of the pulmonary valve, imperfect ventricular septum; malposition and narrowing of the P. A., narrowing of the descending part of the arch of the aorta. The British medical Journal. Vol. I for 1881, pag. 916. — Ried M., Ein Fall von congenitaler Pulmonalstenose. Münchener Dissertation. 1896. — (a) Ringelmann C., Ueber congenitale Herzanomalien und fötale Myocarditis. Würzburger Dissertation. s. a. — *Rocher H. H., Contribution à l'étude des terminaisons de la sténose congénitale de l'A. p. Thèse de Bordeaux. 1897. — Roth (Bamberg) [Demonstration. Oberfränkischer Aerztetag]. Münchener medicinische Wochenschrift. 1896, S. 1246.

Sänger A., Ueber einen Fall von Endocarditis ulcerosa in einem congenital missbildeten Herzen, mit Bemerkungen über Endocarditis. Deutsche medicinische Wochenschrift. 1889, S. 148. — Saundby R., A case of pulmonary stenosis with patent foramen ovale. British medical Journal. Vol. II for 1877, pag. 378. — (a, s) Schantz E. P. Ch., Ein Fall von Atresie der A. p. Marburger Dissertation. 1880. — Scheele, Ueber congenitale P. St. und Kammerscheidewanddefect. Deutsche medicinische Wochenschrift. 1888, S. 297. — Schmidt Johann, Ueber angeborene Stenose der A. p. Bonner Dissertation. 1892 [2 Krankenbeobachtungen]. — Schröter R., Angeborener Herzfehler mit Diagnose intra vitam und Section (Ursprung der Aorta aus beiden Ventrikeln). Jahrbuch für Kinderheilkunde und phys. Erziehung. 1887, N. F., XXVI, S. 384. — (a) Schrötter und Chiari, Ueber einen Fall von congenitaler Atresie des Ostiums der A. p. und narbiger Verengerung des Ductus Botalli mit Exitus letalis im zehnten Lebensmonat. Wiener medicinische Blätter. 1879, II, Nr. 20. — Schütz [Demonstration. Aerztlicher Verein in Hamburg]. Centralblatt für innere

Medicin. 1894, XV, S. 226. — (a, s) †Sewastianoff Marie, Ein Beitrag zu den congenitalen Entwicklungsfehlern des Herzens. Berner Dissertation. 1885. — Siredey, Rétrécissement de l'A. p., endocardite végétante développée sur les valvules sigmoides de l'A. p.; persistance de trou de Botal; communication interventriculaire sans troubles fonctionnels. Gazette des hôp. 1896, pag. 521. — †*Stadler O., Ueber eine seltene Missbildung des Herzens. Verhandlungen der phys.-medicin. Gesellschaft zu Würzburg. 1890/91, N. F., XXIV, S. 61; auch Würzburger Dissertation. 1890. — Stefanini D., Due casi di totale inversione dei visceri [caso 1]. Annal. univ. di med. e chirurgia. 1884, II, pag. 479. — Steven J. L., Congenital stenosis of the P. A. with patency of the unprotected spot and accompanied by cyanosis during life. Glasgow med. Journal. 1892, XXXVIII, pag. 449; ein weiterer Fall Jahrgang 1897. — (a) Stifel Alb., On congenital atresia of the pulmonary arteries. American Journal of the medical sciences. 1880, n. s. LXXIX, pag. 363. — †*Stölker C., Ueber angeborene Stenose der A. p. Berner Dissertation. 1864; aus: Schweizerische Zeitschrift für Heilkunde. 1864, Bd. III, Heft 3.

(c) Talma S., Zur Pathologie des Conus arteriosus, namentlich bei Chlorose [Erweiterung des Conus]. Berliner klinische Wochenschrift. 1895, S. 953. — Toupet, Cyanose cardiaque congénitale, persistance du trou de Botal et rétrécissement de l'A. p. Oreillette gauche rudimentaire. Aorte très large s'ouvrant également dans le ventricule droit et . . gauche. . . Le Progrès médical. 1883, XI, pag. 449. — Trepp Abr., Zwei Fälle von congenitalen Veränderungen des rechten Herzens. Würzburger Dissertation. 1898. — (a) Turner Ch., Malformed heart, consisting of two cavities. Transact. of the pathol. Society. 1883, XXXIV, pag. 32. — Turner F. Ch., A case of congenital malformation of the heart with systolic and prediastolic basic bruits. [Krankenbeobachtung.] British medical Journal. Vol. II for 1886, pag. 720.

Vamós, Ein Fall von Stenosis ostii arteriae pulmonalis. Pester med.-chirurg. Presse. 1889, Nr. 23. — Vaquez, Article: »Rétrécissement pulmonaire« in: Manuel de Médecine par Debove et Achard. Paris 1894. — Variot et Gampert, Cyanose avec malformation congénitale du coeur sans signes d'auscultation. Gazette des hôpitaux. LXIII, pag. 315. — (c) Vilon et Lévèque, Cyanose congénitale, persistance du trou de Botal, rétrécissement de l'A. p., aorte s'ouvrant également dans les deux ventricules. . . Le Progrès médical. 1885, 2. sér., I, pag. 423. — Vimont G., Études sur les souffles du rétrécissement et de l'insuffisance de l'A. p. Thèse de Paris. 1882. — (a) †Vincenzi L., Rammolimento cerebrale, cuore semplice, trasposizione dei visceri toracici-addominali. Archiv. p. le scienze mediche. 1886, IX, pag. 283. — Voelcker A. F., Congenital malformation of the heart. Transact. of pathol. Society. 1893, XLIV, pag. 36. — (a) Voss (Christiania), Cyanosis congenita. Norsk Magazin for Laegevidenskaben. 1856, X, pag. 670; Schmidt's Jahrbücher. Bd. XCVIII, S. 303. — Vulpian, Oblitération presque complète de l'orifice de l'A. p., communication entre les deux oreillettes, cyanose très prononcée. . . néo-membranes de la dure-mère. Bulletins de la Société anatomique. 1868, XLIIIe année, pag. 79.

(a, s) *Wagner Ludwig, Ein Fall congenitaler Atresie der A. p. combinirt mit Tricuspidalstenose bei geschlossener Kammerscheidewand. Giessener Dissertation. Darmstadt 1889. — Wallach J., Ein Fall von Blausucht, bedingt durch Offenbleiben der Herzkammerscheidewand bei Verschliessung der Lungenarterie und Fehlen des Ductus arteriosus Botalli nebst Temperaturmessungen. Archiv für physiologische Heilkunde. 1852, XI. Jahrg., S. 111. — Walsham H., Stenosis of the pulmonary orifice of the heart. Transact. of the pathol. Society. 1896, XLVII, pag. 25. — †Weiss Sal., Ueber einen Fall von angeborener Stenose der Pulmonalis. Deutsches Archiv für klin. Medicin. 1875, XVI. S. 379. — Idem, Stenosis arteriae pulmonalis congenita. Erlanger

Dissertation. 1874. [Derselbe Fall wie der vorhergehende.] — †Werner (Ingelfingen), Abnormer Ursprung der stenosirten A. p. neben weiter Communication beider Ventrikel durch eine grosse Lücke im Septum membranaceum. Tod im 31. Lebensjahre. Med. Correspondenzblatt des Württemberg. ärztlichen Vereins. 1869, Bd. XXXIX, S. 251. — Wolf O., Ueber Stenose des Ostium aorticum der rechten Herzkammer. Berliner Dissertation. 1869. — Wyss O., Ein Fall von Stenosis arteriae pulmonalis. Correspondenzblatt für Schweizer Aerzte. 1871, I, S. 43.

Pathologische Anatomie (Uebersicht).

Um die umfangreiche Gruppe der Pulmonalstenose einigermassen in Ordnung und Uebersicht zu bringen, müssen Abtheilungen nach ätiologischen Gesichtspunkten geschaffen werden, als welche sich die durch abnorme Theilung des Truncus arteriosus communis (siehe unten das betreffende Capitel) und die entzündlichen (angeborenen) Stenosen ergeben (siehe das Schema S. 19). In eigentlich klinischer Beziehung freilich können sie, jedenfalls was die diagnostische Seite betrifft, nicht so streng auseinander gehalten werden und müssen mit und neben einander besprochen werden. Von der ersten Hauptgruppe erhält man zwei, an Häufigkeit des Vorkommens sehr verschiedene Unterabtheilungen, je nachdem das Septum ventriculorum geschlossen oder offen ist, wobei in der ersten Abtheilung, welche die mehr rein entzündlichen Stenosen umfasst, das Foramen ovale immer offen, in der zweiten, zudem mit Transposition der Gefässe verbundenen, manchmal geschlossen ist. Ob reine angeborne Stenosen vorkommen ohne jegliche sonstige Herzanomalien, also auch mit geschlossenem Foramen, dürfte sehr fraglich sein: es würde sich dabei im Wesentlichen wohl um endocarditische, in späterer fötaler Zeit entstandene Stenosen handeln.

Der Sitz der Stenose (und Atresie) ist ein sehr veränderlicher, weshalb man sich zur Aufstellung besonderer Abtheilungen auch in dieser Hinsicht veranlasst gesehen hat. Häufig befindet sich die Verengerung an den Klappen selbst, welche verdickt und unter sich verwachsen sind. Es entsteht so eine Art von Diaphragma, horizontal gestellt oder mehr kegel- oder kuppelförmig mit centrifugal gerichteter Spitze (einer Portio vaginalis ähnlich) und, wenn nicht eine eigentliche, übrigens im Ganzen seltene Atresie vorliegt, von einer kleinen Oeffnung durchbohrt, oder es kann das eben erwähnte Diaphragma oberhalb der Klappen seinen Sitz haben. Andere Male stellen die Semilunarklappen zwei oder drei unter sich verwachsene Blindsäcke dar, oder die Stenose ist durch einen circulären fibrösen einschnürenden Ring hervorgerufen. Häufig betrifft die Stenose blos den kegelförmig gestalteten Uebergang vom Ventrikel in das Gefässrohr, den sogenannten Conus arteriosus ventriculi dextri, und man hat sich gewöhnt, im Besonderen von Conusstenose zu reden.

(Vergl. im Literaturverzeichniss die mit (c) versehenen Titel.)

Die von F. Dittrich (L. c.) im Gegensatz zu der eigentlichen Mündung in den (rechten) Ventrikel verlegte »wahre Herzstenose« betraf im Wesentlichen eine concentrische Verengung des Conus arteriosus (dexter). In solchen Fällen ist entweder der Conus selbst als Ganzes verengt, analog der Pulmonalis, oder er ist durch einen Ring hypertrophischer Muskelfasern an seiner Spitze stenosirt, oder es bildet sich ein sogenannter »dritter Ventrikel«, indem der Conus nicht an seinem oberen, sondern am unteren Ende verengt und von dem venösen Theil der rechten Kammer abgeschnürt ist. Eine kleine, als Stenose wirkende Oeffnung führt dann in den (erweiterten) Conus. In manchen Fällen bildet sich eine callöse, harte und starre Masse, die eine länglich-ovale Querspalte zwischen sich fasst, während der Conus eine mehr plattgedrückte Gestalt annimmt. Diese Fälle mögen auch Rokitansky, der in seinen späteren Publicationen Stenosen und Atresien der Pulmonalis in der Hauptsache für Bildungsfehler erklärt (»Defecte«, S. 112) veranlasst haben, für die Conusstenosen fötale Myocarditis anzunehmen, während Assmus auch in ihnen embryonale Wachsthumsanomalie erblicken will.

Eine fötale Endocarditis ist mit Bestimmtheit blos da anzunehmen, wo deutliche Spuren einer solchen sich vorfinden. Eine Verschmelzung der Klappen ist in früherer fötaler Zeit auch ohne eigentliche Entzündung denkbar. Vergl. über diese Punkte das früher (S. 45) Besprochene.

Zuzugeben ist, dass bei der unzweifelhaften Disposition der Entwicklungsfehler zu nachträglicher Endocarditis die Fälle nicht immer leicht zu beurtheilen sind, eine Schwierigkeit, die auch bei anderen angeborenen Herzfehlern sich geltend macht; oft ist auch die Darstellung nicht deutlich genug oder gar schon durch den Standpunkt des Beschreibers beeinflusst (!).

So wird beispielsweise der von Charon (L. c.) beschriebene und auch von Wehenkel begutachtete Fall von dem Einen als fötale Endocarditis gedeutet, vom Anderen als Entwicklungshemmung aufgefasst.

Abgesehen von ihrem, in selteneren Fällen hinter der Stenose erweiterten Caliber, was bei erworbener Stenose verhältnissmässig häufiger ist (siehe unten), zeigt sich die Lungenarterie gewöhnlich mangelhaft auch insofern gebildet, als sie dünne, venenartige Wandungen hat, durch welche das Blut durchscheint. Diese geringe Entwicklung der Pulmonalis fällt umsomehr auf, als im Gegensatze hiezu die Aorta in nicht wenigen Fällen erweitert ist. z. B. Werner. Rokitansky Fall 17, (»Defecte«. S. 22). Toupet (L. c.). Durch das Vorhandensein von nur zwei Semilunarklappen statt drei, worauf schon Stölker (L. c. S. 94) hingewiesen hat, nach ihm Rokitansky und Buhl (l. c. S. 224) verräth

die Pulmonalis den Entwicklungsfehler unmittelbar. Andererseits hat Struthers (Edinburgh monthly Journal. July 1852) vier Klappen, eine grosse, drei kleine, ein Diaphragma bildend, beobachtet.

Auch an den Zipfelklappen kommen Anomalien vor, z. B. Verschmelzungen beider bei bestehendem Defect des Septums. In Hahn's (L. c.) Fall gingen Sehnenfäden der Tricuspidalis mangels eines Scheidewand-Papillarmuskels an einen solchen des linken Ventrikels.

Das Foramen ovale ist meist offen, auch in Fällen deutlich entzündlicher, später auftretender Stenose (Buhl). Der Defect kann gross sein, wenn lediglich eine »Trabecula carnea« (= Septum primum), wie in Jacoby's Fall von Atresie, durch die Vorhöfe gespannt ist oder es ist auch, wie in Stadler's Fall, gleichzeitig ein fleischiges sichelartiges Septum secundum und ein grösseres häutiges Septum primum vorhanden. In den zahlreichen Fällen, in welchen auch eine Communication beider Kammern besteht, findet sich diese meist von rundlicher Form, mit glatten Rändern, in Grösse schwankend von der einer Erbse bis zum gänzlichen Fehlen. Der Defect betrifft in den allermeisten Fällen, um mit Rokitansky zu reden (siehe übrigens S. 59), den hinteren Theil des vorderen Septums im mittleren, musculösen Theil, sehr selten den vorderen Theil des hinteren Septums. In einem Falle Etlinger's (siehe unten) waren neben einem grossen Defect im oberen Theil des Septums noch einige kleinere für eine Sonde durchgängige Defecte im unteren Theil des Septums vorhanden. — Der rechte Vorhof ist in typischen Fällen erweitert, seine Wandung verdickt, das Herzohr kann apfelgross werden.

Der rechte Ventrikel ist in den meisten, mit offenem Septum ventriculorum einhergehenden Fällen erweitert, seine Wandung hypertrophisch, Trabeculae carneae und Papillarmuskeln sehr stark entwickelt, so dass selbst eine gewisse »Conusstenose« resultiren kann; die Tricuspidalis ist normal. In einer verhältnissmässig kleinen, aber einen ausgeprägten Typus darstellenden (siehe Statistik im nächsten Capitel) Zahl von Fällen ist aber der rechte Ventrikel eng, mehr oder weniger verkümmert und rudimentär, mit stenosirter Tricuspidalis und einer geringfügigen, auch wohl durch concentrische Hypertrophie (Rokitansky, Buhl) eingeengten Höhlung: linsengross (Ecker, Hervieux), erbsengross (Aberle), bohnengross (Leo. L. c., Jakubowitsch), haselnussgross (Aberle), worüber auch die Citate bei L. Wagner zu vergleichen sind. Hauptsächlich sind dies Fälle, in welchen die Kammerscheidewand geschlossen ist, aber auch solche von Stenose mit offenem Septum und geschlossenem Ostium venosum sind zu nennen, z. B. Klug (Cyanopathiae exempla nonnulla. Dissertat. Berolini. 1840. Obs. 3, zehnmonatliches Mädchen), und Doebner (Wiener medicinische Presse. 1872. Nr. 27

und 28, zehnjähriger Knabe), sowie Fall II von Trepp (L. c.). Der linke Ventrikel ist im Verhältniss zum übrigen Herzen oft klein; an sich kann er normal gross oder atrophirt sein. Auch der linke Vorhof mit den Lungenvenen pflegt klein zu sein. Sehr selten ist gleichzeitige Atresie des linken venösen Ostiums, wie bei dem vierjährigen, von Glas (Journal für Kinderkrankheiten. 1867, Bd. XLIX, S. 192) beobachteten Knaben. Die äussere Ansicht des Herzens wird in den Fällen eines vergrösserten rechten Ventrikels bei kleinem linken so verändert, dass es eine rundliche, mehr stumpf kegelförmige Gestalt annimmt.

Transposition (im weiteren Sinn) ist häufiger vorhanden als nicht, meist so, dass zwar die Pulmonalis aus dem gehörigen Ventrikel entspringt, aber die Aorta eine »Rechtslage« einnimmt und mit Vorliebe gerade auf der abnormen Communication an der Basis der Ventrikel »reitet«, also, genau genommen, beiden Ventrikeln angehört. Von dieser durch Sandifort 1777 (siehe bei „Taruffi, l. c. pag. 83, Anmerkung; „Peacock, l. c. pag. 33) zuerst beschriebenen häufigen Form hat Peacock 1866 mehr als 60 Fälle besprochen. In Werner's Fall entsprang die stenosirte Pulmonalis in der Mitte der Höhe der Ventrikelwand, $5^1/_2$ cm von der Herzspitze entfernt.

Die mit eigentlicher Transposition der Gefässe verbundenen Fälle von Pulmonalstenose und -Atresie werden im Capitel »Transposition« abgehandelt, hier sei nur ein Fall von Atresie des Conus (Etlinger, L. c.) erwähnt, bei dem die (drei) rechtsseitigen Lungenvenen in den rechten Vorhof mündeten.

Gleichzeitige Dexiocardie mit corrigirter Transposition der Gefässe beobachtete Grunmach, Situs transversus viscerum bei Stenose Ackermann [Steudener], Harling, Stefanini, bei Atresie Griffith (siehe unten), Vincenzi, Stadler sah bei Stenose linksseitigen Wolfsrachen. Mit der geringen Entwicklung der Pulmonalarterie geht häufig auch die des Ductus arteriosus (Botalli) Hand in Hand. Er kann verkümmert sein oder gänzlich fehlen (siehe nächstes Capitel). Weiter dagegen und durchgängig ist er bei völliger Atresie, wenn er für die Speisung der Lunge mangels anderer compensatorischer Zuführen in Betracht kommt. Vereinzelt steht der fast berühmt gewordene Fall Voss (L. c.) da, wo bei Atresie das Foramen geschlossen war und der Ductus fehlte, allerdings das Septum ventriculorum weit offen, die Bronchialarterien erweitert waren.

Ueber die »compensatorischen Gefässerweiterungen« bei Pulmonalstenose siehe unten das betreffende besondere Capitel.

Mangel der Vena cava inferior, die wahrscheinlich durch eine Vena costalis und die Azygos ersetzt war, beobachtete Griffith (siehe oben) bei einem cyanotischen Knaben von 7 Monaten. Durch das Zwerchfell ging blos eine grössere aus der Lebervene sich bildende Vene.

Statistik und Lebensdauer bei Stenose und Atresie der Pulmonalis.

„Peacock (l. c. pag. 193) fand unter 181 Herzmissbildungen 119 Fälle = 65·75% von Stenose (90) oder Atresie (29) der Pulmonalarterie und andererseits waren von 45, welche das 12. Jahr überlebten, 38 = 84·44% mit Stenose oder Atresie der Pulmonalis behaftet, eine von Peacock auch für die Diagnose verwerthete Erfahrung. Für 1891 schlägt v. Etlinger die Zahl der Fälle von Stenose und Atresie der Pulmonalis auf 266 an.

„Kussmaul berechnet die Häufigkeit von Stenose: Atresie 64 : 26 = 2·47 : 1, „Rauchfuss (l. c. S. 81) erhöht die Ziffer auf 81 : 33 = 2·45 : 1. „Rauchfuss' (l. c. S. 69) auffallendes Verhältniss einer Stenose zu sechs Atresien mit geschlossener Kammerscheidewand erklärt sich aus dem Material des Findelhauses, in welchem die frühesten Lebensalter relativ stark vertreten sind, während die Stenosen eine grössere Lebensdauer haben (siehe auch weiter unten).

Unter 81 congenitalen Fällen von Deguise befinden sich 30 Stenosen und nur 4 Atresien, also 7·5 : 1. Wahrscheinlich sind in dieser älteren, sonst recht brauchbaren Arbeit die leichteren Grade von Stenose unberücksichtigt geblieben.

Auf 83 Stenosen finde ich 24 Atresien = 3·46 : 1. Die Fälle sind neuere, seit 1878, über die ich besondere Aufzeichnungen gemacht habe und ein von mir selbst in der Tübinger medicinischen Klinik beobachteter cyanotischer Knabe M. aus B., geboren 20. März 1879, gestorben 14. August 1879. (Stenose des Conus der Pulmonalis, starke Hypertrophie der Conusmusculatur, normale Klappen, fünfzigpfennigstückgrosses Foramen ovale, für feine Sonde durchgängiger Ductus arteriosus, geschlossenes dickwandiges Septum ventriculorum bei enormer Hypertrophie des rechten Ventrikels. Linkes Herz und die Aorta im Ganzen normal.)

Die bisher publicirten Fälle von Pulmonalstenose dürften sich ungefährer Schätzung nach auf mindestens 300 belaufen, wenigstens konnte schon 1877 „Assmus allein von Stenose des Conus der Pulmonalarterie bei offener Kammerscheidewand ausser seinen eigenen 47 Fälle zusammenstellen. Die Zahl wäre leicht zu vermehren. Ich nenne, ausser den im Literaturverzeichniss mit (c) vermerkten, als weitere Fälle Bennetz I, „Buhl (l. c. S. 223), „Rauchfuss (l. c. S. 89), „Renvers I. Nur in meinem eigenen und in Hun's, sowie in Cassel's Fall (bei einem 27jährigen Manne und 11jährigen Mädchen) ist das Septum ventriculorum vollständig. also dreimal unter 26 (neueren) Fällen.

Die Zahl der angeborenen Pulmonalstenosen mit geschlossener Kammerscheidewand bringt L. Wagner (1889) auf 77 (L. c. S. 22); ₀Rauchfuss (l. c. S. 69) hatte 1868 im Ganzen 21 zusammengestellt, und zwar 11 Stenosen, 10 Atresien gegen 171 Fälle mit offener Scheidewand (= 12·28%). vergl. auch ₀Kussmaul. l. c. S. 140 ff.

Rauchfuss (a. a. O.) findet (St. Petersburger Findelhaus, 1858 bis 1867) in 24 Fällen von Stenose und Atresie siebenmal = 29·17% das Septum der Kammer geschlossen. Peacock (L. c. Transact. XX) stellte Anfangs 1869 in einer Tabelle 26 Fälle von Pulmonalatresie mit geschlossenem Septum ventriculorum zusammen.

Unter den erwähnten 83 Stenosen sind 71 mit offenem, blos 12 mit geschlossenem Septum ventriculorum, unter den 24 Atresien 14 mit offener, 10 mit geschlossener Scheidewand. Es sind nur solche Fälle verwerthet, in welchen das Septum ausdrücklich als offen oder geschlossen bezeichnet ist.

Unter 82 Fällen von Stenose und Atresie fand H. Meyer (L. c.):
33 mal Stenose der Pulmonalis schlechtweg,
16 mal congenitale Stenose des Conus.
15 mal Atresie oder das Gefäss ein solides Band,
13 mal Stenose durch Veränderungen an der Klappe,
5 mal Pulmonalis gänzlich fehlend;
also Verhältniss von Stenose zu Atresie oder Fehlen der Pulmonalis = 4·1 : 1.

Schwieriger wird die Verwerthung der vorhandenen statistischen Angaben, wenn es sich um einzelne Fragen, insbesondere um das Verhalten der fötalen Wege bei der Stenose oder Atresie der Pulmonalis handelt. Es ist zu bedauern, dass fast jeder der Autoren wieder nach anderen Gesichtspunkten eintheilt, und schon dadurch ist eine Zusammenfassung alles Vorhandenen überaus schwierig, fast unmöglich geworden. Dies wäre die Aufgabe einer besonderen kritischen Arbeit, welche die kaum zu leistende Einsichtsnahme in sämmtliche Originale zur Voraussetzung haben müsste.

Ich ziehe es vor, die einzelnen Statistiken getrennt zu halten, da eine blosse Addition der sonst gleichartigen Fälle von vorneherein den Fehler einer wiederholten Zählung eines und desselben Falles in sich tragen würde. Die Angaben über Lebensdauer sind, wo sie vorliegen, mit aufgenommen.

Zunächst sei ₀Taruffi's in verschiedenen Tabellen, unter namentlicher Anführung der Fälle, untergebrachte Statistik zusammengestellt:

Stenose der Pulmonalis.

Tod erfolgt	For. ovale offen, Sept. ventricul. defect (pag. 108)	Defect des Sept. ventricul. (pag. 101)	For. ovale offen, Sept. ventricul. intact (pag. 94)
vor Geburt	—	1	—
1. Jahr	6	5	3
1.— 7. »	19	8	3
7.—14. »	12	13	3
14.—21. »	7	5	5
21.—28. »	1	3	2
28.—40. »	—	2	4
	45	37	20
beobachtete maximale Lebensdauer in Jahren	22 (Gintrac)	39 (Bouillaud)	40 (Spitta), 57 (Bertin)

Atresie (respective Fehlen) der Pulmonalis.

Septum ventriculorum intact, Foramen ovale offen, Ductus arteriosus offen (pag. 95)
12 Fälle
die meisten starben in der ersten Woche
42 Tage (Cordat),
9 Monate (Hare).

Beide Septa offen, Ductus arteriosus (meist) offen (pag. 109)
10 Fälle
maximale Lebensdauer:
18 Monate (Houston).

Foramen ovale geschlossen, Septum ventriculorum defect; Ductus arteriosus meist weit offen (pag. 101/102)
12 Fälle.

Lebensdauer bis zu 12 Jahren: Lediberder (Communication von Aorta und Pulmonalis). Crisp,
» » » 13 » Peacock.
» » » 37 » Voss (bei fehlendem Ductus arteriosus).

Kussmaul (l. c. S. 161) bietet verschiedene Zusammenstellungen, die bis heute immer wieder citirt werden und ein grösseres Material umfassen. Es ist zu bemerken, dass bei seinen »einfachen« Stenosen und Atresien (mit offener Kammerscheidewand) auch Communication der Herzhöhlen und Transposition der Aorta (Ursprung aus beiden Ventrikeln oder aus dem rechten allein) zulässig ist.

In 53 Fällen einfacher Stenose (mit offener Kammerscheidewand):
Foramen ovale 39mal mehr oder weniger weit offen = 73·6%,
» » 14mal geschlossen = 26·4%,

und in 15 Fällen von Atresie

Foramen ovale 13 mal offen = 86·7%,
» » 2 mal geschlossen = 13·3%,

von den Stenosen waren 6, von den Atresien 10 im ersten Lebensjahre; bei allen war das Foramen offen.

₀Peacock (l. c. pag. 54, 2. Aufl. 64) fand in 20 Fällen von Atresie das Foramen ovale

14 mal offen*) = 70 (respective 77·7)%.
4 mal geschlossen*).
2 mal nichts erwähnt.

Der Ductus arteriosus zeigte folgendes Verhalten:

nach ₀Kussmaul (l. c. S. 161)

Einfache Stenose		Atresie	
19 mal geschlossen 11 mal überh. fehlend	= 76·9%	14 mal offen	= 82·35%
		2 mal geschlossen 1 mal fehlend	= 17·65%
9 mal offen	= 23·1%		
39 Fälle		17 Fälle	

nach ₀Rauchfuss (l. c. S. 80)

7 mal geschlossen	= 70%	5 mal offen	
3 mal offen	= 30%		
10 Fälle		5 Fälle.	

Foramen ovale und Ductus geschlossen findet ₀Kussmaul (l. c. S. 161) in 4 Fällen von einfacher Stenose: Foramen ovale geschlossen, Ductus fehlend in 2 Fällen von Stenose, 1 (Fall Voss) von Atresie.

Die Fälle von Pulmonalatresie (und -Stenose) mit geschlossener Kammerscheidewand hat L. Wagner gesondert behandelt. Bei ₀Kussmaul finden sich kurze Angaben über circa 8 Fälle (l. c. S. 140). Ersterer stellt, von Complicationen mit Tricuspidalstenose ausgehend, 31 Fälle zusammen, denen ich in [] von ihm übersehene oder später veröffentlichte hinzufüge.

a) 8 [10] Fälle von Atresie mit Tricuspidalstenose.

b) 7 [10] Fälle von Stenose mit Tricuspidalstenose. Längste Lebensdauer (siehe bei Wagner), für die Atresie 1 Jahr 10 Monate (Schantz), 8 Monate (Sewastianoff, Leo), für die Stenose 57 Jahre (Bertin), 26 Jahre (H. B. Norman, Brit. med. Journ. Vol. II for 1878, pag. 960), 23 Jahre (Finlay).

c) 16 [18] Fälle von Atresie ohne Tricuspidalstenose, Lebensdauer: [22 Jahre (F. Thomson), wohl Stenose, die zur Atresie wurde, erweiterte Bronchialarterien] 15 Jahre (Tacconi), Trauma im fünften Jahre (ob eigentlich congenital?), 9 Monate (Hare) — siehe auch oben S. 79.

*) Kussmaul (l. c. S. 161) hat diese beiden Positionen verwechselt.

Die erste Gruppe *a*) wäre durch den Fall N. Moore und Jakubowitsch, die zweite *b*) durch den wahrscheinlich hierher gehörigen Fall von ₀Frommolt (l. c. S. 245), einen tuberculösen 37jährigen Tischler betreffend, ferner durch den Fall Peterson (9jähriger Knabe) und G. Krüger, vielleicht auch Durey-Comte, die dritte *c*) durch Ollivier, Probyn-Williams, Michael (?) zu ergänzen.

Die übrigen fötalen Wege zeigten im Einzelnen folgendes Verhalten: Die Aorta war in der ersten und dritten Gruppe viermal (abnorm) weiter als die Pulmonalis, (in der ersten Gruppe der linke Ventrikel durchwegs dilatirt), Foramen ovale und Ductus arteriosus in allen Fällen der ersten und 14 (von 18) der dritten Gruppe offen; in der letzteren wird das Foramen 15mal, der Ductus 16 mal als offen angegeben. In der zweiten Gruppe war das Foramen immer, der Ductus meist offen. Sonstige Defecte des Septum atriorum wiesen 5 der ersten und 3 Fälle der dritten Gruppe auf; sie fehlten auch nicht in der zweiten Gruppe.

Bei 30 Stenosen (₀Costa-Alvarenga nach Deguise) bestand:

22 mal Communication zwischen beiden Ventrikeln = 73·33%,

15 mal Communication zwischen Ventrikeln und zwischen Vorhöfen = 50%,

10 mal Communication zwischen den Vorhöfen = 33·33%,

7 mal Stenose der Tricuspidalis = 23·33%,

3 mal offener Ductus arteriosus = 10%,

2 mal offener Ductus arteriosus und Defect in beiden Scheidewänden = 6·66%.

Unter 4 Atresien waren:

3 mit offenem Ductus arteriosus,

2 » » » » und Defect des Sept. ventriculorum,

1 » » » » und Defecten beider Septa.

₀Scheele (l. c. S. 296) fand unter 61 (seit 1866 veröffentlichten) Fällen von Stenose:

28 mal Septum atriorum, resp. Ductus arteriosus offen = 45·9%,

25 mal Septum ventriculorum allein perforirt = 40·98%,

8 mal keine Complication = 13·11%.

Die genaueren Verhältnisse bei Atresie hat Stifel (L. c.) ermittelt und verzeichnet unter 46 Fällen:

6 mal	Arterie ein solider Strang	= 13·04%,
38 mal	Ductus arteriosus offen	= 82·61%,
4 mal	» » geschlossen	= 8·7%,
35 mal	Defect des Septum ventriculorum	= 76·09%,
28 mal	Foramen ovale offen	= 60·87%,
4 mal	» » geschlossen	= 8·7%,
14 mal	ist nichts vermerkt.	

Geht man vom Septum ventriculorum aus, um die oft betonte Coincidenz von Septumdefect und Anomalie der Pulmonalarterie ins Licht zu setzen, so genügt es, zu erwähnen, dass ₀Taruffi (siehe seine instructive Tabelle, l. c. S. 48 und 49) in 29 von 38 Fällen die Pulmonalis verengt (9mal), verschlossen (4mal), transponirt oder von der Aorta nicht getrennt (11mal) fand, ₀Gintrac in 87 Fällen 82mal Stenose, Deguise in 53 Fällen 22mal Stenose, 2mal Atresie, 4mal Erweiterung (vergl. auch oben pag. 61).

Den procentischen Antheil der Pulmonalis an den congenitalen Erkrankungen des Herzens im Vergleich mit den Affectionen an den anderen Ostien möge schliesslich die folgende Tabelle nach ₀Costa-Alvarenga (l. c. pag. 53) veranschaulichen.

	Ostium pulmonale	Ostium venosum dextrum	Ostium aorticum	Ostium venosum sinistrum
Stenose	37·03	9·87	6·17	6·71
Atresie	4·93	—	—	1·23
Insufficienz der Klappe	4·93	—	7·4	—
Stenose und Insufficienz	—	—	—	1·23

Ueber die Lebensdauer bei Pulmonalstenose besitzen wir, von den älteren Erhebungen ₀Peacock's (l. c. pag. 181, 1. Aufl., pag. 130) und dem schon Mitgetheilten (S. 76—80) abgesehen, verschiedentliche Angaben; so von ₀Stölker (l. c. S. 118), dessen 99 (richtiger 97) Fälle von Stenose und Atresie [die Summe beträgt übrigens blos 79, beziehungsweise 76] ich corrigirt und neu berechnet habe, da einzelne doppelt selbst dreifach gezählt sind: weiters von ₀Kussmaul (l. c. S. 165) über 64 Stenosen und 25 Atresien.

Es starben (Stölker):		Neue Berechnung
vor dem 1. Tag	(4)	3
in der 1. Woche	(4)	4
2. Woche bis Ende des 3. Monates . . .	(6)	7
5. Monat bis Ende des 1. Halbjahres . .	(10)	7
1. Halbjahr bis Ende des 10. Jahres . .	(18)	39
11. Jahr bis Ende des 15. Jahres . . .	(14)	13
16.—20. Jahr	(8)	8
21.—25. »	(7)	7
26.—30. »	(2)	2
31.—35. »	(3)	3
36.—40. »	(3)	3
57. Jahr	(—)	1
	(79)	97 Fälle

im 1. Halbjahr	8	10	
» 2. »		4	
1.— 5. Jahr	14	5	
5.—10. »	19	1	
10.—20. »	14	3	
20.—30. »	9	1	im 21 Jahre (Stark)
		1	» 37. » (Voss)
	64 Stenosen	25	Atresien.

Die von $_0$ Rauchfuss (l. c. S. 81) aufgestellte, erweiterte Kussmaul'sche Tabelle lautet mit einigen Verbesserungen:

	Stenose	Atresie	Stenose Procent	Atresie Procent
0— 1 Jahr	14	21	17·3	63·6
1— 5 Jahre	16	6	19·8	18·2
5—10 »	22	1	27·2	3·0
10—20 »	19	3	23·4	9·1
20—30 »	10	1	12·3	3·0
30—40 »	—	1	—	3·0
	81 Fälle	33 Fälle		

Aus dieser Tabelle berechne ich eine durchschnittliche Lebensdauer:
für Stenose von 9·36 Jahren,
» Atresie » 3·27 »

Peacock (L. c. Transact. XXXII) gibt eine besondere Aufstellung über Pulmonalstenose und Ursprung der Aorta über dem Defect des Septums der Ventrikel. Von 45 Fällen starben 5 unter 3 Jahren, 13 von 3—7 Jahren, 12 von 7—12 Jahren, 7 von 12—18 Jahren, 2 mit 21 Jahren, 3 mit 25 Jahren, je 1 mit 22, 23, 39 Jahren. Er fügt (L. c. pag. 38) eine besondere Tabelle an über 8 Fälle, welche das 20. Lebensjahr überschritten haben. Der älteste Kranke ist der Vulpian's (L. c.), eine 52jährige Frau.

Von den durch Stifel zusammengestellten Fällen von Atresie (siehe oben S. 81) liegen von 43 Angaben über das erreichte Alter vor. Es starben:

vor Ende des 3. Monates .	23 = 53·49%	79·1% im 1. Jahr
vom 3. bis 12. Monat . .	11 = 25·6%	
1.—12. Jahr	7 = 16·28%	
21. Jahre	1	
37. »	1	
	43 Fälle	

mit einer durchschnittlichen Lebensdauer von 2·55 Jahren.

Aus den S. 80 erwähnten Fällen von Atresie und Stenose bei geschlossener Kammerscheidewand erhalte ich

für 22 Fälle von Atresie . . . 11·7 Wochen,
» 8 » » Stenose . . . 15·3 Jahre.

Die letzte, auffallend hohe Ziffer erklärt sich wohl aus der kleinen Statistik, in der Bertin's Fall sehr in die Wagschale fällt. Die etwas zweifelhaften und nicht ganz reinen Fälle von Thomson und Turner (22jähriger Mann) und Tacconi (siehe unten S. 95) habe ich bei der Atresie nicht mitgerechnet.

In 10 neueren Fällen von Atresie mit Defect im Septum und meist auch offenem Foramen ovale und Ductus arteriosus, der gewöhnlichen Form der Atresie, erhalte ich als durchschnittliche Lebensdauer nahezu 8·7 Jahre.

Eine Zusammenstellung des Alters von im Ganzen 29 Fällen von Atresie gibt A. Jakubowitsch (L. c. S. 28).

Bei „ Constantin Paul (l. c. pag. 910) ergibt sich für 33 durch die Autopsie bestätigte Fälle von Pulmonalstenose eine Durchschnittslebensdauer von 13·14 Jahren; im Einzelnen starben:

im 1. Jahre . . .	5	im 20.—30. Jahre .	7
» 1.— 5. Jahre .	5	» 34. » .	1
» 5.—10. » . .	6	» 57. » .	1
» 10.—20. » . .	8		

Bei J. L. Smith (A treatise on the diseases of infancy and childhood. Philadelphia 1869, pag. 578) findet sich für angeborene Cyanose überhaupt, welcher wohl hauptsächlich auch Pulmonalstenose zu Grunde liegen wird, folgende den Eintritt des Todes angebende Tabelle:

im 1. Jahre . . .	67	im 20.—40. Jahre .	20
» 1.—10. Jahre .	54	jenseits des 40. Jahres	4
» 10.—20. » .	41		

Eine Anzahl lehrreicher, wenn auch ein im Ganzen nicht sehr umfangreiches Material umfassender Tabellen, nach Angaben von „ Gintrac, Fallot, Durey-Comte (l. S. 14 c.), „ Haranger, „ Kussmaul und „ Rokitansky zusammengestellt, ist bei Moussous zu finden (l. S. 15 c., pag 224). Ich habe für die einzelnen Tabellen den groben Durchschnitt des Alters berechnet, wobei nicht zu vergessen ist, dass einige Tabellen sich auf nur wenige Fälle beziehen und durch grössere, im weiteren Verlaufe dieser Schrift anzuführende Aufstellungen mehr oder weniger überholt sind.

Pulmonalstenose mit Communication beider Ventrikel.

Im 1. Jahre 7
» 1.—2. Jahre 10

Im 3.— 5. Jahre	6	
» 5.—10. »	28	
» 10.—15. »	14	
» 15.—20. »	9	
» 20.—30. »	12	
» 30.—40. »	5	
	91	Fälle

Durchschnittliche Lebensdauer 11·76 Jahre.

Pulmonalstenose mit offenem Foramen ovale und geschlossenem Septum ventriculorum.

Im 1. Jahre	3	
» 4. »	1	
» 7. »	1	
» 36. »	1	
» 46. »	1	
	7	Fälle

Durchschnitt 13·5 Jahre.

Einfache Stenose mit Defect des ganzen vorderen Septums.

17 Jahre	1	
29 (?) »	1	
25 »	1	
	3	Fälle

Durchschnitt 23·7 Jahre.
Durchschnitt für die Stenose überhaupt 12·13 Jahre.

Völlige Atresie der Pulmonalarterie.

5 Tage	1	
13 »	1	
5 Monate	1	
8 »	1	
	4	Fälle

Durchschnitt 102 Tage.

Defect des Septum atriorum.

13—20 Jahre	5	
20—25 »	6	
25—40 »	5	
40—50 »	3	
	19	Fälle

Durchschnitt 27·1 Jahre.

Defect des hinteren Septum ventriculorum und des Septum atriorum.

Todtgeboren	1	
2 Tage	2	
»einige Tage«	2	
		5 Fälle

Stenose der Aorta.

5 Jahre	1	
8 »	1	
19 »	1	
		3 Fälle

Durchschnitt 10·3 Jahre.

Atresie der Aorta.

2 Tage	1	
4 »	1	
5 »	2	
9 »	1	
		5 Fälle

Durchschnitt 5 Tage.

Defect des ganzen vorderen Septums und Transposition von Aorta und Pulmonalis.

10 Wochen	1
4 Monate	1

Transposition der grossen Gefässe.

10 Wochen	1
2 Monate	1
5 »	1

Durchschnitt für die 5 Fälle mit Transposition: 2·3 Monate.

Aus dem früher Mitgetheilten ergibt sich folgende

Tabelle der Procent-Sterblichkeit für einzelne Lebensjahre bei Stenose und Atresie der Pulmonalis.

Autor	Zahl der Fälle	Es sind gestorben im 1. Jahre	bis zum 10. Jahre	bis zum 15. Jahre	bis zum 20. Jahre
Stölker (corrigirt)	97	—	61·9	75·26	83·5
C. Paul	33	15·15	48·48	—	72·77
Moussous (s. S. 84)	101 (alle Stenosen zusammen)	9·90	—	—	—
	91 (Stenosen mit Defectus septi ventr.)	7·69	56·0	71·4	81·3

Autor	Zahl der Fälle	Es sind gestorben im 1. Jahre	bis zum 10. Jahre	bis zum 15. Jahre	bis zum 20. Jahre
Kussmaul-Rauchfuss	81 (Stenose)	17·3	64·3	—	87·7
	33 (Atresie)	63·6	84·8	—	93·3
Eigene Zusammenstellung neuerer Fälle:					
Stenose männlich . .	54	12·7	44·4	57·4	74·0
» weiblich . .	43	9·3	37·2	44·2	58·1
Atresie	32	71·9	90·6	97·0	97·0
Norm für Deutschland*) (männl. Geschlecht)		*25·27*	*37·91*	*39·11*	*41·71*

Bezüglich Angaben über Lebensdauer ist auch das spätere Capitel »Prognose« zu vergleichen.

Symptomatologie und Diagnose der Verengerung der Lungenarterienbahn.

Unter diesem allgemeinen Ausdruck versteht H. Meyer Lungenarterie sammt Conus dexter. Die Symptomatologie der Stenose der Arteria pulmonalis erscheint in gewissem Sinn am leichtesten zu erheben, da sie auch erworben vorkommt und so nur mit den bekannten Zeichen der übrigen Herzklappenfehler in Beziehung und Vergleich zu bringen wäre. Dies würde zutreffen, wenn die Charakteristik der allerdings selteneren erworbenen Stenose ohne Weiteres auf die eigentlich angeborene und auf Entwicklungsfehler beruhende Stenose zu übertragen wäre. Jedenfalls ist dies nur in beschränktem Masse erlaubt. Es erscheint am Platz, hier, bei dem weitaus häufigsten der angeborenen Herzfehler, einige allgemeine Sätze in Erinnerung zu bringen, die Kussmaul (l. c. S. 144) vor Jahren aufgestellt hat und die sich zunächst mehr auf die Fälle mit geschlossenem Septum ventriculorum beziehen, welche die Frage, ob Missbildung oder erworbene Endocarditis vorliegt, nicht immer leicht entscheiden lassen. Dass Missbildung und Endocarditis schon während des fötalen Lebens, aber auch noch später, sich combiniren, letztere an die erstere sich anschliessen und sie compliciren kann, sei ausdrücklich hervorgehoben.

Kussmaul schliesst mit um so grösserer Wahrscheinlichkeit auf den »fötalen Ursprung« einer Stenose oder Atresie der Lungenarterienbahn:

1. »Je näher der Termin des Ablebens der Geburt liegt.«

*) Statistisches Jahrbuch für das Deutsche Reich. 1891, 12. Jahrg., S. 10 und 11.

2. Je frühzeitiger die Cyanose und andere Erscheinungen eines Herzfehlers, zumal sogenannte physikalische Symptome der Stenosis arteriae pulmonalis nach der Geburt constatirt werden konnten.

3. Wenn Foramen ovale und Ductus arteriosus Botalli beide zugleich offen bleiben, oder doch der letztere.

4. Je grösser bei allein offen gebliebenem Foramen ovale die Oeffnung des Septum atriorum und je mehr sie durch Defect der Fleischmassen selbst bedingt ist.

5. Wenn die Klappen der Lungenarterie eine evident congenitale Anomalie der Bildung zeigen.

6. »Wenn der Lungenarterienstamm verengt und seine Wände zu dünn sind«; wobei anzufügen ist, dass bei congenitalen Fehlern die Arterie auch hinter der Stenose verengt, bei erworbenen häufig erweitert getroffen wird (Cn. Paul, Krannhals).

7. »Wenn der rechte Ventrikel verkleinert oder gar verkümmert erscheint.«

Es mögen hier einige klinisch bemerkenswerthe Zeichen angeschlossen sein, die Hochsinger (l. c. S. 145) für angeborene Herzfehler überhaupt (bei kleinen Kindern) verwerthet:

8. Laute, rauhe und musikalische Herzgeräusche bei normaler oder nur unwesentlich vergrösserter Dämpfungsfigur, und andererseits

9. Herzgeräusche mit grossen Herzdämpfungen und schwachem Spitzenstoss.

Der erworbenen Stenose gegenüber ist die angeborene insoferne anders zu beurtheilen, als sie doch meist mit andern Bildungsfehlern und Anomalien vergesellschaftet ist, und wenn auch für die Mehrzahl der Fälle die bequeme Peacock'sche Erfahrung (siehe S. 77) ausreichen mag, dass nämlich von den Individuen mit angeborenem Herzfehler, welche das zwölfte Lebensjahr überschritten haben, wohl mehr als vier Fünftel mit Stenose oder Atresie der Arteria pulmonalis behaftet seien, so erwächst doch, namentlich für ganz junge Individuen, unter Umständen die Frage nach einer genaueren, schon aus Gründen der Prognose wichtigen Feststellung der Diagnose.

Unter die classischen Zeichen der angeborenen Stenose der Pulmonalis gehört vor allem die Cyanose, welche in der Mehrzahl der (complicirteren) Fälle vorhanden ist. Ihre Begleit- und Folgeerscheinungen sind oben (S. 23 ff.) geschildert.

Nicht immer tritt sie gleich mit der Geburt und auf das Herzleiden unmittelbar hinweisend hervor. Stölker (L. c. S. 109) fand bei 53 (nicht 57) Fällen von Pulmonalstenose mit entsprechender Angabe ihren Eintritt verzeichnet:.

32mal gleich nach der Geburt;
9 » vom 14. Tage bis Ende des sechsten Monates;
3 » im ersten Jahre;
1 » » zweiten Jahre;
3 » » fünften Jahre;
1 » » 25. Jahre;
4 » blieb sie ganz aus.

Uebrigens ist in den 112 (nicht 116) Fällen Stölker's die Cyanose bei Ausscheidung der doppelt gerechneten (siehe darüber $_0$Kussmaul, l. c. S. 155 und $_0$Assmus, l. c. S. 244—246) blos 48mal erwähnt, 3mal fehlte sie, also 43%. In ungefähr gleicher Häufigkeit, 45·5%, fand sie $_0$Sansom (l. c. pag. 255); von 11 Fällen angeborener Stenose complicirter Art waren fünf deutlich cyanotisch, die übrigen mehr oder weniger anämisch. Bury's mit 22 Jahren verstorbene Kranke (Stenose mit offenem Foramen, aber geschlossenem Septum ventriculorum) wurde erst im 18.—19. Jahre cyanotisch, Joung's 32jähriger Mann, dessen Herzfehler schon im zweiten Lebensjahre constatirt war, erst gegen Ende des Lebens. Auch einige früher (S. 32) gemachte Angaben sind zu vergleichen.

Gewiss geht $_0$Solmon zu weit, wenn er gegenüber der angeborenen Pulmonalstenose bei der erworbenen die Cyanose fehlen lässt. Seltener dürfte sie immerhin sein. Aber stets wird man berücksichtigen müssen, dass der Mangel einer früh auftretenden Cyanose einen congenitalen Herzfehler keineswegs ausschliesst. Fälle von angeborener Missbildung aller Art, besonders auch Defecte der Septa ohne Cyanose sind nachgerade in ziemlicher Zahl beobachtet (siehe S. 24. 52, 63).

$_0$Hochsinger (l. c. S. 134) führt allein sieben Fälle aus der Literatur an. Der von ihm citirte letzte Fall von $_0$Szegö betrifft übrigens ein 22 Monate (nicht Jahre) altes Mädchen.

Der Satz, dass »die Pulmonalstenose (als solche!) die Cyanose nicht bedinge« — Cn. Paul betont ihn — hat mit den aus dem Früheren sich ergebenden Einschränkungen seine Richtigkeit, womit auch die Ansicht Stillé's (siehe S. 25) zu vergleichen ist. Häufig ist eine Hypertrophie des Herzens nachweisbar, zumal am rechten Ventrikel, die sich auch percussorisch in entsprechender Verbreiterung der Herzdämpfung kundgibt. Diese Hypertrophie des rechten Herzens, überzeugend nachgewiesen, ist eine mächtige Unterstützung der Diagnose und sie ist auch zu erwarten, wenn in analoger Weise, wie sonst bei Herzfehlern, das durch die Stenose gesetzte Stromhinderniss durch vermehrte Arbeit des vorgelagerten Ventrikels überwunden werden soll. Im Uebrigen aber muss wohl berücksichtigt werden, dass diese Hypertrophie fehlt oder selbst in das Gegentheil, eine auffallende, schon aus dem intrauterinen Leben sich herleitende Verkümmerung oder wenigstens eine sogenannte concentrische, mit Verkleinerung bis Obliteration der

Höhlung verbundene Hypertrophie umschlägt, wenn der rechte Ventrikel, man kann sagen durch Inactivität, mehr oder weniger aus dem Kreislauf ausgeschaltet und nur mit verminderten Blutmengen gefüllt wird. Besonders trifft dies zu, freilich nicht ohne vereinzelte Ausnahmen — Rokitansky's Fall 18 (»Defecte«, S. 51) zeigt »monströse« Dilatation — bei den allerdings nicht gerade häufigen Fällen von vollständiger Atresie der Pulmonalis bei geschlossenem Septum ventriculorum, wie sie in der früheren Statistik (siehe S. 80) erwähnt sind, mit oder ohne gleichzeitige Tricuspidalstenose. Ein derartiges Herz arbeitet de facto mit nur einem (activen) linken, deshalb auch zumeist dilatirten Ventrikel, wodurch das Offenbleiben wenigstens anderer Communicationswege, vor allem Foramen ovale und Ductus arteriosus, geboten ist.

Nur wenig anders liegen die Verhältnisse, wenn statt der Atresie Stenose vorliegt bei geschlossenem Septum. Bei den mit Tricuspidalstenose complicirten Fällen ist auch das Foramen ovale und meist noch der Ductus arteriosus offen.

Aber auch dann, wenn das Septum ventriculorum Defecte zeigt, was in circa drei Vierteln der Fälle anzunehmen ist (siehe S. 77, 78, 81), bei Atresie etwas häufiger als bei Stenose, ist der Ventrikel nicht immer hypertrophisch. Wenigstens findet $_0$Costa-Alvarenga (l. c. pag. 38 und 43) in Fällen von Communication beider Ventrikel — 53 von $_0$Gintrac, 81 von $_0$Deguise — in Procenten:

	Rechter Vorhof		Rechter Ventrikel		Linker Vorhof		Linker Ventrikel	
	G.	D.	G.	D.	G.	D.	G.	D.
Einfache Dilatation	30·18	27·17	11·32	12·34	7·53	7·40	11·32	6·17
Dilatation mit Hypertrophie .	7·53	12·34	32·07	24·68	1·88	—	—	1·23
Concentrische Hypertrophie .	—	1·23	7·53	7·40	—	—	3·77	2·46
Verengerung	—	1·23	1·88	—	18·86	1·23	13·21	3·70

In dieser Tabelle, welche wesentlich auch Fälle von Stenose und Atresie der Pulmonalis in sich begreifen dürfte (siehe S. 77 und 82), ist die Dilatation des rechten Vorhofes und die Hypertrophie mit Dilatation des rechten Ventrikels zwar weitaus am stärksten vertreten, viel weniger die concentrische Hypertrophie oder gar die Verengerung des rechten Ventrikels. Immerhin zeigt die Tabelle, dass der rechte Ventrikel oft genug keine bemerkbaren Veränderungen aufweist, woraus die Regel sich ableiten würde, dass zur Annahme einer Stenose (oder Atresie) der Pulmonalarterie der Nachweis einer Vergrösserung des rechten Herzens zwar erwünscht, aber durchaus nicht unumgänglich nothwendig erscheint. Er wird im Allgemeinen um so eher fehlen, je jünger das Individuum, je kürzer bestehend also der congenitale Herzfehler ist, ganz abgesehen von der Schwierigkeit, bei kleinen Kindern deutliche Percussionsresultate zu erhalten.

Von Fällen, in welchen bei mehr oder minder complicirter Stenose die Hypertrophie fehlte, nenne ich J. Johnston (British medical Journal. Vol. II for 1872, S. 351) und Ackermann-Steudener (L. c.), beide mit Kammerscheidewanddefect und offenem Ductus arteriosus, sowie mit reinen Tönen. Auch in Krehl's Fall war die Hypertrophie nur gering, obwohl sie einen 23jährigen Mann betraf.

In einzelnen Fällen, wie in dem Mannkopf's, wo bei einem 20jährigen Mann sehr bedeutende Hypertrophie des rechten Herzens sich vorfand, wird Hervorwölbung der Herzgegend (voussure) angegeben. Demgemäss ist auch der Herzspitzenstoss verlagert, was freilich nicht häufig verzeichnet steht.

Die auscultatorischen Erscheinungen am Herzen bei Stenose und Atresie der Pulmonalis sind ziemlich wechselnde, jedenfalls durchaus keine typischen in dem Sinn, dass sie bei vorhandener Stenose bei allen Fällen in ungefähr gleicher Weise erwartet werden dürfen. Gewisse Unterschiede werden schon dadurch herbeigeführt, dass die (Geräusche verursachende) Stenose an verschiedenen Stellen der Lungenarterienbahn sitzen kann, am Conus (präarteriell nach französischer Bezeichnung), an dem Klappenostium selbst und noch jenseits desselben: sie alle klinisch zu trennen, wird nur in den seltensten Fällen möglich sein, auch kommen mehrfache Stenosen vor, am Conus und wieder an den Klappen selbst. Zu erwarten und in der That häufig auch vorhanden ist ein lautes systolisches Geräusch, am intensivsten im zweiten und dritten linken*) Intercostalraum nahe dem Sternum, wie z. B. Kisel bei einem 12jährigen Kinde mit Stenose und offenem Foramen ovale zwar über dem ganzen Herzen ein systolisches Geräusch, die grösste Intensität desselben aber gerade über dem Ostium beobachtete. Zwischen Conus und Klappenostium wird man bei den kleinen Dimensionen eines kindlichen Herzens kaum unterscheiden können; beim Erwachsenen sind die Klappen, die übrigens nicht so ganz constant in ihrem Sitz und bei Pulmonalstenose oft genug verbildet, verkümmert, in der Zahl reducirt sind, unter normalen Verhältnissen hinter dem dritten linken Sternocostalgelenk zu suchen.

In Passow's Fall von Conusstenose mit »drei Ventrikeln« und normalen Pulmonalklappen bei einer 25jährigen Näherin war das scharfe systolische Geräusch am lautesten auf dem Sternum am dritten Rippenknorpel.

In vereinzelten Fällen, z. B. dem ersten Solmon's, der allerdings eine erworbene Stenose betrifft, war das Geräusch auf einige Entfernung hörbar und Bozanis fand bei einer 37jährigen Frau, die zugleich ein linksseitiges

*) Wenn gleichzeitiger Situs inversus besteht, wie bei Stefanini's 19jährigem an Pneumonie gestorbenem Mann, so ist das Geräusch im zweiten rechten Intercostalraum.

pleuritisches Exsudat hatte, das Pulmonalgeräusch während der Inspiration stärker, als während der Exspiration.

Der erste Ton über der Pulmonalis mag unter günstigen Verhältnissen im Beginn der Systole noch hörbar sein, jedenfalls aber ist der zweite Pulmonalton an sich, wenn nicht eine Complication mit Insufficienz der Pulmonalklappen vorliegt, nicht von Geräusch begleitet. Das Verhalten des zweiten Pulmonaltones wird für wichtig erachtet. Bei einfacher typischer Stenose ist er schwach oder fehlend (wegen geringen Druckes im Gefäss) und andererseits soll diese sicher auszuschliessen sein, wenn er stark und deutlich accentuirt ist, in welchem Falle eher ein Septumdefect in Frage kommt (siehe S. 63). Doch ist hiebei zu bemerken, dass Fälle von Conusstenose und wieder von Verengerung jenseits der Klappen vorkommen, in welchen der Klappentheil der Pulmonalis leicht erweitert ist, also eher zu verstärkten Tönen Veranlassung gibt, dies um so mehr, wenn das Gefäss von einem offenen Ductus arteriosus gespeist werden kann. (Vergl. darüber den Abschnitt: »Offenbleiben des Ductus arteriosus«.)

In Fällen, in welchen von dem Geräusch über der Pulmonalis ein andersartiges systolisches deutlich abzugrenzen ist, kann auch an die Diagnose complicirender Missbildung gedacht werden, vor Allem an den häufig vorhandenen Defect im Septum ventriculorum, der z. B. in Rickards' Fall, bei 21jährigem cyanotischen Mann, ein zweites, andersartiges Geräusch über der Basis des Herzens geliefert hatte. Ja, es ist vorgekommen (Crocker, L. c.), dass bei einem sechsjährigen cyanotischen Mädchen mit bedeutender Stenose, aber fehlender Herzvergrösserung, lediglich ein schwaches systolisches Geräusch über der Basis hörbar war, herrührend wohl vom Defect, während die durch einen offenen Ductus entlastete Pulmonalis bei mangelnder Herzvergrösserung kein Eigengeräusch verursacht hatte.

Ueber Aortentöne ist nicht viel zu sagen; Passow registrirt bei erweiterter Aorta in seinem (schon erwähnten) Fall von Conusstenose sehr starken zweiten Ton. Dagegen werden bei complicirten Fällen Geräusche über der Aorta erwähnt, so von Sansom (l. c. pag. 256 und British med. Journal. Vol. I for 1873, pag. 611) ein lautes systolisches: entzündliche Pulmonalstenose und Ventrikeldefect bei einem $8^1/_2$jährigen anämischen und tuberculösen Mädchen. In einem merkwürdigen Fall Bury's bei einem 10jährigen cyanotischen Knaben war die Pulmonalis lediglich durch zwei enge in der Wand des rechten Ventrikels verlaufende, an der Spitze mündende Canäle mit dem Ventrikel verbunden. Ductus arteriosus und Foramen ovale waren geschlossen, das Kammerseptum defect. Da auch die Aorta mit normaler Mündung aus dem rechten Ventrikel entsprang, so konnte sie das in den engen Canälen entstehende Geräusch leicht aufnehmen und weiter leiten.

Bei einer Frau, die 33jährig an Phthise starb, war 13 Jahre vor dem Tod wegen Pulsation im zweiten Intercostalraum, lautem Geräusch unter linker Clavicula, kaum fühlbarem linken Radialpuls ein Aneurysma arcus aortae angenommen und 13 Jahre vor dem Tod die linke Carotis communis mit befriedigendem Erfolg unterbunden worden. Es ergab sich stenosirte mit nur zwei Klappen versehene Pulmonalis, welche, am Ursprung erweitert, wahrscheinlich die Pulsation der Aorta mitgetheilt erhalten hatte (Collier).

Dafür aber, dass selbst bei bedeutenderen Stenosen Geräusche gänzlich fehlen können, gibt es Beispiele genug. Ausser den schon (S. 91) genannten Johnston und Ackermann nenne ich beispielsweise eine Beobachtung von ₀Wichmann und die schon mehrfach angeführte Sänger's, wo trotz totalen Septumdefectes und unvollständig durch einige »Sehnenfäden« getrennten Vorhofes (also Cor biloculare!) kein Geräusch vorhanden war. Auch das von ₀Kussmaul (l. c. S. 101) beschriebene, von Wintrich beobachtete $3^1/_4$jährige Mädchen (Stenose, grosser Septumdefect mit Verschmelzung beider Zipfelklappen, offenes Foramen ovale) hatte reine Töne, nur mit fötalem gleichmässigem Rhythmus. In Wallach's Fall bestand gespaltener erster Ton, kein Geräusch. Auch bei Atresie, die ja schon um der Complicationen willen Geräusche erwarten lässt, fehlen sie gelegentlich; Ashby's (L. c.) stark cyanotisches, $2^1/_2$ Wochen altes Mädchen mit Tricuspidalstenose, offenem Ductus und Foramen, aber geschlossenem Septum ventriculorum, auch der ähnliche Fall Leo's (L. c., Virchow's Archiv) hatte keine Geräusche. In Schrötter-Chiari's (L. c.) Fall waren ebenfalls die Töne rein, bei übrigens defectem Septum ventriculorum.

Schliesslich ist noch Toupet's Fall zu erwähnen, siebenjähriges Mädchen mit Stenose und offenem Ductus und Foramen, wo im letzten Jahre vor dem Tod das von leichtem Frémissement begleitete Geräusch klappenden Tönen Platz machte. Auch Carpenter (l. S. 22 c.) konnte bei einem $5^1/_2$jährigen Knaben wegen eingetretener Herzschwäche ein Geräusch nicht mehr constatiren, das er zwei Wochen vorher deutlich gehört hatte, desgleichen fehlte bei einem in den fünf letzten Lebenstagen beobachteten Mädchen jegliches Geräusch, was die Untersucher (Variot und Gampert) aus der Grösse des Defectes im Septum und der gleichen Dicke beider Ventrikel erklären.

Die Bedeutung des Frémissement ist eine wechselnde; es kann vorhanden sein und fehlen. Gerade auf letzteres Moment legt Hochsinger (siehe oben S. 63) Werth, wenn sonst die Geräusche laut sind und lässt es für congenitalen Ursprung des Herzfehlers sprechen. Andererseits beobachtete B. Frenkel (L. c) localisirtes »frémissement cataire« im zweiten linken Intercostalraum am Brustbeinrand bei reinen Herztönen.

Der Puls ist meist klein; Bradycardie bis herab zu 44 Schlägen berichtet v. Rad. Die von einzelnen Beobachtern, Stölker (Biermer,

L. c. S. 48), ₀Lebert, ₀Rauchfuss gemeldete Verschwächung und Verspätung des Pulses in der linken Carotis entzieht sich der Erklärung. Achilles erwähnt für seinen Fall, der mit Insufficienz der Klappen einherging, stärkeren (Radial-)Puls rechts. Ueber zwei deutliche Töne in der Carotis berichtet Bozanis. Auch Passow fand das systolische Geräusch bei Conusstenose nicht in die Halsgefässe sich fortpflanzend. Dagegen geben einzelne deutliche Fortleitung gegen die Clavicula an, gegen die linke (Charon), gegen die rechte und die Axilla (Carpenter). — Vergl. Abbildung bei ₀Sansom (l. c. pag. 56).

Erscheinungen an den Venen sind, soweit sie nicht von den eine Cyanose bedingenden Umständen abhängig erscheinen, zuweilen angemerkt, z. B. Venenundulation am Hals. — Irgend welche charakteristischen Zeichen werden sich kaum ergeben, wenn auch zuweilen bei complicirteren angeborenen Herzfehlern Anomalien in der Anordnung der grossen Venen vorkommen (siehe oben S. 76 und das Capitel Transposition).

Die von der Cyanose als solcher unmittelbar oder mittelbar abhängigen Erscheinungen von Seiten der Lunge, z. B. Bronchialkatarrhe, Lungenblutungen, der Nieren (Albuminurie, Nephritis), der mangelhaften Wärmebildung sind schon früher besprochen, sie sind, ohne etwas Charakteristisches zu haben, aus den eigenartigen Circulationsverhältnissen, wie sie der einzelne Fall bedingt, zu erklären. Dem Zusammenvorkommen von Pulmonalstenose und Tuberculose ist ein besonders Capitel (siehe S. 96) gewidmet, desgleichen sind verschiedene die Pulmonalstenose complicirende (terminale) Krankheiten im Capitel »Prognose« besprochen. Doch sei auf die relative Häufigkeit der Hirnaffectionen, die z. B. auch in epileptischen Anfällen (Bohn, Crocker, Kaulich, Pacanowski, L. L. c. c.) zum Ausdruck kommt, hier schon hingewiesen.

In diagnostischer Beziehung sei zusammenfassend bemerkt, dass eine (congenitale) Pulmonalstenose mit Wahrscheinlichkeit anzunehmen ist (auch unter Berücksichtigung der S. 88 genannten Punkte 1, 2, 8, 9), wenn vorhanden ist:

Lautes, systolisches Geräusch links vom Sternum im zweiten bis dritten Intercostalraum, das sich nicht in die Halsgefässe fortpflanzt.

Schwacher bis fehlender zweiter Pulmonalton.

Angeborene oder frühzeitig auftretende Cyanose mit ihren Begleit- und Folgeerscheinungen.

Verdacht oder Nachweis der Tuberculose.

Vorhandensein irgend welcher anderer, angeborener Missbildungen.

Gerade der letztere Punkt dürfte nicht ganz ohne Bedeutung sein, wenn ich auch zugeben muss, dass bei den einfacheren Pulmonalstenosen andere Missbildungen nicht so häufig sind, wie bei den schwer complicirten angeborenen Herzfehlern, vor Allem den Transpositionen.

Einzelne nehmen eine Localisation der Geräusche im (erweiterten) Conus der Pulmonalarterie bei Chlorose an, wenn die Lunge retrahirt ist und im dritten oder zweiten linken Intercostalraum eine Dämpfung und über ihr am lautesten ein Geräusch zu beobachten ist (Talma, L. c.).

Ob in einzelnen Fällen speciell eine Atresie statt der Stenose vorausgesetzt werden kann, wird recht schwierig zu entscheiden sein, da die Pulmonalis auch vom Ductus arteriosus her, der ja meist offen ist, gefüllt und in der sich verengenden Röhre ein Geräusch (rückläufig!) erzeugt werden kann. Ohnedies wird man Atresie nur bei besonderer Schwere der Symptome, ausgesprochener Cyanose und ganz jugendlichem Alter, nicht wohl über ein Jahr, annehmen, da (siehe S. 83) über die Hälfte im ersten Vierteljahr, vier Fünftel innerhalb des ersten Lebensjahres sterben und nur Vereinzelte das zwölfte Jahr überleben, in welcher Altersstufe ohnedies in erster Linie an Stenose zu denken ist (Peacock). Im Uebrigen finde ich kein die Atresie als solche auszeichnendes Symptom, da sogar die Cyanose bei ausgesprochener Atresie fehlen kann (Fall Turner). Das Mädchen in Raab's Fall, das 29 Tage alt wurde, bekam erst etwa mit dem elften Tag deutliche Cyanose. Jedenfalls ist Peacock's bestechende Behauptung, dass bei Atresie eine Verkümmerung, bei Stenose eine Erweiterung des rechten Ventrikels stattfinde, einseitig übertrieben, da z. B. Rokitansky (siehe S. 90) bei einem nur fünf Tage alten Mädchen »monströse Erweiterung des rechten Herzens« bei Atresie mit geschlossenem Septum ventriculorum, aber offenem Foramen ovale und Ductus arteriosus beschreibt.

Tacconi's Fall (De morbo qui lapsum ab excelso loco et inde ortum terrorem consecutus est. De Bonon. Scient. Inst. Comment. Tom. 1783, VI, pag. 64, vergl. $_0$Taruffi, l. c. pag. 136) will ich nicht beiziehen, da er ursprünglich wohl Stenose war, die durch Trauma zur Atresie wurde. In einem Falle von $_0$Rauchfuss (l. c. S. 89) wurde eine jedenfalls vorhandene Stenose durch ganz ähnliches Trauma »endo-myocarditisch« gesteigert; die ursprüngliche Missbildung bewies das offene Ventrikelseptum und das Vorhandensein von nur zwei Semilunarklappen.

Eines, das für die Atresie bemerkt werden könnte, ist ein relativ häufigeres Vorkommen von Blutungen: aus Nase und Mund (Ashby), Darm (Sewastianoff); Hämoptoe (Grunmach). Doch kommt ja gerade diese letztere bei der mit Tuberculose der Lunge complicirten Stenose nicht allzu selten vor.

Die Möglichkeit neben der Stenose noch das Offensein anderer fötaler Wege zu diagnosticiren (nicht blos nach allgemeinen statistischen Erfahrungen zu vermuthen!) hängt von besonderen günstigen Umständen ab, die eine auscultatorische Differenzirung erlauben. Es ist in dieser Hinsicht vor Allem das bei den Defecten der Kammerscheidewand (siehe S. 61)

und Einiges von dem im vorliegenden Abschnitt (S. 92), sodann noch das beim »Offenbleiben des Ductus arteriosus« zu Besprechende zu vergleichen.

Erwähnen will ich, obwohl ich den Schluss für zu weit gehend halte, dass Mann (L. c.) bei sicher bestehender Pulmonalstenose einen Defect des Septums der Vorhöfe oder Kammern annehmen möchte, wenn sich klinisch Dilatation und Hypertrophie des rechten Ventrikels nicht nachweisen lasse.

An eine specielle Diagnose des offenen Foramen ovale wird um so weniger zu denken sein, als es meistens keine prägnanten Symptome macht (siehe übrigens S. 53) und bei der Mehrzahl der Fälle von Pulmonalstenose, circa drei Viertel (siehe S. 51 und 79), als offen stehend zu erwarten ist.

Pulmonalstenose und Tuberculose.

Literatur.

Die ältere Literatur bei Lebert (siehe unten) und bei Rauchfuss (l. c. S. 93). — Louis, l. S. 13 c., p. 313. — Niemeyer P., Zur Casuistik des Aneurysma der inneren Arterien. [Referat.] Schmidt's Jahrbücher. 1861, Bd. CX, S. 237. — Traube L., Eine Bemerkung über das Verhältniss der tuberculösen (käsigen) Pneumonien zu den organischen Herzkrankheiten. Allg. med. Central-Zeitung. 1864, Nr. 100. [Wieder abgedruckt in: Gesammelte Beiträge zur Pathologie und Physiologie. Berlin 1871, Bd. II, 2. Abth., S. 748]. — *Lebert, Ueber den Einfluss der Stenose des Conus arteriosus, des Ostium pulmonale und der Pulmonararterie auf Entstehung von Tuberculose. Berliner klinische Wochenschrift. 1867, IV, S. 233, 253. [Der ganze Aufsatz fast wörtlich bis auf die Analyse der sechs Fälle wiedergegeben in Ziemssen's Handbuch. 2. Aufl. Bd. VI, S. 758—763]. — Pappenheim E., Ueber den Einfluss der Herzkrankheiten auf die Entstehung der Tuberculose. Breslauer Dissertation. 1869. — *Paul Constantin, Du rétrécissement de l'artère pulmonaire contracté après la naissance, de ses symptômes, ses complications et particulièrement de la phthisie pulmonaire consécutive. Union médicale. 1871, 3. sér., XII, pag. 716, 757, 784, 817, 841, 864, 888, 909 (Nr. 97—117); [Gazette des hôpitaux. 1871, pag. 202]. — Solmon R. Du rétrécissement des orifices de l'artère pulmonaire contracté après la naissance et de la phthisie pulmonaire consécutive. Thèse de Paris. 1872. — Frommolt E., Ueber das gleichzeitige Vorkommen von Herzklappenfehlern und Lungenschwindsucht. Archiv der Heilkunde. 1875,16. Jahrg., S. 238. — Potain et Rendu, »Coeur« in Dict. encyclopéd. (1878), pag. 623. — Kommerell E., Ueber Phthisis und Tuberculosis. Deutsches Archiv für klinische Medicin. 1878, XXII, S. 418. Auch Tübinger Dissertation (Leipzig) 1878. — v. Schrötter, Drei Fälle von Tuberculose der Lungen mit gleichzeitigem organischen Herzfehler. Med.-chirurg. Centralblatt. 1879, XIV, S. 617. — Schrötter L. v., Fälle von Vitium cordis mit Tuberculose. Med.-chirurg. Centralblatt. 1880, XV, S. 618. — Eskridge J. T., Congenital malformation of the heart without cyanosis, death at the age of 29 years from pulmonary tuberculosis. Boston medical and surg. Journal. 1883, pag. 541. Med. News Philadelphia. XLIII, pag. 79. — Kidd Percy, The association of pulmonary tuberculosis with disease of the heart. St. Bartholomew's Hosp. Rep. 1887, XXXIII, pag. 239. — Kryger M. v., Ueber das gleichzeitige Vorkommen von Lungentuberculose und Klappenfehler des linken Herzens. Münchener Dissertation. 1889. — Lannois, Coexistence des lésions cardiaques anciennes et de tuberculose pulmonaire aiguë. Revue de médecine. 1892, Nr. 10. —

*Kortz H., Des maladies de l'aorte et du système artériel dans leurs rapports avec la tuberculose pulmonaire. Thèse de Paris. 1892. — Wolff Fel., Ueber das Verhältniss der Infectionsgefahr zum wirklichen Erkranken bei Tuberculose. Verhandlungen des Congresses für innere Medicin. XI. Congress. 1892, S. 410. — Schlenker E., Beiträge zur Lehre von der menschlichen Tuberculose. Virchow's Archiv. 1893, Bd. CXXXIV, S. 145, 247; auch Züricher Dissertation. Berlin 1893. — Teissier P. J., Rapports du rétrécissement mitral pur avec la tuberculose. In: »Clinique médicale de la Charité« par Potain et ses collaborateurs. Paris 1894. — Potain, Rétrécissement tricuspide d'origine tuberculeuse. Médecine moderne. 1895, Nr. 10. — v. Leyden E., Ueber die Affectionen des Herzens mit Tuberculose. Deutsche medicinische Wochenschrift. 1896, Nr. 1 und 2. — *v. Weismayr Al., Tuberculose bei Herzfehlern. Wiener klinische Wochenschrift. 1896, 150. — Hanot V., Sur le rétrécissement de l'artère pulmonaire considéré comme manifestation d'hérédité tuberculeuse. Gazette hebd. de méd. et de chir. 1896, Nr. 23, pag. 265. — Otto Johanne, Das Ausschliessungsverhältniss zwischen Herzklappenfehlern und Lungenschwindsucht. Virchow's Archiv. 1896, Bd. CXLIV, S. 159; auch Züricher Dissertation. 1896.

Vor mehr als 50 Jahren hat Rokitansky den Satz ausgesprochen, und auch späterhin noch vertreten: »Sämmtliche Cyanosen oder vielmehr jede zur Herstellung von Cyanose ihrer Art und ihrem Grade nach geeignete Herz-, Gefäss- und Lungenkrankheit verträgt sich nicht mit Tuberculose, die Cyanose leistet eine ganz exquisite Immunität dagegen.« (Handbuch der pathologischen Anatomie. 1844, II. Bd., S. 520). Im I. Band (1846, S. 427) wird von »eminenter Immunität« gesprochen, welche die »Venosität« gegen Tuberculose leiste.

In dieser principiellen und präcisen Fassung dürfte der Satz kaum mehr als zutreffend anerkannt werden, und wenn man auch für die Mehrzahl der Herzklappenfehler seine Richtigkeit zuzulassen geneigt war, mit der Pulmonalstenose, welche angeblich eine ausgesprochene Disposition zur Lungentuberculose mit sich bringen sollte, hatte man sich schon länger gewöhnt, eine Ausnahme zu machen. Zunächst ist es ausser Zweifel, dass die verschiedensten Herzkrankheiten (auch des linken Herzens) sich mit echter Tuberculose combiniren können. Eine ältere Statistik Frommolt's (L. c.) beweist dies zur Genüge. Er fand bei 7870 Sectionen des Dresdener Stadtkrankenhauses in 277 Fällen = 3·5% ausgesprochene Klappenfehler. Von diesen waren 22, die im Auszug mitgetheilt werden, je 11 Männer und Weiber (falls Nr. 11 zu den ersteren gehört), mit Lungenschwindsucht behaftet, oder rund 8%. Acute Miliartuberculose war nicht berücksichtigt worden. Von 152 Bicuspidalfehlern, darunter 76mal Insufficienz, waren 12 = fast genau 8% und von 85 Aortenostienfehlern, worunter 52mal Insufficienz, 9 = 10·6% mit Schwindsucht vergesellschaftet. Nur ein Fall von Pulmonalstenose (mit Insufficienz und wohl auch Stenose der Tricuspidalis) war vertreten. Unter den 277 Fällen war das linke Herz allein 269mal, das rechte 2mal, das rechte und linke 6mal betroffen. Die Insufficienz der Aorten-

klappen war in 13·4%, die Stenose der Aorta in 12·5%, die Stenose des linken venösen Ostiums in 10·8% und die Insufficienz der Bicuspidalis in 10·5% mit Lungenschwindsucht verbunden.

Kidd (L. c.) fand in 27 Fällen Phthise und Vitium cordis neben einander; wahrscheinlich aber war nur in 11 Fällen die Herzaffection älter als die Tuberculose.

v. Kryger (L. c.) ermittelte unter 1100 Sectionen (in München) gleichzeitig Klappenfehler und Tuberculose in 10 Fällen (4mal Insufficienz der Aortenklappen, 3mal Insufficienz der Bicuspidalis). Andererseits fand er bei 59 Klappenfehlern geheilte Tuberculosen, zumal der Spitze, und zwar 18 bei Insufficienz der Aortenklappen, 8 bei Insufficienz und Stenose derselben, je 6 bei Insufficienz oder Stenose der Bicuspidalis oder beiden zugleich, und ebenfalls 6 bei Stenose der Aorta. Leider ist nichts über die Betheiligung der beiden Geschlechter angegeben. Ein derartiger Fall von einer 74jährigen Magd wird genauer mitgetheilt. In einem Falle Ried's (l. S. 71 c.), 23jähriges, nicht cyanotisches Mädchen mit angeborener Pulmonalstenose bei durchwegs geschlossenen fötalen Wegen, war eine Ausheilung oder jedenfalls ein Stillstand einer alten käsigen Lungentuberculose zu bemerken, und ebenso war in der linken Lunge im Falle Laffitte's (siehe oben S. 69) ein verkreideter Tuberkel vorhanden, während die rechte frei war.

Neuerdings hat Johanne Otto (L. c.) eine Züricher Statistik veröffentlicht. Sie fand von 185, Männer betreffenden Fällen von Lungentuberculose und 48 Fällen von Herzfehlern (des linken Herzens) zehnmal abgeheilte oder abgekapselte Tuberculose, einmal trat zur Tuberculose ein Klappenfehler hinzu. Unter 133 Fällen von Lungentuberculose und 63 Herzfehlern bei Weibern trat zu vier Herzfehlern secundär Tuberculose hinzu; bei drei von diesen fehlte die compensatorische Hypertrophie des rechten Ventrikels, beim vierten war möglicherweise die Tuberculose das Primäre. Ausgeheilte Tuberculose schien bei den mit Herzfehlern behafteten Frauen selten zu sein (vergl. S. 100 die Angaben Scheele's).

Zu diesen Angaben von verheilter Tuberculose ist übrigens zu bemerken, dass sie, falls man nur der Sache Aufmerksamkeit schenkt, als ein geradezu häufiges Vorkommniss erscheint. Baumgarten rechnet für circa 25% aller Menschen, ohne die an Tuberculose direct Verstorbenen, latente oder abgeheilte tuberculöse Localprocesse, Bollinger 40—50%, Hanau 60%, F. Wolff für Erwachsene 30%, für Kinder 30—40% (vergl. diese und weitere Citate bei Schlenker und bei Wolff, L. L. c. c.).

A. v. Weismayr (L. c.) leitet aus seinen Wahrnehmungen eine Bestätigung der Rokitansky'schen Lehre ab. In vier von seinen Fällen (Klappenfehlern des linken Herzens) war die Tuberculose erst zu dem

schon entwickelten Herzfehler hinzugetreten. Besonders bei den combinirten Klappenfehlern trat eine Neigung zu langsamem Fortschreiten der Tuberculose hervor, ein Umstand, den schon Frommolt hervorgehoben hat, welcher (von der Pulmonalstenose abgesehen) bei Erkrankung mehrerer Herzostien »niemals oder doch nur äusserst selten« gleichzeitige Lungenschwindsucht zuliess (L. c. S. 250). Kortz berechnet (L. c. S. 15) für 25% der nach Rokitansky (l. S. 97 c., Bd. I. S. 428) ebenfalls Immunität bedingenden Aneurysmen des Aortenbogens das Vorkommen von Tuberculose, die er nicht etwa von Compression der Lunge oder Bronchien durch die aneurysmatische Geschwulst, sondern aus den veränderten Circulationsverhältnissen ableitet. Die Arteriosklerose wirkt in ähnlicher Weise. Früher schon hatte P. Niemeyer (L. c.) bei 31 Aneurysmen der Brustaorta fünfmal Tuberculose verzeichnet, worunter einmal die letztere verheilt und mit Krebs combinirt. Kaum unsere Billigung wird die von Th. King Chambers (Medical Times and Gazette. 1852, n. series, 5, Vol. V, pag. 457) vertretene Ansicht finden, wonach eher die Tuberculose den Herzfehler ausschliesse, als umgekehrt. Wir wissen jetzt, dass Phthisis und Endocarditis (verrucosa) nicht so selten zusammen vorkommen, wie schon vor Jahren F. Günsburg (»Zur Pathologie der Endocarditis« in seiner Zeitschrift für klinische Medicin, IV. Jahrg. 1853, S. 260) 88mal Tuberculose der verschiedensten Art bei 248 Fällen von »Epithelialhypertrophie« der Klappen fand. Die Veränderungen betrafen 198mal die Bicuspidalis, 30mal das linke arteriöse Ostium, 20mal Bicuspidalis und Tricuspidalis zugleich.

In jüngster Zeit hat H. Kerschensteiner (Münchener medicinische Wochenschrift. 1897, S. 859), was zum Vergleich angeführt sein mag, bei mehreren Fällen mit congenitalen Defecten eine Endocarditis pneumonica der Pulmonalarterienklappen beschrieben.

Nur unter Berücksichtigung des bisher Mitgetheilten kann die Frage nach dem engeren Zusammenhang zwischen Pulmonalstenose und Lungentuberculose eingehender erörtert werden. Zunächst dürfte es ausgemacht sein, dass Tuberculose bei den Stenosen der Pulmonalis — die Atresien mit ihrer kürzeren Lebensdauer kommen weniger in Betracht — nicht so selten angetroffen wird. Es ist dies eine Wahrnehmung, die sich unmittelbar aufdrängt. Schon älteren Autoren war dies aufgefallen, so Louis, Norman Chevers, aber erst Lebert (L. c.) hat die Frage wieder neu belebt.

Louis fand unter 7 Stenosen 3mal Tuberculose, H. Gintrac (l. S. 14 c.) unter 16 4mal; Stölker (l. c. S. 110) unter seinen 116 (eigentlich 114) Fällen 16 (nicht 15) Tuberculöse (mit Cyanose). Constantin Paul berichtet über 12 Fälle, darunter einen eigenen. Eine etwas grössere Statistik über 22 Fälle (13 männlich, 9 weiblich) findet sich bei Lebert;

in ( ) sind die Zahlen von $_0$Rauchfuss (l. c. S. 93), der 5 Fälle aus der Literatur und 2 eigene hinzufügte, beigesetzt. Es starben:

Zwischen 5—10 Jahren	3 (4)	21—25 Jahren	4 (6)
» 11—15 »	4 (8)	26—30 »	1
» 16—20 »	9 (8)	36—40 »	1

Ich füge aus der Literatur (siehe Verzeichniss S. 66) noch einige weitere Fälle von constatirter Lungentuberculose bei Pulmonalstenose (Conus und Ostium) an, wobei ich von Lebendbeobachtungen, bei denen Herz- und Lungenkrankheit zugleich diagnosticirt wurde — Dumontpallier, Féréol, Jourdin (l. S. 68 und 69 c.), $_0$Forlanini — absehe:

a) männlich: 2 J. (Cadet de Gassicourt), 7 J. ($_0$E. Bamberger), 9 J. (Peterson, Fall I), 12 J. (Kirsch), 15 J. (Grunmach, $_0$Maschka), 16 J. (Lépine), 18 J. (Cappi), 20 J. (Siredey, Nasarow), 21 J. (Rickards), 23 J. ($_0$Krehl), 25 J. (Litten, Deutsche med. Wochenschrift. 1887), 27 J. (Hun), 37 J. (Frommolt, L. c.), 39 J. (Pic).

b) Weiblich: 7 Monate (Sewastianoff), 1 J. 10 Monate (Schantz), 7 J. (Frenkel), $10^3/_4$ J. ($_0$Rauchfuss, l. c. S. 89), 14 J. (R. Schröter), 15 J. (Scheele), 16 J. (Schütz), 17 J. (Birch-Hirschfeld), 18 J. (Walsham), 20 J. (Achilles, Moutard-Martin), 21 J. (Niergarth), 26 J. (Murray-Montague, Fall 2), 29 J. (Murri), 33 J. (Collier).

In den Fällen Achilles, Birch-Hirschfeld, Lépine, Moutard-Martin, Murray-Montague, Pic, Siredey, wahrscheinlich auch Collier, also zusammen in 8 von 30 Fällen bestand keine Cyanose. In einem Falle von Cyanose bei einem 29jährigen Individuum (Eskridge, L. c.) konnte ich mir keinen Aufschluss über das Geschlecht und die Art der congenitalen mit Lungentuberculose vergesellschafteten Herzaffection verschaffen.

Terminale tuberculöse Meningitis berichten Variot und Gampert und R. Schröter bei cyanotischen Mädchen von 5, beziehungsweise 14 Jahren; die Lungen waren frei von Tuberculose im ersten Fall, während im Schröter'schen Cavernen in den Lungenspitzen sich vorfanden. In Pic's Fall war auch der Kehlkopf tuberculös.

Die erwähnten, zusammen 30 Fälle von Tuberculose (15 männlich, 15 weiblich), fast sämmtlich aus neuerer Zeit, entsprechen 83 Fällen von Stenose und 24 von Atresie, über die ich mir genauere Notizen, namentlich über den Sectionsbefund, gemacht habe. Dies würde 28·0% entsprechen, wobei zu bemerken ist, dass unter den genannten 30 Fällen nur 2 Atresien (Schantz, Sewastianoff) sich befinden.

$_0$Scheele hat unter 61 Fällen, die er durchgesehen hat, 15mal Tuberculose gefunden = 24·6%. Unter diesen 15 waren 13 weiblichen Geschlechts und 8 von diesen 17—39 Jahre alt.

Von Carrière's (l. S. 67 c.) Kranken, 8 an der Zahl, von 16—57 Jahren, waren 4 sicher tuberculös, 2 zeigten deutliche Symptome von Lungentuberculose.

Von Interesse sind die aus Rokitansky's Monographie über die Defecte sich ergebenden Resultate. Unter 24 Fällen von Defecten des Septum ventriculorum (siehe auch oben S. 61) mit 10 Fällen von Stenose oder Atresie der Pulmonalis, ist zweimal Tuberculose vermerkt, bei 21jährigem Mann und 11jährigem Mädchen (Fall 13 und 22); beide waren cyanotisch und mit Pulmonalstenose und Gefässtransposition behaftet. — In der Gruppe Defecte des Septum atriorum, 20 Fälle, ist dreimal (Fall 1, 11, 17) Tuberculose der Lungen (neben solcher der Wirbelsäule, des Dickdarms) gefunden. Es handelte sich um 55- und 34jährige Männer und um eine 23jährige Frau. In keinem dieser Fälle bestand Cyanose und alle hatten sehr weite Lungenarterien, der 34jährige Knecht auch eine weite Aorta. Anschliessend an diese Befunde sei bemerkt, dass Tuberculose auch noch bei anderen congenitalen Herzfehlern, als gerade bei Pulmonalstenose, beobachtet ist, so bei Stenose des Conus arteriosus sinister (siehe unten), Lindman's 19jähriger Patient und v. Etlinger's 8wöchentlicher Knabe, der ausserdem mit einer Gefässtransposition behaftet war. Bei ₀Birmingham's 21jährigem Mädchen spielte wohl die Transposition eine grössere Rolle als die Pulmonalstenose. In den Fällen von Bucquoi (l. S. 48 c.), Schiffers (l. S. 49 c., 57jähriger Schreiner), ₀Pott (l. c. S. 396; 20 und $^5/_4$ Jahre alte Mädchen), alle vier nicht cyanotisch, bestand blos offenes Foramen ovale ohne Pulmonalstenose, aber mit Tuberculose, in ₀Bard und Curtillet's Fall (l. c. pag. 998), 47jähriger Lastträger mit Insufficienz und Stenose der Bicuspidalis bei weit offenem Foramen, war allgemeine (chronische) Tuberculose, in Hillier's Fall (l. S. 58 c.), 14monatlicher Knabe mit geschlossenem Ductus arteriosus und fast geschlossenem Foramen ovale ohne Stenose, war tuberculöse Peritonitis und Ulceration des Darmes bei gesunden Lungen vorhanden; dabei lediglich ein stecknadelkopfgrosser Defect im Septum ventriculorum. L. Vanni (Il Raccoglitore med. 1887, 5. s., III, pag. 583) beschreibt den Fall einer 20jährigen tuberculösen Näherin mit einer angeborenen Communication zwischen beiden Ventrikeln (pars membranacea?) und A. Bonome (Il Morgagni. 1887, XXIX, pag. 594, mit Abbildung) zwei mit Lungentuberculose complicirte Fälle (Männer), bei denen nur eine congenitale Anomalie am Papillarmuskel der Bicuspidalis vorlag. Bei einem ein 3jähriges Mädchen betreffenden Fall von offenem Ductus arteriosus mit weiter Aorta und Arteria pulmonalis fand ₀Rauchfuss (l. c. S. 60, Anmerkung) käsige Katarrhalpneumonie und verkäste Bronchialdrüsen, und ₀Théremin (Fall 96) verkäste Glandula thyreoidea und einen tuberculösen Herd im rechten Unterlappen bei einem viermonatlichen cyanotischen Mädchen mit persistirendem Truncus arteriosus. Fälle von früh auftretender Lungentuberculose werden späterhin bei der angeborenen Atresie und Stenose des Ostium venosum dextrum zu erwähnen sein.

Aus dem Vorstehenden geht unzweifelhaft hervor, dass die Lungentuberculose bei den verschiedensten erworbenen und angeborenen Herzfehlern vorkommt, dass sie somit nicht als etwas die Pulmonalstenose Auszeichnendes angesehen werden kann. Immerhin aber bleibt die Frage bestehen, ob die Pulmonalstenose nicht in viel höherem Grade, als alle die anderen Herzfehler mit dieser Complication vergesellschaftet ist. Jedenfalls wird bei dem Vorwiegen der Pulmonalstenose (und -Atresie) gegenüber den anderen angeborenen Herzfehlern (circa $^3/_5$—$^4/_5$ derselben; siehe auch S. 77 und 82) die Combination Pulmonalstenose-Lungentuberculose, absolut genommen, weitaus am häufigsten vertreten sein. Halten wir Umschau in den oben mitgetheilten Zahlen, so sehen wir sie in weiten Grenzen schwanken und im Allgemeinen mit hohen Procentsätzen in den kleinen, man möchte sagen ad hoc zusammengestellten Statistiken auftreten. „Stölker kommt auf 16%, „Rauchfuss (l. c. S. 93) rechnet 14%, also alles mässige Zahlen, welche die Frommolt'schen für erworbene Klappenfehler nur wenig überragen. Andererseits kommt „Scheele auf fast 25%, ebenso Gintrac, meine Aufstellung ergibt 28% und die allerdings ganz kleinen Statistiken von Louis (L. c.) und Carrière (l. S. 67 c.) haben 43 und 50%. So begreift man, dass Lebert fast ein Drittel der Fälle tuberculös werden lässt und sagt (L. c. S. 758): »Es gibt wohl kaum eine Krankheit, welche so häufig consecutive Tuberculose zeigt«. Dazu möchte ich bemerken, dass man beispielsweise für Diabetes mellitus auch in etwa einem Drittel der Fälle Entwicklung der Tuberculose (bacilläre Phthise) annehmen darf. Immerhin wird man zugeben können, dass mindestens circa 25% der Pulmonalstenosen mit Tuberculose sich compliciren. Aber auch diese Ziffer verliert Einiges von ihrer Bedeutung, wenn man bedenkt, dass man die Sterblichkeit für Tuberculose überhaupt auf $^1/_7$—$^1/_6$ = circa 14—17% aller Todesfälle zu veranschlagen hat. Bei Kindern gehen die Werthe noch höher, 30 bis 40% (F. Wolff, L. c. S. 414). Ein Punkt verdient Beachtung. Es scheint bei gegebener Stenose keinen wesentlichen Unterschied gegenüber der Tuberculose mit sich zu bringen, ob Cyanose vorhanden ist oder nicht. In Lebert's 22 Fällen war sie 12mal ausgesprochen. 2mal gering, in den von mir neu aufgeführten 30 Fällen 22mal vorhanden. „Stölker's Angabe (l. c. S. 110), dass unter seinen Fällen 15mal Tuberculose neben Cyanose vorhanden gewesen sei, stimmt nicht zu seiner Tabelle, wonach bei 16 (9 männlichen, 7 weiblichen) Fällen von Tuberculose 7mal Cyanose als vorhanden, 1mal (Lebert's Fall, Virchow's Archiv. Bd. XXVIII) ausdrücklich als fehlend vermerkt ist. Jedenfalls also gewährt diese Cyanose κατ' ἐξοχήν keine nachweisbare Immunität gegen Tuberculose und es existirt in gewissem Sinne eine »Phthisis cyanotica«, welche Rokitansky (l. c. S. 428) so energisch zurückweist. Soweit die »Venosität« schützend in Betracht

kommen könnte, wird sie in nicht wenigen Fällen reichlich überwogen durch gegentheilig wirkende Momente, etwa besonders hohe, zugleich auch die Cyanose begünstigende Grade von Stenose. ₀Scheele betont es, dass in seiner Statistik (siehe oben S. 100) die weiblichen, wie er annimmt, minder widerstandsfähigen Individuen in der Mehrzahl waren; in meiner Aufstellung sind die männlichen Individuen gerade so vertreten, wie die weiblichen, 15 : 15.

An Erklärungen für das »Käsigwerden« der (katarrhalischen) Pneumonie und der Bronchitis und Peribronchitis hat es nicht gefehlt. Ich begnüge mich, einen von Traube aufgestellten Satz anzuführen, den er auf die (übrigens nicht völlig zu erweisende) Thatsache gründet, dass die erwähnten Processe bei Bicuspidalstenose ausbleiben, wenn das rechte Herz hypertrophisch sei. Er lautet: »Soll eine organische Herzkrankheit Immunität von käsiger Pneumonie bedingen, so muss durch sie der Abfluss des Blutes aus den Pulmonalvenen in einem höheren Grade behindert und in Folge dessen die Transsudation von Blutwasser ins Lungenparenchym begünstigt sein.« Umgekehrtes, nämlich mangelhafte Speisung der Blutgefässe, Eintrocknung der Gewebe und Secrete, würde dann bei der Pulmonalstenose Platz greifen. An Analogien fehlt es nicht. So hat V. Hanot (Bulletins de la Société anat. 1873, pag. 279) bei einer 38jährigen Frau eine »käsige Degeneration« blos der linken Lunge beobachtet, hervorgerufen durch Compression des linken Pulmonalastes durch ein Aneurysma der Aorta, und A. Fränkel frische käsige Infiltration des linken Oberlappens durch ein taubeneigrosses Aneurysma eines Astes der Pulmonalarterie bei einem 27jährigen Manne (Demonstration im Verein für innere Medicin in Berlin. 6. December 1897; Vereinsbeilage der Deutschen medicinischen Wochenschrift. 1898, Nr. 1, S. 2); früher schon hat Ebstein (Medicin.-chirurg. Rundschau. 1866, I, S. 42) einen ganz ähnlichen Fall von disseminirter Tuberculose blos der linken Lunge (bei einem 44jährigen Mann) beschrieben. Die Abhängigkeit der Lunge vom Herzen ist auch sonst vielfach nachgewiesen. So hat, um nur Eines anzuführen, Kommerell an Tübinger Material in einer zur Tuberculose nicht sonderlich disponirten Bevölkerung gezeigt, dass mit Nachlass der Herzkraft, zumal bei älteren Leuten, die Schwindsucht deutlicher hervortritt. Uebrigens sei bemerkt, dass ausser der käsigen Form auch eigentliche miliare Tuberculose vorkommt, z. B. ₀Maschka's Fall. ₀Krehl konnte die Tuberkelbacillen bei Lebzeiten im Sputum nachweisen. Lebert's Angabe, dass die linke, durch das vergrösserte rechte Herz gedrückte Lunge meist stärker befallen sei, vermochten andere Beobachter, z. B. Cn. Paul, nicht zu bestätigen.

Ueber die Lebensdauer der Tuberculösen mit Pulmonalstenose soll im nächsten Capitel (»Prognose«) gehandelt werden.

Schliesslich sei der eigenartigen, wohl etwas gesuchten Deutung gedacht, welche Hanot (L. c.) einigen von ihm beobachteten Fällen von leichterer (erworbener?) Pulmonalstenose ohne Klappenerkrankung gegeben hat. Er fasst sie als ein Zeichen »heteromorpher, tuberculöser Vererbung« auf, macht also umgekehrt die Pulmonalstenose von der Tuberculose abhängig.

Als Ergebniss der vorstehenden Auseinandersetzungen möchte ich hinstellen: Die Pulmonalstenose weist, verglichen mit den Fehlern an den anderen Herzostien, eine entschieden häufigere Complication mit Lungentuberculose auf; diese wird aber, Alles in Allem genommen, in ungefähr der gleichen Häufigkeit getroffen, wie sie auch bei anderen, mit tiefgreifenden Ernährungsstörungen einhergehenden Affectionen vorkommt.

Prognose.

(Literaturverzeichniss S. 66 ff.)

Die Prognose bei der Stenose der Pulmonalis, ihre Bedeutung für den damit Behafteten, ergibt sich in gewissem Sinne unmittelbar aus dem schon früher Mitgetheilten. Darnach ist die Lebensdauer bei Stenose der Pulmonalis — von der Atresie ganz abgesehen — eine beschränkte. Immerhin kommen Ausnahmen vor. Peacock (Transact. pathol. Soc. 1881, XXXII, pag. 38) gibt eine kurze Zusammenstellung von Fällen, welche das 20. Lebensjahr überschritten haben. Der bemerkenswertheste ist der von Vulpian, 52 Jahre alt gewordene Frau mit Pulmonalstenose und Ventrikeldefect. Anfügen will ich Pacanowski's 47jährigen, nicht cyanotischen Schuster mit Conusstenose, der vom 17.—35. Lebensjahr epileptische Anfälle hatte, übrigens arbeitsfähig war und 14 Kinder zeugte. Auch Bohn's nur bei stärkerer Anstrengung cyanotische Kranke (Archiv f. klin. Med. V), die mit 18 Jahren einen epileptischen Anfall hatte, befand sich späterhin ganz wohl und heiratete.

J. Bayer's 21 Jahre alt gewordene Kranke mit Conusstenose und Septumdefect machte Bergbesteigungen und tanzte (!) leidenschaftlich trotz Dyspnoe und Herzpalpitationen.

Krönig's Fall, 67jähriger Schneidergeselle mit Conusstenose (ohne jegliche Complication), zähle ich nicht zu den eigentlich congenitalen.

Meine Berechnung (siehe oben S. 83) hat unter Zugrundelegung der Altersgruppen der Kussmaul-Rauchfuss'schen Tabelle eine durchschnittliche Lebensdauer von 9·36 Jahren für die Stenose, von 3·27 für die Atresie ergeben; aus Moussous (siehe S. 85) berechne ich für die Stenose überhaupt, so weit nur die einfacheren Complicationen in Betracht kommen, 12·13 Jahre. Bis zum zehnten Lebensjahre ist mindestens die Hälfte der an Stenose Leidenden abgestorben (Tabelle S. 86). Von 99 (richtiger 97) Fällen bei Stölker (l. c. S. 119) kamen 17 über 19 Jahre, 6 von ihnen starben an Tuberculose, 7 an der Herzaffection

selbst, die übrigen an irgend welchen anderen, zum Theil acuten Krankheiten.

Da nun von Einzelnen — ich nenne nur Lebert — die Bedeutung der Lungentuberculose als lebenkürzendes Moment bei der Stenose der Pulmonalis ganz besonders betont wird, so habe ich aus $_0$Stölker's Tabelle die Lebensdauer der Tuberculösen gesondert berechnet und finde für 9 Männer durchschnittlich 18·75 Jahre, für 7 Weiber 18·39, für alle zusammen 18·5 Jahre, also überraschend hohe Ziffern. Das jüngste männliche Individuum war 6 Jahre 10 Monate alt, das jüngste weibliche $5^3/_4$ Jahre.

In den von mir zusammengestellten (auch die jüngsten Altersstufen einschliessenden) 30 Fällen von Tuberculose bei Pulmonalstenose ergibt sich für 15 männliche Individuen als Durchschnitt 19·4, für 15 weibliche 16·6, für beide zusammen 18·0 Jahre, also wiederum verhältnissmässig hohe Ziffern. Diese letzteren vergleiche ich mit den Fällen von Stenose nach Ausscheidung der Tuberculösen und lasse zugleich, um die schwerer complicirten, von vorneherein ein längeres Leben ausschliessenden Fälle und damit wohl auch die eigentlichen Atresien (allerdings ist Fall Voss mit 37 Jahren mitgezählt!) auszuscheiden, die Fälle unter 5 Jahren ausser Rechnung, welche ja bei Stölker unter seinen 16 Tuberculösen, wie vorhin erwähnt, überhaupt nicht vertreten sind, während bei meinen (mit Eskridge, l. S. 96 c., Variot et Gampert und Schröter) 33 Fällen 3 unter 5 Jahren sich befinden. Ich erhalte danach (wieder aus Stölker's Tabelle) für 24 Männer einen Durchschnitt von 17·5, für 11 Weiber von 18·25 und für 5 ohne Angabe des Geschlechtes von 11·1 Jahren, für alle 40 zusammen von 16·9 Jahren. Dies Resultat ist überraschend. Die Tuberculösen zeigen keine nachweisbar geringere Lebensdauer, als die nicht Tuberculösen, im Gegentheil: die Tuberculösen, zumal die Männer, weisen eine etwas höhere durchschnittliche Lebensdauer auf. Ich gebe zu, dass Stölker's Material aus einer Zeit stammt, wo man vielleicht nicht so sorgfältig wie jetzt, auch auf geringfügigere tuberculöse Veränderungen im kindlichen Alter geachtet hat, aber in unserer Frage handelt es sich mehr um die ausgesprochene, als directe Todesursache auftretende Tuberculose. Die Erklärung für dieses scheinbar paradoxe Verhalten wird nicht schwer zu geben sein und darauf hinauslaufen, dass die Tuberculose weniger in den ersten, als vielmehr den späteren Lebensjahren, also im Laufe des zweiten (und dritten) Lebensdecenniums ihren verstärkten Einfluss übt, zu einer Zeit, wo eben schon ein grösster Theil der an Pulmonalstenose Leidenden abgestorben und anderen Einflüssen unterlegen ist. Damit steht es im Einklang, dass unter den von mir registrirten Tuberculösen (S. 100) nur zwei Atresien (Fall Sewastianoff und Schantz) sich befinden, obwohl die Atresie an sich so un-

günstige Verhältnisse schafft, dass schon im ersten Lebensjahre zwei Drittel der Fälle (Tabelle S. 86) absterben. Die Tuberculose als Krankheitscomplication kommt eben erst in zweiter Linie, womit freilich nicht geleugnet werden soll, dass sie für diejenigen, welche von ihr befallen werden, ein lebenkürzendes Moment darstellen muss. Die wenigen mit Pulmonalstenose Behafteten, welche ein einigermassen höheres Alter erreicht haben, sind thatsächlich nicht tuberculös gestorben, wenn man nicht Frommolt's 37jährigen und Collier's 33jährige rechnen will. Die Tuberculose verläuft eben auch bei congenital Herzkranken unter Umständen langsam. Lebert selbst spricht von einer »gewöhnlich jahrelangen Dauer«; er führt Louis an, der diese Dauer auf nahezu zehn Jahre schätzte und Fälle, wie der von Frerichs, dessen (erster) Kranker (Wiener medicinische Wochenschrift. 1853, Nr. 52) 16 Jahre vor dem Tode die erste Hämoptoë hatte, sind keine allzugrossen Seltenheiten.

Von sonstigen Krankheiten, denen die an Pulmonalstenose Leidenden erliegen können, sind verschiedene zu nennen. Auch hier ist zu betonen, dass terminal-hydropische Zustände weit nicht die Rolle spielen, wie bei erworbenen Klappenfehlern, aber vorkommen, wie z. B. in Ménétrier's Fall. Mädchen, das im 5. und 16. Jahr Pleuritis hatte, und, obwohl von phthisischer Mutter stammend, keine Tuberculose bekam, ferner Fall von O'Sullivan. Mackenzie's Fall 2. Sonst kommen noch in Betracht: frische Endocarditis, Thrombose des rechten Ventrikels und der Pulmonalarterie im Anschlusse an Scharlach (Abercrombie, $3^1/_2$jähriger Knabe), »Bronchitis«, häufig bei kleinen Kindern. Pleuritis nach Variola (Makuna, 12jähriger Knabe mit Atresie), Pneumonie (Stefanini, Kaulich), gelegentlich auch Katarrhalpneumonie, Scharlach (Peacock und Barlow, 3jähriger Knabe), Masern (Haury's 18monatliches Mädchen), Typhus exanthematicus (Orth, Fall II), parenchymatöse Nephritis mit Lebercirrhose (Middendorp), desgleichen mit urämischen Anfällen (Passow). Tod im Schreianfall bei 8monatlichem Mädchen erwähnt Bohn (l. S. 29 c.), im Erstickungs- und Hustenanfall Durey-Comte (Fall 1, 7jähriges Mädchen).

Auch Rocher's Ausführungen (l. S. 71 c.) sind zu vergleichen.

In dem von Rad beschriebenen Falle erfolgte der Tod drei Tage nach der Amputation eines gangränösen Unterschenkels: das von Ried beschriebene (siehe oben S. 98) Mädchen starb an Sepsis bei Phlegmone des Unterschenkels; in einem Falle Peacock's (Transact. path. Society. 1871, XXII, pag. 85), $2^1/_4$jähriger cyanotischer Knabe mit Atresie ist »Cancrum oris« als Todesursache angegeben.

Auffallend sind auch die von dem wohlerfahrenen Peacock (Transact. path. Society. XXXII) hervorgehobenen, verhältnissmässig häufig schon bei den kleineren Kindern vorkommenden Gehirnaffectionen, theils zum Tode

führende Convulsionen (Carpenter, Crocker's Fall 1, Busey's Fall 2), theils palpable Veränderungen in Form von Gehirnabscess (Northrup, $4^1/_2$jähriges Kind, Durey-Comte, 29jährige Haushälterin), Erweichung besonders der rechten vorderen Centralwindung mit linksseitiger Hemiplegie (Vincenzi, 15jähriger Jüngling), Tuberkel im Gehirn (Kirsch, 12jähriger Knabe), Meningitis (Rheiner's Fall 2), Hydrocephalus (Cronk, 15tägiger Knabe). In Ringelmann's Fall 3, $1^1/_2$jähriges Mädchen mit Defect in beiden Septis und auffallend grossem Kopfe, fand sich, wie hier erwähnt sein mag, nicht der erwartete Hydrocephalus internus, sondern eine echte Hirnhypertrophie, besonders der Grosshirnhemisphären, welche denen eines Erwachsenen glichen.

Eigenthümliche epileptiforme Krampf- und Schreianfälle mit starker Cyanose, 4—8 im Tage, hatte Kaulich's 3jähriger Knabe, der seit der sechsten Lebenswoche bläulich aussah und Lähmung der linken Unterextremität, sowie Parese der linken oberen zeigte. Es fand sich neben Conusstenose, aber sonst intacten Klappen, offenes Foramen ovale und Septum ventriculorum, sowie (embolische) Erweichung der rechten Hirnhemisphäre [vergl. oben S. 54].

Von multiplen Abscedirungen berichtet Harling (vergl. † C. Grothe, Kieler Dissertation. 1898), von multiplen Embolien in fast alle Körperorgane Litten (Deutsche medic. Wochenschrift. 1887).

Anomalien der Scheidung des Truncus arteriosus.

†Turner W., On irregularities of the pulmonary artery, arch of the aorta and the primary branchs of the arch. British and foreign med.-chirurgical Review. 1862, XXX, pag. 173, 461. † Referat: Schmidt's Jahrbücher. Bd. CXXI, S. 156. — †Halbertsma H. J., Abweichung der Scheidewand der Herzkammern und der primitiven Aorta und ihre Folgen. Archiv für die holländischen Beiträge zur Natur- und Heilkunde. Utrecht etc. 1864, Bd. III, S. 387 [holländisch: Nederl. Tijdschrift voor Geneeskunde. 1862, VI, pag. 705]. — † Holl M., Zur Lehre über die Transposition der aus dem Herzen tretenden arteriellen Gefässstämme. Wiener medicinische Jahrbücher. 1882, S. 503. — † Toennies Alb., Ueber eine seltene Missbildung des Herzens (Transposition der grossen arteriellen Gefässe mit Defect der hinteren Theile der Kammerscheidewand). Göttinger Dissertation. 1884. — † Hoehsinger C., Ueber Diagnostik angeborener Herzfehler bei Kindern nebst Bemerkungen über Transposition der arteriellen Herzostien. Wien 1891. [Wiener Klinik. 1891, Heft 2.]

Eine umfangreiche Gruppe congenitaler Herzfehler erklärt sich in einer fast überraschenden Weise aus einem pathologischen Verhalten des Septum arteriosum, welches den ursprünglich einfachen Truncus arteriosus in Aorta und Arteria pulmonalis abzutheilen hat (siehe S. 5 und 6), ein Vorgang, der beim Menschen unter normalen Verhältnissen etwa um den 30. Tag (Anfang der fünften Woche) beginnen und Ende des zweiten bis Anfang des dritten Monats beendet sein mag. Die Herzfehler, welche

durch Anomalien in der Entwicklung des Septum arteriosum zu Stande kommen, sind: 1. Persistenz des Truncus durch Unterbleiben der Theilung: 2. (nicht entzündliche) Stenose oder Atresie der Pulmonalarterie oder Aorta in Folge fehlerhaften Verlaufes des nach abweichender Proportion abtheilenden Septum trunci (Lindes, l. S. 1 c., Halbertsma, L. c.); 3. Verlagerung der arteriellen Ostien, sogenannte Transposition, in Folge von abnormer Verlaufsrichtung und Anheftung des Septums.

Es ist das hohe und bleibende Verdienst Rokitansky's, die schwierige und verwickelte Lehre der Transposition der grossen Gefässe und der mit ihr unmittelbar zusammenhängenden Veränderungen auf entwicklungsgeschichtliche Principien gegründet zu haben. Die von ihm vorgetragene Lehre hat den Triumph erlebt, pathologische Veränderungen

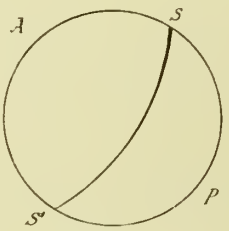

Fig. 12.

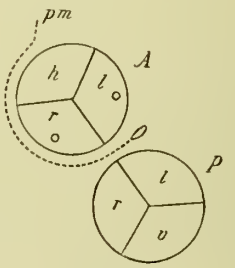

Fig. 13.

Normalstellung.

Erklärung zu den Figuren 12—21.

A = Aorta, *B* = Valvula bicuspidalis, *P* = Arteria pulmonalis, *SS'* = Septum arteriosum (trunci) mit dem Ursprung bei *S* an der verstärkt gezeichneten Stelle, *T* = Valvula tricuspidalis, *h* = hintere Semilunarklappe, *l* = linke, *r* = rechte, *v* = vordere Semilunarklappe, *p. m.* = Pars membranacea septi, o o bedeutet den Ursprung der Coronararterien.

am Herzen namhaft gemacht und vorausgesagt zu haben, noch ehe sie thatsächlich beobachtet wurden, eine schöne und erwünschte, auf pathologischem Gebiet sonst nicht allzu häufig vorkommende Bekräftigung einer brauchbaren wissenschaftlichen Hypothese. Aeltere Versuche zur Erklärung der Anomalien der grossen Gefässe nach entwicklungsgeschichtlichen Grundsätzen, wie z. B. der „Th. Kürschner's vom Jahre 1837, W. Turner's (1862) oder des ihm sich anschliessenden „Peacock (2. Aufl., S. 163) sollen nicht unerwähnt bleiben, auch wird von einigen Beachtung verdienenden Einwänden gegen die Rokitansky'sche Theorie an späterer Stelle (»gegenseitige Abhängigkeit der einzelnen Missbildungen des Herzens«) die Rede sein müssen.

Es ist unerlässlich, das Wesentliche von „Rokitansky's Lehre mit Weglassung entbehrlicher Details nach seiner Monographie vom Jahre 1875 (Die Defecte der Scheidewände des Herzens) vorzuführen. Unter normalen Verhältnissen (Fig. 12) wird der Truncus (siehe übrigens

auch S. 6) durch das bogenförmige mit seiner Convexität nach vorne gerichtete Septum $S\,S'$, dessen Ursprung links und hinten bei S an der dicker gezeichneten Stelle gedacht ist, in einen links und vorne stehenden Abschnitt P = Pulmonalis und einen nach hinten rechts gelagerten A = Aorta getheilt; die Convexität des Bogens ist der Pulmonalis, welche den geringeren Querschnitt hat, zugewandt. Es leuchtet ein, dass andere Querschnitte, relative Verkleinerungen und Vergrösserungen der beiden Abtheilungen, bei sonst gleichem Lumen des Truncus zu Stande kommen müssen, wenn das Septum mit seinen Endpunkten anders einsetzt und den Truncus nach anderer Proportion abtheilt.

Eine ganze Reihe von theilweise recht auffälligen Veränderungen kann man sich auf folgende Weise entstanden denken. Das Lumen $P\,S\,S'$ der Pulmonalis stelle eine rings innerhalb der Kreisperipherie bewegliche, halbmondförmige Schiene dar, so dass also die Lichtung des Ge-

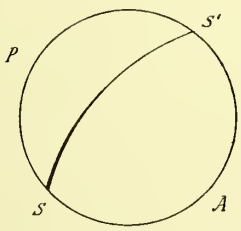

Fig. 14.

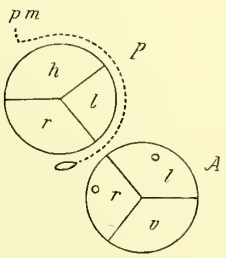

Fig. 15.

Corrigirte Transposition.

fässes der Reihe nach an die verschiedensten Stellen des Truncus gerückt werden kann. Immer theilen sich dann die beiden Gefässe so in die Lichtung, dass, wie erwähnt, die Concavität des Septums der Aorta, die Convexität der Pulmonalis zugekehrt bleibt. Ist, von der Ausgangs-(Normal-)Stellung aus gerechnet, eine Drehung um $180^0 = {}^1/_2$ Kreisperipherie erfolgt, so wird der Punkt S an den Punkt S' gelangt sein, die Concavität des Septums schaut nach vorne links, Aorta und Pulmonalis haben ihre Plätze ausgetauscht und erstere steht vor der Lungenarterie (Fig. 14 und 15). Man könnte dies die echte Transposition der Gefässe, Transpositio vera, nennen. (Beispiele: Rokitansky's l. c. S. 83 angeführte zwei Fälle, auch sein Fall 22 dürfte hieher gehören; Fall Rauchfuss und Toennies vergl. unten S. 113.) Zwischen der Ausgangsstellung und der eben beschriebenen Transposition muss es nun (theoretisch) eine Anzahl von Zwischenstufen geben und selbstverständlich eine weitere Zahl, wenn man die Drehung im gleichen Sinne noch weiter führt, um schliesslich in die Ausgangsstellung zurückzukehren.

Ein weiterer wichtiger Factor für das Zustandekommen der Transposition und insbesondere für das Verhalten der Herzventrikel bei derselben ist die Kammerscheidewand, das Septum ventriculorum, welches von unten her dem Septum arteriosum entgegenwachsend und dessen Richtung bis zu einem gewissen Grade folgend, an der Trennung der Herzostien wesentlich betheiligt ist (siehe auch oben S. 6 und S. 7). Wie man sich nun auch zu Rokitansky's Anschauungen über die Entwicklung der einzelnen Bestandtheile des Ventrikelseptums und der daraus sich ableitenden Nomenclatur verhalten mag (vergl. darüber das bei den Defecten der Kammerscheidewand, S. 59, Gesagte), und zugegeben, dass vereinzelte Fälle von Lageveränderung der Aorta ohne Septumdefect und wieder von Septumdefect oder Defect der Pars membranacea (₀Krehl) bei normaler Lage und Weite der Arterienstämme nicht ganz ungezwungen in Rokitansky's Schema passen, einige der von ihm hervorgehobenen hauptsächlichsten Gesichtspunkte sind für die Beurtheilung der Transposition auch jetzt noch unentbehrlich, jedenfalls durch nichts Besseres zu ersetzen. Unter normalen Verhältnissen (Fig. 12 und 13) ist die Einsatzstelle des Septum (ventriculorum) vorne links an der Aorta, das Gefäss wird rechts umgriffen, die an den convexen Rand der hinteren, zum Theil auch der rechten Aortenklappe sich anschliessende Pars membranacea (*p. m.*) liegt am hinteren rechten, dem vorderen Einsatz des Septums entgegengesetzten Umfang des Gefässes. Aber auch bei anomaler Stellung der Gefässe liegt die Pars membranacea stets am Umfang des hinteren Gefässstammes rechts oder links, gegenüber der Stelle, wo vorne an demselben das Septum einsetzt. Je nachdem nun das hinten stehende Gefäss, einerlei ob es Aorta oder Pulmonalis ist, von rechts oder von links vom Septum umfasst wird, kommt es in den linken oder rechten Ventrikel zu liegen, demnach in Fig. 13 und 17 in den linken, in Fig. 15 in den rechten Ventrikel. Sehr selten sind die Fälle, in denen beide Gefässe thatsächlich einem Ventrikel angehören, wie in einem Falle ₀Rokitansky's (l. c. S. 5) bei zweitägigem Mädchen, wo die vorne links stehende Aorta und die rechts gelegene Pulmonalis, beide in gleicher Weise rechts vom Septum umfasst, aus dem linken, eine Tricuspidalis enthaltenden »venösen« Ventrikel entsprangen.

Rokitansky hat nun zwei Reihen von Transpositionen, wie sie aus Verlagerung des Septum arteriosum und entsprechender Richtungsänderung des Septum ventriculorum sich ergeben, aufgestellt (l. c. S. 83 und 85). Seine erste Reihe (Schema A) geht von der Normalstellung (siehe Fig. 12 und 13) als Grundform aus und hat das Gemeinsame, dass die wie immer gegeneinander gelagerten Gefässe in den »gehörigen« Ventrikel fallen, die Gefässtransposition also durch das Septum ventriculorum »corrigirt« ist. In der Mittelstufe dieser Reihe (Fig. 14 und 15), die

durch successive Verlagerung des Septums erreicht wird (siehe S. 109), stehen Aorta und Pulmonalis gegenseitig vertauscht in wahrer Transposition, erstere vorne links, letztere hinten rechts, und eine immer wieder veränderte hintere Lage der Pulmonalis wird für die zweite Hälfte dieser Reihe beibehalten.

In der zweiten Reihe (Schema B) bildet die eben erwähnte Gefässstellung (aber mit anders gelagertem Septum ventriculorum) die Grundform, da das Septum arteriosum auch mit nach vorne links gerichteter Concavität abgetheilt hat, dabei aber seinen Ursprung links hinten bei S', nicht wie bei der durch die Fig. 14 und 15 dargestellten corrigirten Transposition vorne bei S nimmt. Die ganze Reihe ist dadurch gekennzeichnet, dass die Gefässe in die »ungehörigen« Ventrikel fallen, was dadurch bewerkstelligt wird, dass in der ersten Hälfte der Reihe,

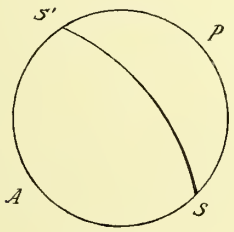

Fig. 16.

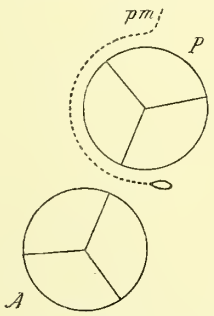

Fig. 17.

Transposition, Gefässe in den ungehörigen Ventrikeln.

in der die Pulmonalis hinten steht, das Gefäss vom Septum ventriculorum rechts umfasst und somit zum linken (also ungehörigen) Ventrikel geschlagen wird (Beispiele Fig. 17 und 21); in der zweiten Hälfte der Reihe, mit nach hinten stehender Aorta, muss diese links umfasst werden, um in den ungehörigen rechten Ventrikel zu gelangen. — Aus dem Vorgetragenen folgt: Jegliche Combination von gegenseitiger Lagerung, also auch die Normalstellung und jede Transposition, die man in der einen Reihe, mit dem Septum ventriculorum auf einer bestimmten (rechten oder linken) Seite des hinteren Gefässes findet, ist auch in der ungleichnamigen Hälfte der anderen Reihe vertreten, jedoch nimmt das Septum ventriculorum die entgegengesetzte Seite ein. Für jedes Schema hat Rokitansky acht Typen aufgestellt; es werden sich also entsprechen in der Gefässstellung beispielsweise Nr. 1 von Schema A (vergl. Fig 13) und Nr. 5 von B (vergl. Fig. 15), oder A 7 und B 3 (vergl. Fig. 17), nur die Stellung des Septums, die Einpflanzung in die Ventrikel, ist die entgegengesetzte. Man kann dies auch so ausdrücken: Bei derselben

Ordnungsnummer in jeder der beiden Reihen ist auch die Stellung des Septum ventriculorum zum hinteren Gefäss genau die gleiche; dieses selbst aber ist jeweils ein anderes; also, wenn es in Schema A (erste Hälfte) die Aorta ist, so ist es in B (erste Hälfte) die Pulmonalis, und in ähnlicher Weise entspricht der Pulmonalis in A (zweite Hälfte) die Aorta in B (ebenfalls zweite Hälfte).

Noch sind die Klappen der transponirten Gefässe zu erwähnen, die freilich nicht selten Defecte oder Verminderung der Zahl aufweisen. Bei vollständig erhaltenen Klappen wird übrigens der normale Typus innegehalten, wenn die Gefässe hintereinander stehen. Es hat dann die hinten stehende Pulmonalarterie, wie sonst die Aorta, eine hintere, rechte und linke Klappe, die Aorta eine vordere, linke und rechte. Zur Orientirung mag es dienen, dass unter normalen Verhältnissen die rechte Coronararterie aus dem rechten, die linke aus dem linken Sinus aortae (Valsalvae) entspringt (Fig. 13 und 19). Stehen die transponirten Gefässe nebeneinander, so hat die rechtsstehende Aorta eine rechte, vordere und hintere Klappe, die Pulmonalarterie eine linke, vordere und hintere.

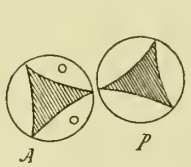

Fig. 18.

Bei Théremin, welcher 21 Fälle von Transposition mittheilt, darunter nur zwei aus gehörigem Ventrikel (l. c. pag. 52 ff.), ist zumeist der Ursprung der Coronararterien angegeben, gewöhnlich bei rechts und vorne stehender Aorta (Rokitansky, B 4) aus vorderem und hinterem Klappensinus (siehe Fig. 18).

Die von Rokitansky aufgestellten Typen sind nun keineswegs so aufzufassen, als ob sie alle auch wirklich zur Beobachtung gekommen wären. Doch ist andererseits zu betonen, dass die bekannt gewordenen Fälle sich gut dem Schema fügen und einzelne theoretisch aufgestellte, von Rokitansky trotz seiner reichen Erfahrung nicht gesehene Typen von späteren Untersuchern, wie erwähnt, als wirklich vorkommend festgestellt werden konnten.

Zur praktischen Erläuterung des Geschilderten mögen einige prägnante Beispiele genügen, umsomehr, als ja die Differenzen zwischen den einzelnen Fällen eigentlich nur dem Grade nach vorhanden sind. Die beigegebenen Figuren 19—21 (Herz von vorne und oben gesehen) sind nach Rauchfuss (l. c. S. 109) und nach Hochsinger (L. c.) combinirt und möglichst schematisch gehalten.

Fig. 19 stellt die normalen Verhältnisse dar: Septum die hinten, links stehende Aorta rechts umgreifend, die Gefässe in den gehörigen Ventrikeln.

Ebenfalls in den gehörigen Ventrikeln stecken die Gefässe in dem durch Fig. 20 dargestellten Fall von »corrigirter« Transposition. Die

Aorta kommt aus einem venös gebauten linken Ventrikel (mit Tricuspidalis), die hinten stehende Pulmonalarterie aus einer arteriell gebauten rechten Kammer. Rokitansky hat solche Fälle, welche seinem Schema A 5 entsprechen (vergl. oben Fig. 15), zweimal beobachtet (siehe auch S. 109) bei einem 11 Monate alten Knaben und einem 4 Monate alten Mädchen (l. c. S. 83). Beim Ersteren war das Foramen ovale geschlossen, beim Mädchen spaltförmig offen. Der Ductus arteriosus bei beiden ge-

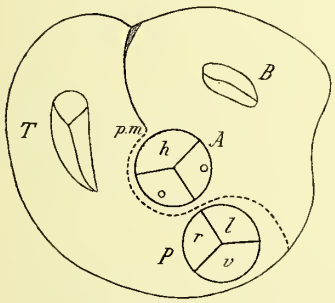

Fig. 19.
Normalstellung.

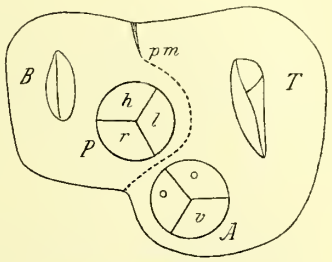

Fig. 20.
Corrigirte Transposition.

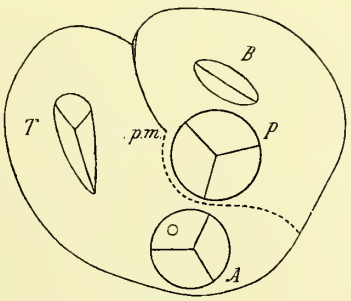

Fig. 21.
Transposition, Gefässe in den ungehörigen Ventrikeln.

schlossen. Einen weiteren Fall »mit normalen Vorhöfen« erwähnt Rauchfuss (l. c. S. 110), und einen vierten hat Toennies (L. c.) eingehend beschrieben. Er betraf einen 21jährigen, nicht cyanotischen Arbeiter. Das Foramen ovale war offen, das Septum ventriculorum defect. In Fig. 20 sind die beiden Arteriae coronariae nach der Angabe bei Toennies, der allein eine solche hat, eingezeichnet.

Fig. 21 ist eine Transposition mit Einpflanzung in die ungehörigen Ventrikel, entsprechend Schema B 3 (siehe oben Fig. 16 und 17) bei Rokitansky, welches dieser nicht rein beobachtet (vergl. seine Fälle 6, 7, 23), dagegen Holl (L. c.), zudem in besonders typischer Form, mit intactem Septum ventriculorum, bei einem 71tägigen Kinde gesehen hat. Foramen ovale und Ductus arteriosus waren offen. Einen ähnlichen Fall

mit ebenfalls offenem Foramen ovale, aber fast obliterirtem Ductus arteriosus beschreibt Hochsinger, der übrigens Holl's Fall nicht gekannt zu haben scheint, bei einem fünfwöchentlichen Kinde. In Hochsinger's Fall war die Aorta eng, die Pulmonalis weit, also der Truncus in verkehrter Proportion abgetheilt, das Foramen ovale weit offen, das Septum ventriculorum defect. Beide Kinder waren cyanotisch.

Den Typus einer echten, nicht corrigirten Transposition mit Ursprung der Gefässe aus ungehörigen Ventrikeln würde man erhalten, wenn man in den sich entsprechenden Fig. 13 und 19 die Buchstaben *A* und *P* vertauscht (siehe auch bei ₀Rauchfuss, l. c. S. 109, Fig. 10) oder, einfacher noch, weil dann gleich die Coronararterien an die (theoretisch) richtige Stelle kommen, wenn man in Fig. 15 und 20 das Septum auf der rechten statt der linken Seite der hinten stehenden Pulmonalis verlaufen lässt.

Transposition der grossen Arterienstämme am Herzen.

Ashby H., A case of transposition of the aorta and pulmonary artery in a child of seven months. The Journal of anatomy and physiology. 1882, XVI, pag. 90. Audry et Lacroix, Sur un cas de malformation du coeur. Lyon médical. 1890, Nr. 10. — †Babesiu V., Ueber eine eigenthümliche Form von Septumanomalien des Herzens. Jahrbuch für Kinderheilkunde und phys. Erziehung. 1879, N. F., Bd. XIV, S. 260. — Barlow Th., Congenital heart disease; two cases [case I]. Transactions of the pathol. Society. 1876, XXVII, pag. 140. — †Bianchi St., Di un cuore triloculare biatriato in adulto. Rivista clin. di Bologna. 1882, 3. ser., II, pag. 413. — †Beck B., Ueber Transposition der Aorta und Arteria pulmonalis in dem Herzen eines neugeborenen Mädchens. Archiv für physiologische Heilkunde. 1846, 5. Jahrg., S. 288. — †Birmingham A., Extreme anomaly of the heart and great vessels. The Journal of anatomy and physiology. 1893, XXVII, pag. 139. — Bonne Ch., Malformation congénitale du coeur. Lyon médical. 1895, pag. 211. — Bury Judson, Note on a case of congenital malformation of the heart; congenital atresia of conus arteriosus, incomplete septum ventriculorum, aorta mainly arising from the right ventricle. Med. chronicle. Manchester 1887, Bd. VI, pag. 287. — Cadet de Gassicourt et Gampert, ... rétrécissement de l'artère pulmonaire dans toute sa longueur . . . . [scheint dem sonstigen Titel nach derselbe Fall, wie der Gampert's, siehe unten]. Revue mensuelle des maladies de l'enfance. 1890, VIII, pag. 49. — *Cocle J., A case of transposition of the great vessels of the heart. Medico-chirurgical Transactions. London 1863, Vol. XLVI, pag. 193. — Dorning J. A., A case of transposition of the aorta and pulmonary artery with patent foramen ovale. Transactions of the American Pediatric Society 1890. Philadelphia 1891, II, pag. 46. — Duroziez S., Absence de la paroi interventriculaire; transposition de l'aorte et de l'artère pulmonaire; l'aorte s'ouvrant dans le ventricule gauche, rétrécissement de l'artère pulmonaire, deux sigmoides aortiques, absence de cyanose et de transposition des organes, homme de 39 ans. Journal des connaissances médicales pratiques et de pharmacologie. Paris 1885, 3. sér., VII, pag. 17. — Elliot R., Case of univentricular or tricoelian heart. The Journal of anatomy and physiology. 1877, XI, pag. 302. — †*Epstein A., Beitrag zu den Bildungsfehlern des Herzens. Zeitschrift für Heilkunde. 1886, VII, S. 293. — v. Etlin-

ger N., Zur Casuistik der angeborenen Herzfehler (Fall I, Knabe). Berliner klinische Wochenschrift. 1882, S. 399. — Idem, Zur Casuistik der angeborenen Herzfehler. (Mädchen). Archiv für Kinderheilkunde. 1885, VI, S. 117. — Fränkel B. [Demonstration, Berliner medicinische Gesellschaft, 24. November 1869]. Berliner klinische Wochenschrift. 1870, S. 24. — Fusell, Heart with three cavities, partial transposition of abdominal viscera. Medical News. 1888, Nov. 3. — Gampert A., Cyanose congénitale, communication interventriculaire: aorte naissant au ventricule droit, artère pulmonaire naissant au ventricule gauche, sans persistance du trou de Botal ni du canal artériel [scheint derselbe Fall wie Cadet de Gassicourt et Gampert, siehe oben]. Bulletins de la Société anatomique de Paris. 1889, LXIV année, pag. 604. — †*Gelpke L., Seltener Fall von angeborenem Herzfehler. Baseler Dissertation. 1883. †Graanboom, Ein Fall von Dextrocardie mit Transposition von allen grossen Gefässen. Zeitschrift für klinische Medicin. 1891, Bd. XVIII, S. 185. — †Grunmach [68]. — Guttmann P., Mehrfache angeborene Missbildungen am Herzen. Deutsche med. Wochenschrift. 1893, S. 84. — Harris Th., Congenital abnormality of the heart. The British medical Journal. Vol. II for 1887, pag. 1387. — †Hickman, Transposition of viscera; malformation of heart, pulmonary veins from right lung entering left auricle and from left lung entering right auricle. Transactions of the patholog. Society. 1869. XX, pag. 93. — †Hochsinger [107]. — †Holl [107]. — Janeway E. G., Malposition of aorta and pulmonary artery. New-York med. Record. 1877, Dec. 22. — Kelly C., Malformation of the heart; transposition of the great vessels, cyanosis. Transactions of the pathol. Society. 1871, XXXII, pag. 92. — Lebert H., Ueber einen Fall von Ursprung der Aorta aus dem rechten Ventrikel neben der Arteria pulmonalis mit Offenbleiben des eirunden Loches, sowie der Kammerscheidewand, ohne Cyanose und Erhaltung des Lebens bis zum 20. Jahre. Virchow's Archiv. 1863, Bd. XXVIII, S. 405; auch Berliner klinische Wochenschrift. 1867, S. 255. — Lees D. B., Case of malformations of the heart with transposition of the aorta and pulmonary artery. Transactions of the pathol. Society. 1880, XXXI, pag. 58 (Lancet. 1880, I, pag. 132). — Litten M. [Krankenvorstellung im Vereine für innere Medicin, 2. November 1896. Discussion]. Centralblatt für innere Medicin. 1896, XVII, S. 1239; Deutsche Medicinalzeitung. 1896, Nr. 59. — †*Lochte, Beitrag zur Kenntniss des Situs transversus partialis und der angeborenen Dextrocardie. Beiträge zur patholog. Anatomie und allgem. Pathologie, redigirt von E. Ziegler. 1894, Bd. XVI, pag. 189. — †Mackenzie St., Two cases of congenital malformation of the heart. Transactions of the pathol. Society. 1880, XXXI, pag. 63. — †Marchand F., Transposition der Aorta und Arteria pulmonalis ohne Septumdefect. In: Ahlfeld's Berichte und Arbeiten aus der geburtshilflich-gynäkologischen Klinik zu Giessen 1881/82. Leipzig 1883, S. 267 [II. Fall]. — †v. Maschka, Ein Fall hochgradigster Stenose des Ostium arteriae pulmonalis. Zeitschrift für Heilkunde. 1884, V, S. 393. — Mazotti L., Un caso di trasposizione completa dei tronchi arteriosi del cuore. Rivista clinica di Bologna. 1879, 2. ser., IX, pag. 257. — *Meyer Hermann, Ueber die Transposition der aus dem Herzen hervortretenden grossen Arterienstämme. Virchow's Archiv. 1857, Bd. XII, S. 364. — †Mirinescu M., Un cas de transposition de l'aorte et de l'artère pulmonaire sans transposition du coeur. Maladie bleue. Roumanie médicale. 1893, I, pag. 47. — †Miura, Ein Fall mit angeborenen Herzanomalien. Virchow's Archiv. 1889, Bd. CXV, S. 353. — Ogston H., Angeborene Missbildung des Herzens. Situs transversus der Aorta und der Lungenarterie. Oesterreichisches Jahrbuch für Pädiatrik. IV. Jahrg., 1873, Bd. II (Wien 1874), S. 169. — Pope Chas., A case of transposition of heart. The Lancet. Vol. II for 1882, pag. 9. — Pye-Smith P. H., Transposition of the aorta and pulmonary artery. Transactions of the pathol. Society. 1872, XXIII, pag. 80. — Reefschläger [Demonstration, Berliner

medicinische Gesellschaft, 13. Januar 1897], Berliner klinische Wochenschrift. 1897, S. 81. — †Revilliod Eug., Anomalies du coeur chez un enfant de trois mois; ventricule unique, oreillettes incomplètement séparées, anomalies arterielles et veineuses. Revue méd. de la Suisse romande. 1889, IX, pag. 159. — Rheiner [71, Fall I]. — Robinson A. R., Transpositio cordis with abnormal and imperfect development, there being one auricle and one ventricle. Bullet. New York pathol. Society. 1881, 2. ser., I, pag. 48. — Rolleston H. D., Malformation of heart; transposition of aorta and pulmonary artery. The archives of pediatries. 1897, IV, 3. — Rosing-Hansen, Et Tilfälde af Cyanose og medfodt Hjärtefeil. Hosp. Tidende. 1895, 4 R., III, pag. 937. — †Sanders Gordon, Case of congenital malformation of the heart, with transposition of the aorta and pulmonary artery. The Journal of anatomy and physiology. 1893, XXVII, pag. 464. — Schrötter, Ueber angeborene Dextrocardie. Berliner klinische Wochenschrift. 1887, S. 448. — Scott J. H., Transposition of aorta and pulmonary artery. The Journal of anatomy and physiology. 1882, XVI, pag. 302. — Stoltz J. A., De la transposition des ventricules du coeur du nouveau-né. Gazette médicale de Strasbourg. 1851, XI, Nr. 5, pag. 142; Archives générales de médecine. 1851, 4. sér., Tome XXVII, pag. 215. — †Talini Bassiano, Otte vene polmonari nell' orecchietta sinistra del cuore, anomalia osservata nella Spedale Maggiore di Lodi. Annali universi di med. e chirurg. 1881, CCLV, pag. 403. — Tiedemann Fr., Seltene Anordnung der grösseren Pulsaderstämme des Herzens bei einem Kinde. Zeitschrift für Physiologie, herausgegeben von Tiedemann und G. L. und L. Ch. Treviranus. 1824, I, pag. 111. — †Toennies A. [107]. — Walshe W. H., Case of cyanosis depending upon transposition of the aorta and pulmonary artery. Medico-chirurgical Transactions. 1842, XXV, pag. 1. — Wistar C., Referat [Sömmerring's] über: A system of anatomy. 1814, Vol. II, part. 7, in: Göttingische gelehrte Anzeigen. 1817 (Bd. II), S. 1765.

Weitere Literatur, ausser bei H. Meyer (siehe oben), bei ₀Rauchfuss (l. c. S. 107), ₀Peacock (l. c. 2. Aufl., S. 143 ff.).

Pathologische Anatomie.

Wenn man unter Transposition jegliche Verlagerung der Arterienstämme versteht, so sind die leichteren Grade, z. B. die häufig vorkommende, von Rokitansky hervorgehobene Rechtslage der Aorta (siehe S. 76) schon früher abgehandelt. Nach dem im vorigen Capitel über die anomale Scheidung und Lagerung des Truncus arteriosus Erörterten sind aber die Fälle von Transposition viel mannigfaltiger und erfordern eine gesonderte Besprechung. Transpositio vera habe ich die Fälle genannt, in welchen Rechts und Links den Platz vertauscht haben, also etwa die Aorta an der Stelle der Pulmonalis steht und umgekehrt (Inversio mancher Autoren). Anders wäre der Fall aufzufassen, wenn eine Verlagerung der beiden Herzhälften eintritt als Theilerscheinung des Situs inversus viscerum; hier handelt es sich um ein normal gebautes Herz mit veränderter Lagerung des ganzen Herzens und wieder der Theile gegen einander. Uebrigens ist eine reine angeborene Dextrocardie (abnorme Rechtslage des Herzens für sich allein), wenigstens mit nachträglicher Bestätigung

durch den Befund an der Leiche, bisher mit Sicherheit nicht beobachtet (Schrötter, L. c.).

Die erste Gefässtransposition beschrieb bei einem zweimonatlichen Kinde M. Baillie (The morbid anatomy... of the human body etc. London 1897, 2d edition, Chapter II. Die Stelle fehlt in der Sömmerring'schen Uebersetzung; Abbildung in: A series of engravings etc. London 1799—1802, Plate VI), vergl. ₀Peacock (l. c. pag. 143) und ₀Taruffi (l. c. pag. 208).

Bezüglich der Häufigkeit der Gefässtransposition, so spricht Litten (L. c.) Ende 1896 (nach Rauchfuss?) von 24 Fällen, die beschrieben seien. Dies ist viel zu wenig, denn schon 1871 verzeichnet Cocle (L. c. pag. 200) eine stattliche Tabelle und 1885 rechnet v. Etlinger (L. c. Archiv. S. 119) 30 Fälle zusammen. Nehme ich nur die durch Section beglaubigten Fälle von eigentlicher Transposition der Gefässe mit Ursprung aus ungehörigen Ventrikeln, so komme ich auf etwa 60, von denen mindestens die Hälfte in brauchbarer, zum Theil auch klinisch verwerthbarer Weise beschrieben ist. Allein die Fälle mit geschlossenem Septum würden mindestens 43 ergeben, von denen etwas über 30 auch klinisch skizzirt sind. Fälle von Transposition aller Art mit Altersangabe zähle ich gegen 70.

Unter 24 von ₀Rokitansky (»Defecte«, S. 33) zusammengestellten Fällen von Defect der Kammerscheidewand — bei den Vorhofsdefecten sind andere Anomalien viel seltener — ist eine anomale Stellung der Gefässe nur dreimal nicht vorhanden, zweimal ein persistenter Truncus arteriosus, nur einmal (Fall 18) durchaus normale Stellung der Gefässe ausdrücklich erwähnt.

In der Eintheilung der Transpositionen kann man sich im Grossen und Ganzen dem Rokitansky'schen Schema (siehe oben S. 110) anschliessen, schon deshalb, weil es nicht blos äusserlich die gegenseitige Stellung der Gefässe, sondern auch den Ursprung aus den Ventrikeln berücksichtigt. Doch ist die Einreihung der bekannt gewordenen Fälle streng nach Rokitansky's Schema schwierig, fast unmöglich, da diesbezügliche Angaben bei den meisten Fällen fehlen. Doch können aus den verschiedenen Varianten — Rokitansky nimmt ja für jede Schemenreihe deren acht an — nach klinischem Interesse und nach Häufigkeit hervorragende besonders herausgehoben werden, und es wären namentlich anzuführen:

A. Ursprung aus ungehörigen Ventrikeln, die Gefässtransposition schlechtweg, in ihren reinen, aber in der späteren Lebenszeit sehr seltenen Formen so, dass das Septum ventriculorum (siehe über dieses S. 123) vollständig ist und die beiden »Kreisläufe« scheidet. *a*) Variante B^3 Rokitansky (siehe Fig. 17, S. 111): Aorta vorn und etwas nach rechts, Pulmonalis hinten und links. Rokitansky Fall 23, 30jähriger Lithograph. Fälle Hochsinger, Holl, letzterer mit geschlossenem

Septum. *b*) Variante B^4: Aorta noch etwas mehr nach rechts, als im vorhergehenden Typus — Rokitansky Fälle 9 (4 Monate alter Knabe) und 24 (9tägiges Mädchen) und, mit vollständigem Septum, Fall (II) von Marchand (L. c. pag. 267). *c*) Interessant und entwicklungsgeschichtlich schwer zu erklären sind die Fälle von gleichzeitiger Umkehr der Ventrikel, wenn bei richtig gelagerten Vorhöfen und (jedenfalls bei Walshe) geschlossenem Septum ventriculorum die rechte, die Aorta entsendende Kammer eine Bicuspidalis, die linke eine Tricuspidalis enthält — Fall von Walshe (L. c., cyanotischer Knabe von 10 Wochen) und zwei (Knabe von 5, Mädchen von 36 Tagen) von Stoltz (L. c.).

Ich schliesse hier die Fälle an, in welchen eine Transposition mit Ursprung aus ungehörigem Ventrikel ohne genauere Bezeichnung der gegenseitigen Stellung der Gefässe vorhanden ist. Oft mag B^3 (siehe oben) vorkommen, seltener, wie in Rosing-Hansen's Fall, die ganz reine Transposition mit gegenseitiger Lagevertauschung der beiden Gefässe.

Von älteren Fällen mit Ursprung der (stenosirten) Pulmonalis aus dem linken, der normalen Aorta aus dem rechten Herzen bei meist defectem Septum ventriculorum nenne ich Farre (l. S. 13 c.), fünfmonatlicher, an den Blattern gestorbener Knabe, und füge von neueren Fällen an: Mit Stenose der Pulmonalis Ashby, v. Etlinger (2), Gampert, Guttmann, Harris, Mirinescu, Sanders, Scott; mit Atresie: Bonne, Rosing-Hansen. Hiezu kommen die vorhin bei *Aa* und *Ab* erwähnten Fälle ohne Pulmonalstenose, von denen Fall 23 sogar mit sehr weiter Pulmonalis, Fall 9 mit »Isthmus aortae« (Rokitansky, »Defecte«, Fig. 4) ausgestattet ist. Aehnlich Fall I von Epstein mit geschlossenem Septum. Bei Harris und Mirinescu ist nichts Genaueres über das Septum angegeben. Fünf Fälle von H. Meyer (L. c. S. 379) mit offenem Septum gehören ebenfalls hieher.

Ursprung des einen Gefässes (Pulmonalis oder Aorta) »über dem Defect«, während das andere aus ungehörigem Ventrikel hervorgeht, und zwar: α) Aorta aus rechtem Ventrikel: Lees, „Rheiner (I), „Théremin, Fall 40, und vier bei „Kussmaul (l. c. S. 171) aufgezählte Fälle mit verschiedenem Verhalten des Calibers der Pulmonalis; β) Pulmonalis oder ein ihr gleichwerthiges schwaches, in zwei Aeste sich spaltendes Gefäss aus linkem Ventrikel: Fall Müller (Homburg), cyanotisches Mädchen von 10 Monaten (Archiv für medicinische Erfahrung etc., herausgegeben von Horn, Nasse etc. Jahrgang 1822, März-April, S. 438).

B. Ursprung aus gehörigen Ventrikeln (corrigirte Transposition).

a) Für die wahre Transposition mit Vertauschung der beiden Gefässe, Variante A^5 (siehe Fig. 15) ist Rokitansky's Fall 22, 11jähriges tuberculöses Mädchen, ein Beispiel, obwohl die Trennung in die beiden Ventrikel, kleiner linker, grosser rechter, durch ein defectes, »anomales Septum« (siehe S. 120) bewerkstelligt war. Die vorne stehende Aorta hatte, wie sonst die Pulmonalis, eine vordere, eine rechte und linke Semilunarklappe. Von den Zwischenstufen ist verhältnissmässig häufig

b) das von Rokitansky auf S. 120 der »Defecte« skizzirte, dem normalen sehr genäherte Schema vertreten, bei gleichzeitiger Stenose oder Atresie der Pulmonalis: Aorta rechts und durch das grössere Caliber etwas vortretend, links die Pulmonalis (Fig. 22 auf dieser Seite). Rokitansky, der hier blos von anomaler Stellung der arteriellen Gefässstämme (nicht von eigentlicher Transposition) redet, zählt sechs solcher Fälle (12—17) auf, drei männlich, drei weiblich, im Alter von 9 Tagen bis 25 Jahren. Doch kommt genau dieselbe Stellung vor bei normalem Caliber der Gefässe (Fall 11 von Rokitansky).

Diese nicht sehr in die Augen fallende Lageverschiebung dürfte einen häufigeren Befund darstellen und manche Fälle von »Rechtslage« der Aorta (siehe S. 76) in sich schliessen. Auch die auf S. 112 erwähnten Angaben von Théremin sind zu vergleichen.

c) Seltener ist der Fall, wo die Pulmonalis vor der Aorta, zugleich noch etwas nach rechts steht, Schema A^3 (vergleichbar Fig. 17 mit getauschter Buchstabenbezeichnung); hieher Rokitansky's Fall 21.

d) Besondere Beachtung verdient die Variante A^5 mit gleichzeitiger Transposition der Ventrikel oder in gewissem Sinne blos der Zipfelklappen, so dass der linke, die Aorta abgebende Ventrikel eine Tricuspidalis, der rechte eine Bicuspidalis enthält (siehe S. 113). Rokitansky erklärt dies Verhalten so, dass derjenige Ventrikel, von welchem das Septum vorn ausgeht, zum arteriösen sich gestalte. Die bisher bekannt gewordenen vier Fälle dieser Kategorien sind S. 109 und 113 erwähnt: 2 Rokitansky, 1 Rauchfuss, 1 Toennies.

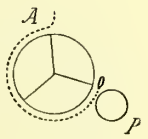

Fig. 22.

Selbstverständlich dürfen diese Fälle nicht mit den S. 118 genannten Fällen Walshe und Stoltz — Ursprung aus ungehörigen Ventrikeln — zusammengeworfen werden.

C. Ursprung der abnorm gelagerten Gefässe aus einem einzigen Ventrikel.

Auch diese Form kommt in den verschiedensten an sich nicht gleichwerthigen Nuancen vor, wie denn auch manche schon geringe Rechtslage der Aorta, wenn sie »über dem Defect« (siehe oben) entspringt, hieher zu rechnen wären. Aus praktischen Gründen dürfte aber eine Abgrenzung der prägnanteren Formen geboten sein, wenn auch Rokitansky (»Defecte«, S. 86) den Satz aufstellt, dass nur in sehr seltenen Fällen — Beispiel sein übrigens mehr zur Dextrocardie gehöriger, ein zweitägiges Mädchen betreffender Fall Nr. 5, S. 5 — das vordere Septum sich so verhalte, dass wirklich beide Gefässe einem Ventrikel angehören.

a) Beide Gefässe in gegenseitig verschobener Lage kommen aus demselben Ventrikel:

α) aus dem linken, der auch venös gebaut sein kann. Ausser dem eben genannten Fall hieher Rokitansky's, auch bei ₀Lebert-Schrötter (l. c. S. 753) erwähnter Fall 7, 19jähriger Mann, Schema B^3, und Fall 8, 25jähriger Schneider, Schema A^2. mit einer der normalen sehr genäherten Stellung, Pulmonalis vorn und etwas mehr nach rechts. ₀Kussmaul (l. c. S. 172, Anmerkung 3) führt einige hieher gehörige Fälle auf; sein eigener betrifft ein $3^1/_4$jähriges Mädchen, Aorta vorn und mehr links, Pulmonalis hinten und mehr rechts, also etwa B^2.

Zwei Fälle, in welchen jedenfalls die Pulmonalis aus dem linken Ventrikel hervorgeht, vielleicht auch die Aorta, sind: 28jähriges Mädchen Hickman's mit diagnosticirter Transposition der Eingeweide und Polysplenie (siehe S. 40) und ein 19jähriges cyanotisches Mädchen Bianchi's, das auch an chronischer Pericarditis litt.

β) Die transponirten Gefässe aus dem rechten Ventrikel. Hieher ein Fall Fusell's (L. c.), Kind von 21 Monaten, die erweiterte Aorta rechts von der Pulmonalis, ferner Fall I von Barlow, dreimonatlicher cyanotischer Knabe: die Aorta schmäler als die Pulmonalis, offenes Foramen ovale und Defect der Pars membranacea septi, endlich ein verwandter Fall von Audry und Lacroix, $2^1/_2$tägiges Kind, das kein Ostium venosum sinistrum hatte, so dass die Lungenvenen in den rechten Vorhof sich ergossen. Eigenartig ist der (S. 92 erwähnte) Fall Bury's, und noch merkwürdiger der Birmingham's, 21jähriges tuberculöses Mädchen mit nach rechts gerichteter Herzspitze, Aorta aus rechtem Ventrikel, beide Herzohren links von der Aorta; die ebenfalls mit rechtem Ventrikel zusammenhängende, übrigens stenosirte Pulmonalis mündet in den Fleischbalken an der hinteren Wand. Die Circulation dieses Falles ist dargestellt L. c. pag. 149.

Von den bei ₀Kussmaul (l. c. S. 165 unten) citirten älteren Fällen mit verengter Pulmonalis gehören streng genommen nur die Fälle Reynolds, Dubreuil, Gregory und Lebert und die zwei Fälle von Atresie: Heine und Halbertsma I, an diese Stelle.

b) Die beiden Gefässe kommen aus einem durch »überzähliges Septum« getheilten Ventrikel. In Mackenzie's Fall I, $2^1/_2$jähriges cyanotisches Mädchen, entsprang aus dem eigentlichen rechten Ventrikel eine kleine Pulmonalis mit zwei Semilunarklappen, aus dem mittleren (rechten) Ventrikel die Aorta. Im zweiten, sehr seltenen Fall, 39jährige Frau, entsprang zwar die Pulmonalis aus dem mittleren, gewöhnlichen rechten Ventrikel, die obere Aorta aber aus dem »überzähligen« Ventrikel, der nicht als Conus arteriosus angesprochen werden konnte. In beiden Fällen war das Septum ventriculorum defect, im ersten das Foramen ovale geschlossen, im zweiten, wie auch der Ductus arteriosus, offen. In ähnlicher Weise entsprang in Gelpke's Fall, 27jähriges cyanotisches

Mädchen, eine weite Aorta aus einem walnussgrossen, durch überzähliges Septum abgetrennten »Aortenventrikel«, während das Ostium venosum dextrum und das Septum ventriculorum fehlte, die Tricuspidalis verkümmert, das Septum atriorum bis auf eine Leiste defect war.

Gelpke zählt 7 Fälle, worunter auch den erwähnten Kussmaul'schen (siehe S. 120) auf, in welchen ein »überzähliger Aortenventrikel« bestand. Die Mackenzie'schen erwähnt er nicht.

Nur gradweise verschieden ist der *c*) Ursprung aus einem gemeinschaftlichen Ventrikel bei fehlendem Septum ventriculorum, Cor triloculare biatriatum, Cor biloculare, von welch letzterem ₀Kussmaul (l. c. S. 168) drei Fälle bei verengter oder verschlossener Pulmonalis erwähnt, während er auf S. 171 ältere, eigentlich hieher gehörige Fälle von Breschet, Thore, Fleischmann, Bednař anführt, in denen bei einfachem Ventrikel und Vorhof Transposition der Gefässe neben stenosirter Pulmonalis bestand.

Da in solchen Fällen das Septum ventriculorum mehr oder weniger fehlt — ein Sulcus longitudinalis kann übrigens die Trennung der Ventrikel andeuten — so ist die Frage fast überflüssig, jedenfalls praktisch belanglos, aus welchem Ventrikel bei entwickeltem Septum die einzelnen Gefässe ihren Ursprung genommen hätten. In Revilliod's Fall, dreimonatliches Kind, schien ein 5 mm breites Muskelband, das die Gefässe trennte, das Septum anzudeuten. Bei Elliot's 19 Jahre 8 Monat altem, seit seinem dritten Lebensmonat cyanotischen Kaufmann lagen bei offenem Foramen ovale und geschlossenem Ductus die Gefässe mehr rechts, in dem reinen Fall Chiari's (l. S. 57 c.) — Cor triloculare biatriatum mit geschlossener Vorhofscheidewand bei einem nur wenig cyanotischen Knaben — entsprang die rechts gelagerte Aorta neben der Pulmonalarterie und endete blind nach Abgabe des Truncus anonymus, während die Aorta descendens als Fortsetzung der Pulmonalis durch den Ductus arteriosus sich darstellte. Bei Reefschläger (cyanotisches, an Basilarmeningitis gestorbenes Kind von 1 Jahr 8 Monaten) entsprang die Aorta vor der Pulmonalis, das Septum ventriculorum fehlte ganz, das Septum atriorum zeigte mehrere Defecte. Daneben Situs inversus viscerum.

Die Fälle von Pulmonalstenose, die ₀Kussmaul (l. c. S. 169) in ziemlicher Zahl anführt, können hier in Betracht kommen, sobald die aus »einfachem Ventrikel« kommenden Gefässe, wie das häufig sein wird, in ihrer gegenseitigen Lage verändert sind, also Transposition im weiteren Sinne zeigen. Genaue Bestimmung wird nachträglich nur noch bei wenigen möglich sein, weshalb manche dieser Fälle mit mindestens demselben Recht bei der Pulmonalstenose geführt werden.

Eine besondere Stellung nimmt die mit Dextrocardie verbundene Transposition ein. In diesem Falle schaut die Herzspitze nach rechts; vergl. den S. 120 angeführten Fall Birmingham's. Hieher würde

auch gehören Fall 5 von Rokitansky (siehe auch S. 119), wo beide Gefässe, die stenosirte Pulmonalis rechts und etwas hinter der Aorta, aus einem linken (venösen) Ventrikel kamen. Lochte (L. c.) nimmt für seinen Fall keine Theilerscheinung eines Situs transversus, sondern eine locale Entwicklungshemmung an; es handelte sich um einen 46jährigen Mann, die Gefässe aus den zugehörigen Ventrikeln, einem venös gebauten linken und einem rechten mit Bicuspidalis, kleiner Defect in der Pars membranacea septi ventriculorum, Vorhofscheidewand geschlossen. In dem auch von Schrötter (L. c. S. 450) citirten Fall von Kundrat (Verhandlungen der Gesellschaft der Aerzte in Wien, 27. Januar, 17. Februar, 2. März 1888) bestand bei einem fünf Wochen alten Knaben Rechtslage des Herzens, Aorta vorn aus rechtem Ventrikel, stenosirte Pulmonalis hinten aus linker Kammer, Ductus offen, dreilappige Lungen, Milzdefect, abnorme Lagerung des Darmes.

In dem von Grunmach (l. c. S. 25) als »Dexiocardia congenita sine transpositione vasorum . .« bezeichneten Fall, der einen 15jährigen Knaben betraf, war thatsächlich eine abnorme Lagerung der Gefässe vorhanden, es bestand lediglich, wie Grunmach selbst angibt, corrigirte Transposition, d. h. die transponirten Gefässe entsprangen aus den gehörigen Ventrikeln.

Schrötter's Ansicht, dass bis jetzt ein Fall von reiner Dextrocardie noch nicht erhoben sei, ist S. 117 angeführt; er betont es, dass man neben derselben stets anderweitige schwere Bildungsanomalien (Septumdefect, Transposition) beobachtet habe. Der von Graanboom Schrötter gegenüber betonte Fall Pope's, 41jährigen Maurer betreffend, ist nicht mit genügender Genauigkeit geschildert, um als beweisend erscheinen zu können. Uebrigens kommt Graanboom's eigener Fall (33jähriger Steuermann) dem Ideal sehr nahe, indem die Umlagerung für das ganze Herz bis auf die Zipfelklappen durchgeführt war. Situs von Brust- und Bauchorganen normal; das nach rechts schauende Herz mit dickerem rechtem Ventrikel, welcher eine Tricuspidalis enthielt und eine, lautes systolisches Geräusch bei schwachem Puls liefernde, wenig stenosirte Aorta entsandte: der rückliegende, dünnere linke Ventrikel mit Pulmonalis und Bicuspidalis. Keine Defecte in den Septis. Ductus obliterirt, die Venae pulmonales zum rechten, die Cavae zum linken Vorhof. Bezüglich des Verhaltens der fötalen Wege bei der eigentlichen Transposition ist zu bemerken:

Foramen ovale ist meist offen, bei Rauchfuss 14mal in 19 Fällen. Bei 13 neueren, S. 118 erwähnten Fällen mit Ursprung aus ungehörigen Ventrikeln und Defect im Septum ventriculorum finde ich es 5mal geschlossen (Etlinger, Gampert, Guttmann, Rokitansky 23, Sanders), bei Théremin's 21 Fällen war es 17mal, darunter auch bei 2 Fällen mit Ursprung aus gehörigen Ventrikeln, offen; 3mal unter diesen Fällen

war es weit offen, 4mal (dabei einmal neben intactem Septum ventriculorum) geschlossen.

Septum ventriculorum ist von verschiedenem Verhalten. Oefters ist es geschlossen, so bei ₀Théremin in 13 von 21 Fällen; wenigstens ist immer die Höhe des Septums, meist 2·5—3 cm, verzeichnet, während 8mal ausdrücklich eine Perforation des Septums angemerkt und beschrieben ist.

Die von ₀Rauchfuss (l. c. S. 111) besprochenen 25 Fälle sind wohl alle mit geschlossenem Septum zu denken, wenigstens erwähnt er, sogar als selten, auf S. 118 die „Combinationen" der Transposition und auch (unter *a*) die mit Defecten des Kammerseptums. Meyer (L. c. S. 169) erwähnt neun Fälle von geschlossenem Septum, wobei er freilich das »Schweigen der Autoren« als Vollständigkeit des Septums deutet.

Von neueren Fällen mit intactem Septum nenne ich: Janeway, $1^3/_4$jähriger Knabe, Holl, Kind von 71 Tagen, Marchand (Fall II), Epstein (I), 28tägiger cyanotischer Knabe, und füge den Fall Klug, 11jähriger Knabe an, auf den ₀Kussmaul (l. c. S. 170) noch besonders aufmerksam macht.

Ductus arteriosus ist bei nicht allzu jungen Individuen öfters obliterirt und ₀Rauchfuss gibt ihn für 9 Fälle, die über einen Monat alt geworden waren, 5mal als in Involution begriffen, 3mal als involvirt, nur 1mal (B. Fränkel, L. c., 7wöchentliches Kind) als weit offen an. In den 13 neueren Fällen mit offenem Septum ist der Ductus 10mal offen, einschliesslich Fall von Isthmus aortae (siehe oben S. 118), 3mal obliterirt. Die letzteren sind Fälle von $7^1/_2$ und 8 Monaten, 30 Jahren (letzterer mit sehr weiter Pulmonalis); die Fälle von offenem Ductus waren 4, 6 (2mal), 7, 8 Wochen, 3, 7 und 8 Monate, 2 Jahre (Guttmann) alt, der Fall von Isthmus 4 Jahre. Bei Théremin, der allerdings blos das ganz jugendliche Material des Findelhauses verwerthet, ist der Ductus 8mal obliterirt, 13mal offen und öfters als in deutlicher Rückbildung begriffen bezeichnet.

Bei 12 Fällen mit Altersangabe ist er 3mal obliterirt bei 9 Wochen, $4^1/_2$ und 7 Monaten, nur im oberen Theile durchgängig 1mal bei 16 Tagen, 8mal ist er noch offen — Alter von 12 Tagen bis 2 Monat 8 Tagen, im letzteren Falle nur noch für feine Sonde.

Bei 13 Fällen Théremin's mit geschlossenem Septum ventriculorum ist blos 1mal, bei 48tägigem Knaben, das Foramen geschlossen, der Ductus 3mal, dabei ein Knabe von 7 Monaten.

Die Fälle mit geschlossenem Septum haben also zumeist offenen Ductus und offenes Foramen ovale: eine Ausnahme macht Klug's Fall mit offenem Foramen, in dem aber der Ductus obliterirt war, gerade wie in Graanboom's Fall (siehe S. 122), der freilich praktisch keine nennenswerthe Abnormität für die Art der Blutcirculation darbot.

Es scheint demnach die Transposition als solche die Involution des arteriösen Ganges nicht hintanzuhalten: immerhin macht sich dies bei offenem Septum deutlicher geltend, als bei geschlossenem.

Meist ist — eine schon von Walshe (L. c. pag. 9) hervorgehobene Thatsache — bei Transposition das unter Aortendruck stehende Herz dickwandiger und weiter als der linke. „Rauchfuss (l. c. S. 111) mass beispielsweise in zwei Fällen 5 und 4 mm Dicke, gegen links 2 bis 3 und 4. Graanboom rechts 9, links 5 mm. In Epstein's Fall (I) war jedoch der linke Ventrikel der stärkere, wohl deswegen, weil er bei 1 cm weitem Ductus arteriosus und persistirendem, 3 mm haltendem Isthmus eigentlich die Functionen eines Aortenventrikels mit höherem Druck hatte, und ähnlich verhielt es sich im Fall Marchand's. Das Herzfleisch war in Epstein's Fall mit reichlichen Fetttröpfchen durchsetzt, auch bei Ogston ist fettige Degeneration von Herz und Leber erwähnt.

Nur zwei Klappen in der Pulmonalarterie erwähnen Fusell, Duroziez; Erweiterung des Gefässes Stoltz (siehe S. 118), Pye-Smith (L. c.), „Rokitansky Fall 23 (siehe auch S. 118).

Einiges Interesse beansprucht das Verhalten der Pulmonalvenen, die in einzelnen Fällen Abweichungen zeigen, was hier angemerkt sein kann, weil es sich öfters um eine Art von Transposition der Venen handelt. Genaueres findet sich bei Epstein (L. c. S. 317), weshalb ich nur das dort nicht namhaft Gemachte bespreche, ohne mich dabei auf die arterielle Transposition zu beschränken. So mündeten in einem Falle Etlinger's (l. S. 68 c.), viermonatliches Mädchen mit Atresie der Pulmonalis, die rechten Pulmonalvenen, drei an der Zahl, in den rechten Vorhof; in Hickman's Fall (siehe S. 120) mit offenem Foramen ovale gingen die Venen der rechten Lunge in den linken, die der linken zum rechten Vorhof, während in dem älteren Fall Bednař's (= Rokitansky's Fall I), zweitägiger Knabe, sowie in dem neueren von Audry und Lacroix (siehe S. 120) alle Lungenvenen in das rechte Atrium und in dem seltenen, 6 Monate altes Mädchen betreffenden Falle Miura's — W. Gruber (Virchow's Archiv. Bd. LXVIII, S. 284) beschreibt einen ähnlichen — die in einen gemeinschaftlichen, auch die Vena azygos aufnehmenden Stamm vereinigten Lungenvenen ebenfalls in den rechten Vorhof sich ergossen. Eine überzählige kleine Lungenvene zum rechten Vorhof in Gampert's Fall, in die untere Hohlader in einem Fall von Truncus arteriosus persistens („Théremin, Beobachtung 97). — Sonst kommt noch Einmündung der Lungenvenen in die Pfortader, auch, wenigstens für eine Vene, in die Cava inferior vor; Epstein führt von beiden Arten je drei Fälle an. Einmündung der (zumeist rechtsseitigen) Lungenvenen in die Cava superior ist wiederholt beobachtet, aber nur in Epstein's Fall (II) (siehe auch S. 40), Mädchen von 25 Tagen,

mündeten sämmtliche Lungenvenen. in einen Stamm vereinigt, in die obere Hohlader. Bei Fusell war die fehlende Cava superior durch die Venae anonymae ersetzt und Freyberger (Sitzung der Pathological Society of London vom 16. November 1897. The Lancet. Vol. II for 1897, pag. 1319) fand bei einem elfmonatlichen Knaben mit Pulmonalstenose bei offenen Septis und Ductus zwei Cavae, von denen die linke in den Sinus coronarius cordis mündete.

In Marchand's Fall I (L. c. — Ahlfeld — S. 254) war bei doppelter Cava superior die inferior durch Vena azygos ersetzt. Es bestand keine Gefässtransposition, jedoch partieller Situs transversus der Bauchorgane, Isthmus aortae, Defecte in beiden Septis.

Auch Kaczinski (Referat in: Virchow, Gurlt und Posner, Jahresbericht 1897, I, S. 248) beobachtete an einem zweijährigen Mädchen bei Situs inversus Mangel der Cava und abweichende Einmündung der Venen in den Vorhof.

Bezüglich der Vermehrung der Zahl der Lungenvenen soll an dieser Stelle ausser dem Falle von Harris, Transposition, offenes Septum und fünf Pulmonalvenen, nur der singuläre, von Talini bei einem 16jährigen Mädchen beobachtete, symptomlos verlaufene Fall erwähnt sein: acht Pulmonalvenen mit einem Gesammtdurchmesser von 56 mm, getheilt in zwei Gruppen zu drei, und eine Gruppe zu zwei, die sich in den linken Vorhof eines sonst normalen Herzens ergossen. Während beim Pferde zuweilen acht Venen vorkommen sollen, waren beim Menschen bisher als höchste Zahl sieben Lungenvenen in vereinzelten Fällen beobachtet. Vgl. Otto, l. S. 13 c., S. 350, Anmerkung 39.

Bei $_0$Taruffi (l. c. pag. 255 ff.) sind die Anomalien der „Seni venosi" und damit auch der Lungenvenen eingehend unter Bezugnahme auf eine grössere Zahl von Fällen besprochen.

Partielle Transposition der Bauchorgane berichtet Fusell, Situs viscerum inversus W. Gamage, 15 Wochen alter cyanotischer Knabe, (New England Journal of Medicine and Surgery. 1815, Vol. V, pag. 224, citirt bei $_0$Taruffi, l. c. pag. 289) und Reefschläger (siehe S. 121). Hickman, der die Transposition der Eingeweide bei Lebzeiten diagnosticirte, fand auch die Aorta rechts von der Wirbelsäule verlaufend, die rechte Lunge mit zwei, die linke mit drei Lappen, während Ducrest (Archives générales de médecine. 1840, 3. sér., Tom. IX, pag. 76) beide Lungen dreilappig antraf. Auch bei Rosing-Hansen lief der Aortenbogen über den rechten Bronchus.

Bezüglich des Geschlechtes, finde ich (bei wesentlich neueren Fällen) das männliche mehr vertreten: 49 : 27 = 1·8 : 1. Rauchfuss gibt an 8 : 3 = 2·66 : 1.

Symptomatologie.

Eigentlich charakteristische Zeichen lassen sich für die Gefässtransposition als solche nicht aufstellen. Der Nachweis der Dextrocardie, die

ja kaum rein vorkommen dürfte, gehört der physikalischen Diagnostik an, die durch Röntgen-Photographie zweckmässig ergänzt werden kann, wie es kürzlich Vehsemeyer (Deutsche medicinische Wochenschrift. 1897, S. 180) in einem Falle von Dextrocardie bei einem 16jährigen Jüngling bethätigt hat.

Die meisten Fälle von Transposition waren durch besonders starke Cyanose ausgezeichnet, fast blauschwarz beim Schreien, wie es Rosing-Hansen beobachtet hat. Doch kommt auch hier Fehlen der Cyanose vor, analog anderen schweren Missbildungen des Herzens. Sie fehlte in Fall I Rheiner's und in Beobachtung 40 $_0$ Théremin's, 26 Tage altes Mädchen.

In beiden Fällen entsprang die Aorta aus dem rechten Ventrikel, die Pulmonalis über dem Defect des Septum ventriculorum, der Ductus war offen, das Foramen ovale nur bei Théremin geschlossen. Gering war die Cyanose im Falle Sanders (beide Gefässe aus rechtem Ventrikel).

In Duroziez' Fall, 39jähriger Mann mit Pulmonalstenose, ebenso in Lebert's Fall, fehlte die Cyanose, bei allerdings nur geringfügiger Verlagerung der Gefässe.

Ferner fehlte, wenigstens in den ersten Lebenstagen, die Cyanose in einem Falle Théremin's, 48tägiger Knabe mit geschlossenem Septum ventriculorum und Foramen ovale, aber weitem Ductus arteriosus. In Guttmann's Fall wurde sie erst im sechsten Monate, zugleich mit verstärktem Herzschlag, vermerkt. Desgleichen trat sie in den älteren Fällen von Stoltz und Cocle erst in der dritten Woche, beziehungsweise im dritten Monate auf.

Die Art, wie der Kreislauf bei Fällen von Transposition sich darstellt, hat $_0$ Rauchfuss (l. c. S. 114) beleuchtet, verschiedenes hieher Gehörige ist in allgemeinen Capiteln (Compensationseinrichtungen, vergleiche unten S. 130) noch zu besprechen, hier wäre blos dies, nach Tiedemann's Vorgang, ausdrücklich zu betonen, dass in den (wenigen) Fällen, wo bei strenger Trennung beider Herzhälften die Aorta venöses Blut im Körper vertheilt und die Pulmonalis arterielles der Lunge zuführt, eine Zumischung des letzteren zum venösen durch Vermittlung der mit den Endästen der Pulmonalis communicirenden Bronchialarterien und weiterhin der Bronchialvenen möglich ist. Uebrigens ergiessen sich schon unter normalen Verhältnissen kleine, den Bronchialarterien entsprechende Aeste in die Lungenvenen entlang ihrem ganzen Verlauf (siehe Luschka, Die Anatomie der Brust des Menschen. Tübingen 1863, S. 317).

Rauchfuss vertritt die Ansicht, dass nicht Stauungswirkungen allein, sondern auch eingreifendere Veränderungen der Blutbeschaffenheit als Folge der fortschreitenden Sauerstoffverarmung eine Rolle spielen

könnten; er verweist auf die dunkle Färbung und die Dünnflüssigkeit des Blutes und die ausgesprochene Neigung zu Blutungen aller Art. Grundlagen für den objectiven Nachweis dieser Blutveränderungen liegen zur Zeit nicht vor. Es wird aber festzuhalten sein, dass die so verschieden nuancirten Fälle, unter sich abweichend in Stärke der Ventrikel, den Oeffnungen der fötalen Wege, jeder einzeln für sich in Hinsicht auf seine speciellen Circulationsverhältnisse zu würdigen sind, und dass hier schwer ein allgemein giltiger Schematismus aufgestellt werden kann.

Der starken Cyanose entsprechend sind zuweilen auch subnormale Temperaturen beobachtet, z. B. 36·7 in recto. Rauchfuss fand normale Temperaturen, auch bei ₀Théremin (l. c. pag. 66, 68, 83) sind keine ungewöhnlichen Temperaturen verzeichnet. Von Blutungen werden genannt: Petechien, ferner Blutungen aus Mund und Nase (B. Fränkel), blutiger Herd im Gehirn (Bednař-Rokitansky), Darmblutung nach Masern (Janeway), Hämoptoë sieben Wochen vor dem Tod ohne Tuberculose (₀Lebert-Schrötter = Rokitansky Fall 7).

Dyspnoe wird häufig erwähnt, auch Erstickungsanfälle: in Epstein's Fall (I), wo auch die Athmungscurve abgebildet ist, kam Cheyne-Stokes'sches Phänomen zur Beobachtung. Gelegentlich fand sich Lungenatelektase, Tuberculose in einigen Fällen bei gleichzeitiger Pulmonalstenose (Lebert, Birmingham).

Convulsionen sind mehrmals erwähnt, in Kelly's Fall allmorgendlich, bei Ogston Zuckungen in rechter Gesichtshälfte, in Mackenzie's Fall II epileptischer Anfall bei erwachsener Frau ein Jahr vor dem Tode. Eines Blutherdes im Gehirn ist oben gedacht, rechtsseitige Hemiplegie (in Folge von Embolie?) beobachtete Janeway bei $1^3/_4$jährigem Knaben.

Die physikalische Untersuchung des Herzens ergibt eine freilich nicht charakteristische Vergrösserung (Verbreiterung) der Dämpfung (Walshe, Fränkel, Rauchfuss, Bury), entsprechend der meist sehr ausgesprochenen Hypertrophie des Herzens; in Rosing-Hansens Fall war bei Pulmonalatresie das ganze Herz dilatirt und hypertrophirt. Ogston konnte in seinem Fall (mit offenem Ductus) noch im zweiten Monate normales Verhalten der Dämpfung und des Herzstosses nachweisen und erst im dritten war die Hypertrophie des rechten Herzens zugleich mit lautem systolischem Geräusch festzustellen. Ebenso trat in Lees' Fall, cyanotischer Knabe, der 7 Monate alt wurde (Aorta aus rechtem Ventrikel, Pulmonalis über dem Defect), lautes systolisches Geräusch an der Basis (bei 168 Herzschlägen!) und im Interscapularraum erst mit dem fünften Monate auf, um vor dem Tode wieder undeutlich zu werden.

Bei den vielfachen Combinationen, besonders auch mit Pulmonalstenose (und -Atresie), offenem Ductus, offenem Septum wird man kaum

einen einheitlichen Befund erwarten und in der That begegnet man den mannigfaltigsten Angaben: zeitweiliges »whipping murmur« neben erstem Ton (Elliot), lautes Doppelgeräusch (Fusell), Geräusche über der »Aorta« (Bury, vergl. S. 92). Geräusch links vom Sternum (Sanders), bei Pulmonalstenose präsystolisches Geräusch und Schwirren (Fall II Mackenzie's) etc.

Als Todesursache erscheinen, was zum Theile aus dem Früheren hervorgeht: Lungenatelektase, febrile Bronchitis (Guttmann), Darmblutung (Janeway): zweimal ist Hydrops erwähnt — Fusell, Kind von 21 Monaten, Cocle, 2 Jahre 8 Monate alter Knabe mit Petechien. Auch Graanboom's 33jähriger Kranker starb hydropisch, hatte allerdings neben seiner wohl kaum in Betracht kommenden Dextrocardie eine chronische Nephritis.

Lebensdauer und Prognose bei Transposition.

Die Prognose bei Transposition gilt im Allgemeinen für wenig günstig. Zwar sind die damit Behafteten ursprünglich meist ganz wohl entwickelt, aber sofort mit dem Beginne des extrauterinen Lebens machen sich die perversen Kreislaufsverhältnisse geltend.

Ich gebe im Nachfolgenden eine Alterstabelle, die von $_0$Taruffi (l. c. pag. 210) mit Nennung der einzelnen Fälle aufgestellt, von mir durch neuere Beobachtungen ergänzt und erweitert wurde.

Alter	Taruffi	neue Fälle	Summe
Todt geboren	2	1	3
1—24 Stunden	1	—	1
1— 7 Tage	5	2	7
7—14 »	3	2	5
14—30 »	2	5	7
1— 2 Monate	4	10	14
2— 6 »	3	9	12
6—12 »	2	7	9
1— 2 Jahre	—	2	2
2— 5 »	5	1	6
10 u. 11 »	—	3	3
21—30 »	—	5	5
30—40 »	—	1	1
		Summe	75

Im Einzelnen wurde, um die exquisiteren Fälle namentlich aufzuführen, ein Alter erreicht von $1^3/_4$ Jahren, 2 Jahren, 2 Jahren 5 und 8 Monaten in den Fällen Janeway, Guttmann, Wistar, Cocle; $4^1/_2$ Jahre Chiari, 10 Jahre Bury, 11 Jahre Klug, $_0$Rokitansky (Fall 22), 21 Jahre

Toennies. Birmingham, 27 Jahre Gelpke, 28 Jahre Hickman, 30 Jahre Rokitansky (23), 39 Jahre Mackenzie, Fall II, wobei noch ausdrücklich zu bemerken ist, dass die Fälle Janeway, Cocle und Klug solche mit geschlossenem Septum ventriculorum sind. Die Fälle Graanboom und Lochte (Dextrocardie) entfallen unter andere Gesichtspunkte und sind hier nicht verwerthet. Aus der Zusammenstellung geht hervor, dass von 75 Fällen 58 = 77·3% innerhalb des ersten Lebensjahres starben. In Rauchfuss' Aufstellung (l. c. S. 112) kamen von 22 nur 2 = 9·09% über das erste Jahr hinaus.

Diagnose der Gefässtransposition.

In complicirten und so ziemlich in all den mit Geräuschen einhergehenden Fällen wird eine Diagnose nicht wohl möglich sein. Von Vermuthung einer Transposition bei auffallend starker Cyanose und kurzer Lebensdauer will ich absehen. Dagegen kann eine Diagnose in Erwägung gezogen werden in einzelnen reineren Fällen. Hochsinger (l. S. 107 c., S. 77), der wohl am präcisesten von allen Autoren sich ausspricht, legt ein grosses Gewicht auf die Verstärkung des zweiten Tones, dies umsomehr, als nach seinen Erfahrungen an den arteriellen Ostien das beim Erwachsenen zu constatirende Vorwiegen des zweiten Tones, der sogenannte jambische Rhythmus, beim Kinde nicht existirt (l. S. 15 c., S. 15), sondern ähnlich wie an den Zipfelklappen, nur nicht so ausgeprägt, der erste Ton an Stärke vorschlägt. Demnach denkt Hochsinger an Transposition der Arterienursprünge oder wenigstens an Ursprung der Pulmonalarterie aus dem rechten Ventrikel, wenn bei reinen Tönen und hochgradiger Cyanose der zweite an der Basis zu auscultirende Ton in Folge des Ueberdruckes im kleinen Kreislauf abnorm verstärkt ist und nimmt gleichzeitigen Defect der Kammerscheidewand an, wenn ausserdem nicht an die Ostien zu verlegende Herzgeräusche vorhanden sind, sowie in seinem intra vitam diagnosticirten Fall, fünfwöchentliches Kind, ein weiches systolisches Geräusch am Brustbein in der Höhe des dritten Intercostalraumes vorlag. Die letztere Annahme kommt mit dem bei den Defecten der Kammerscheidewand Besprochenen (siehe oben S. 64) überein. Auch Litten (L. c.) nahm bei seinem 7jährigen Knaben (nur Krankenbeobachtung!) mit ungemein starker Cyanose und reinen Herztönen eine Transposition an. Dabei darf man aber nicht vergessen, dass bei vielen bedeutsamen angeborenen Herzfehlern ohne Transposition nach dem, was wiederholt auseinandergesetzt wurde, reine Töne, allerdings für gewöhnlich auch keine starke Cyanose, vorkommen können und dass, wenigstens bei einigermassen älteren Kindern, was mir nicht immer genügend betont erscheint, eine tiefgreifendere Lungenaffection vorher auszuschliessen, also Cyanosis cardiaca gegenüber etwaiger Cyanosis pulmonalis festzustellen und nach den bis-

herigen klinischen und anatomischen Erfahrungen auf eine Vergrösserung der Herzdämpfung ein gewisser Werth zu legen wäre.

Immerhin ergibt sich aus dem Vorstehenden, dass in geeigneten reinen Fällen an die Diagnose einer Gefässtransposition allen Ernstes, bei jüngeren Individuen wenigstens, gedacht werden darf und dass die von Hochsinger hervorgehobenen Punkte vorzugsweise Beachtung verdienen, wenn sie sich zunächst auch nur in einem einzigen Fall bewährt haben. Auf die reinen Herztöne bei starker Cyanose haben allerdings auch schon frühere Autoren, Rauchfuss u. A., hingewiesen.

Uebersicht über compensatorische Gefässerweiterung bei Pulmonalstenose und bei Transposition.

Literatur siehe S. 66 und S. 114.

In nicht wenigen Fällen wird bei bestehender Stenose oder Atresie der Lungenarterienbahn auf Umwegen, durch Erweiterung von Collateralen, die Blutzufuhr zur Lunge erhöht, indem namentlich durch die Bronchialarterien den Lungen Blut zugeführt wird. Zahlreiche Anastomosen der Arteriae bronchiales mit den Endästen der Arteria pulmonalis finden an den peripheren Abschnitten des Bronchialbaumes statt, so dass den Lungen durch die Bronchialarterien für die den Gasaustausch besorgenden pulmonalen Capillaren der Alveolen Blut zugeführt werden kann. Auf Tafel V seiner Preisschrift »Ueber den Bau der Lungen«, Berlin 1822, bildet F. D. Reisseisen diese Anastomosen in schönster Weise ab. Demgemäss findet man des Oefteren erweiterte Bronchialarterien, auf welche zuerst, durch eine Vermuthung J. F. Meckel's (Deutsches Archiv für die Physiologie. 1815. Bd. I, S. 281) angeregt, Jacobson (ibidem, Bd. II, S. 134) die Aufmerksamkeit gelenkt hat. Auch Tiedemann (l. S. 116 c.) in seinem Fall von Transposition mit geschlossenem Septum ventriculorum und offenem Ductus und Foramen ovale bei einem zwölfjährigen Mädchen registrirt Bronchialarterien von »ungewöhnlicher Grösse«, die sich leicht injiciren liessen. Seitdem sind diese erweiterten Bronchialarterien mehrfach beschrieben worden (siehe die Citate bei Kussmaul, l. c. S. 163). Weitere Fälle sind zu verzeichnen: bei Transposition und gleichzeitiger Pulmonalstenose, aber fehlendem Ductus (Maschka), bei Atresie, fehlendem Ductus, defecten Septis (Luneau, beziehungsweise Malherbe), bei Stenose des Conus der Pulmonalis, Transposition und geschlossenem Ductus (Babesiu), elfjähriges an Typhus gestorbenes Mädchen; bei persistirendem Truncus und geschlossenem Ostium pulmonale vier, die Pulmonalis ersetzende Bronchialarterien bei einem 19jährigen Mann (Charrin et Le Noir), ferner drei Fälle Rokitansky (»Defecte«, Nr. 13, 14, 16) mit Atresie und verödetem Ductus.

In einer von ₀Tiedemann (l. c. S. 115) berichteten Beobachtung von Thomson und Turner (22jähriger Mann), war die eine der erweiterten Bronchialarterien in der Lunge zu einem aneurysmatischen Sack ausgedehnt.

Besonders gut beschrieben und abgebildet ist der Fall Middendorp's, der einen 33jährigen, an chronischer parenchymatöser Nephritis gestorbenen Mann betraf. Die Pulmonalis mit nur zwei Klappen war am Eingang geschlossen, ebenso der Ductus. Aus der Hinterseite der Aorta descendens entspringende, zwei rechte, drei linke, abnorm stark entwickelte Arteriae bronchiales posteriores ersetzten die Pulmonalarterie. Dagegen ging in dem singulären Fall von S. Weiss von der Brustaorta ein an der Basis eindringendes Gefäss zur linken Lunge, deren unterer Theil wie cavernös aussah. Die rechte Lunge schien ihr Blut durch den linken, dann rechten Ast der Pulmonalarterie zu beziehen. Weiss verzeichnet (L. c. S. 390 ff.) andere Fälle von erweiterten Gefässen, auch die zum Theil sehr interessanten Citate bei ₀Peacock (l. c. pag. 65) sind zu vergleichen.

Manche Fälle können bezüglich ihrer Circulationsverhältnisse überhaupt nur unter Voraussetzung von entsprechenden Collateralen verstanden werden, und es ist deshalb zu bedauern, dass in nicht wenigen Fällen die Feststellung solcher, speciell des Verhaltens der Bronchialarterien, versäumt wurde. Ich kann mir beispielsweise nicht denken, wie der an starker Hämoptoë gestorbene 15jährige Knabe Grunmach's sein Blut in die Lunge bezog, da das Pulmonalostium sich in Narbengewebe verlor und der Ductus arteriosus geschlossen war, wenn nicht ergiebige Collateralen angenommen werden.

Diese letzteren werden zuweilen von anderen als den erwähnten Gefässen dargestellt. So beobachtete Peacock erweiterte Arteria oesophagea, Jacobson pericardiaca, Voss coronaria, gerade wie Rokitansky (»Defecte«, Fall 14, S. 18) bei einer 25jährigen, an Typhus gestorbenen Handarbeiterin einen grossen, aus einer überzähligen Arteria coronaria dextra, aus Bronchial- und Oesophagealarterien zusammengesetzten »suppletorischen Gefässapparat« beschreibt. In Fall II von ₀Apert, Pulmonalstenose in Folge von Klappenwucherung, waren ausser den Bronchialauch die Pleuragefässe erweitert und ähnlich beobachtete Homolle (Bulletins de la Société anatomique. 1875) eine Vascularisation der Pleura mediastinalis und pericardiaca und vermuthet in diesem Gefässnetz eine Verbindung zu den feinsten Verzweigungen der Pulmonalarterie.

Hier mag auch der bemerkenswerthe Fall von J. Bayer besprochen sein, 21jähriges, schliesslich cyanotisches und stark dyspnoisches Mädchen betreffend, mit (musculärer) Stenose des Conus der Pulmonalarterie, Septumdefect, aber geschlossenem Foramen. Die Aeste der Lungenarterie, bis in die kleinsten mikroskopischen Verzweigungen, waren in ihrer Wand, hauptsächlich der Tunica media, stark hypertrophirt, während das umgebende Lungengewebe indurirt aber nicht braun verfärbt, jedoch von strotzend gefüllten

Capillaren und Uebergangsgefässen umgeben war. Die Wandverdickung wurde als Arbeitshypertrophie aufgefasst.

Auch die (S. 126 erwähnten) Verbindungen zwischen pulmonalem und bronchialem Gefässgebiet kommen gelegentlich beim angeborenen Herzfehler zu erhöhter Bedeutung — die normalen Anastomosen zwischen den Anfängen der Lungenvenen und den kleinsten Bronchialvenen, welche nicht zu den kleinsten Arterien entsprechenden Gefässstämmchen sich sammeln. Es wird also schon unter normalen Verhältnissen dem in den Lungen arterialisirten Blut ein gewisser Antheil venösen Blutes zugemischt und in Fällen von Transposition kann diese Gefässverbindung von Nutzen sein. So sah Mirinescu bei einem sechswöchentlichen, cyanotischen Knaben (Septum geschlossen?) »weite Anastomosen zwischen Bronchialvenen und den Gefässen des kleinen Kreislaufs«.

Probyn-Williams beobachtete bei einem vierwöchentlichen, von Geburt an cyanotischen Kinde mit Pulmonalatresie bei geschlossenem Septum Fehlen der rechten Lungenvene, so dass das Blut wohl durch die Bronchialvene in die übrigens in den linken Vorhof mündende Cava superior und so ins Herz gelangte. Auch die linke Pulmonalvene mündete in die Cava, die Aorta war normal.

Aus dem Vorgetragenen geht hervor, dass die am Herzen des hochentwickelten Säugers deutlich ausgesprochene Sonderung in venöse und arterielle Blutbahn in den feineren Blutgefässen der Lunge nicht durchgeführt ist, so wenig wie in der Leber eine principielle Trennung zwischen portalem und hepatischem Gefässgebiet besteht. Zu bedauern ist nur, dass, wie schon hervorgehoben, nicht wenige Fälle wegen ungenügender Berücksichtigung dieser Verhältnisse hinsichtlich ihres Kreislaufes unaufgeklärt bleiben müssen.

Die compensatorischen Gefässerweiterungen bei gewissen Formen angeborener Aortenstenose werden späterhin besprochen werden.

Unvollständige Theilung und einseitige Umbildung des primären Truncus.

Persistenz des Truncus arteriosus. — Vorhandensein nur eines einzigen arteriellen Hauptgefässes.

Literatur.

†Wilson J., A description of a very unusual formation of the human heart. Philosophical Transactions for the year 1798, part II, pag. 346; übersetzt in: Reil's Archiv für die Physiologie. Halle 1799, Bd. IV (Heft 3), S. 448. — †Blumhardt J. F., Beschreibung des Herzens eines neugeborenen Kindes mit seltener Abweichung in dem Ursprunge der grossen Gefässe. Mittheilungen des württembergischen ärztlichen Vereins. Stuttgart 1834, Bd. I, S. 193. — †Hyernaux, Cyanose déterminée par la communication directe des deux ventricules du coeur avec l'aorte. Journal de médecine, de chirurgie et de pharmacologie. Bruxelles 1851, 9e année, 13e vol., pag. 193. †Referat in: Schmidt's Jahrbücher. Bd. LXXV, S. 306. — †Hickman, Malformation of the

heart: transposition of auricles and of aorta; absence of pulmonary artery, patent foramen ovale; communicating ventricles with lateral transposition of principal viscera, cyanosis. Transactions of the pathol. Society. 1869, XX, pag. 88. — †Hunter Semple, Malformation of the heart: patent foramen ovale, imperfect septum ventriculorum, aorta given of from the right ventricle, ductus arteriosus giving of the right and left pulmonary artery; cyanosis. Ibid. 1870, XXI, pag. 80. — †Messenger Brandley, Tricoelian human heart. The British medical Journal. Vol. I for 1873, pag. 33. — Grant H. H., An anomaly of the human heart. American Journal of the medical sciences. 1883, n. s. LXXXVI, pag. 149. — Barraud C., Barry et Rachet, Persistance du trou de Botal, communication des deux ventricles avec une artère unique donnant ultérieurement naissance aux branches pulmonaires et aux branches périphériques. Le Progrès médical. 1884, XII, pag. 480. — Clark E., Malformation of the heart. Transactions of the pathol. Society. 1885, XXXVI, pag. 178 — †*Ziegenspeck R., Fehlen der aufsteigenden Aorta, fast vollständiges Fehlen des Septum ventriculorum und des linken Ventrikels bei einem Neugeborenen, welcher trotzdem über vier Tage gelebt hat. Archiv für Gynäkologie. 1888, XXXII, S. 111. — Klipstein L., Zwei Fälle von congenitaler Herzmissbildung. Berliner Dissertation. 1889 Archiv für Kinderheilkunde. 1890, Bd. XI, S. 361 [Fall I]. — Muhr L., Ueber einen Fall von Defect des ganzen vorderen Septum ventriculorum mit Persistenz des Truncus arteriosus communis und Defect des Septum atriorum. Würzburger Dissertat. 1889. — †Charrin et Le Noir, Des phénomènes physiologiques et cliniques dans un cas de maladie bleue; communication interventriculaire, absence de l'artère pulmonaire, quatre artères bronchiques. Archives de physiologie normale et pathologique. 1891, 5. sér., III, pag. 206. — Gallois E., Forme rare de malformation cardiaque congénitale. Lyon médical. 1896, Nr. 46. — †Pitschel W., Ein Fall von Persistenz des Truncus arteriosus communis. Königsberger Dissertation. 1897. — Cade A. [Demonstration, sechsmonatliches, stark cyanotisches Kind, Septum artriorum fehlt, Septum ventriculorum defect]. Gazette hebdomadaire de médecine. 1897, pag. 623; Lyon méd. 1897, Nr. 41.

Wird die früher (S. 6) geschilderte Zerlegung des Truncus arteriosus in die beiden Hauptgefässe, Aorta und Arteria pulmonalis, nicht durchgeführt, und bleibt die Bildung eines Septum trunci, welches freilich in Resten noch vorhanden sein kann (z. B. Rokitansky's Fall 4), aus, so ist der Fall eines »persistirenden Truncus arteriosus« gegeben. Dabei ist das Verhalten nicht selten so, dass erst von diesem primären Stamm eine wohl unterschiedene eigentliche Aorta und Pulmonalis abgehen, die Persistenz ist also nur eine »theilweise«. Andererseits kommt eine Persistenz des ganzen Truncus in der Weise vor, dass, ohne Differenzirung einer Arteria pulmonalis, aus dem Hauptstamm auch die Aeste für die Lungen unmittelbar entspringen. Dies sind die Fälle, die auch als »Fehlen der Pulmonalis« beschrieben werden, da diese nicht differenzirt oder unter Umständen nur in blind endigenden, für die Circulation gänzlich belanglosen Rudimenten vorhanden ist. Hinwiederum ist zuweilen blos vom »Fehlen der Aorta« die Rede und das vorhandene Gefäss wird als Pulmonalis gedeutet (Ziegenspeck, Klipstein). ₀Buhl gibt die gewiss beachtenswerthe Regel, auf das freilich nicht immer gehörig berücksichtigte Verhalten der Coronararterien zu achten, welche das Gefäss,

aus dessen Sinus (Valsalvae) sie entspringen, oder wenigstens sozusagen die eine Hälfte des ungetheilten Stammes zur Aorta stempeln.

Es wäre zu wünschen, dass eine Uebereinstimmung in der Nomenclatur sich einbürgerte und man könnte (theoretisch) unterscheiden, obwohl es sich, genau genommen, nur um gradweise, aus verschiedenen embryonalen Zeiten stammende Missbildungen handelt:

1. Partielle Persistenz des embryonalen Truncus arteriosus: ein Hauptgefäss mit (3) Semilunarklappen, aus dem eine Aorta und eine meist verengte, auch wohl obliterirte Pulmonalarterie sich abtrennt. Demnach ist der sechste (nach früherer Bezeichnung fünfte) Aorten-(Kiemen-) Bogen erhalten, nur die Trennung des Septum arteriosum ist nach unten hin nicht durchgeführt und man vermisst auch gänzlich das Septum oder findet nur Spuren in Gestalt einer ganz niedrigen Leiste, z. B. in den zwei Fällen Rokitansky's (siehe unten).

Die bei „Kussmaul (l. c. S. 166, Anmerkung 2) unter der Bezeichnung eines »im Ganzen« persistirenden Truncus arteriosus communis aufgeführten Fälle (vergl. auch „Peacock, l. c. pag. 14, l. Edit., pag. 11) sind insofern anders aufzufassen, als das grosse Gefäss die Pulmonalis, und die angebliche Arteria coronaria mit hohem Ursprung thatsächlich die Aorta ascendens darstellt. Hieher rechne ich auch den Fall Jürgens (siehe unten). Auch die grosse Tabelle bei „Taruffi (l. c. pag. 48—49) ist in diesem Sinne zu verbessern, indem verschiedene daselbst als Truncus communis bezeichnete Fälle, z. B. Owen-Clark, Power-Heath etc. als Aortenatresie anzusprechen sind.

2. Ein einziges, aus dem Herzen entspringendes Hauptgefäss vom Charakter der Aorta mit den mehr oder minder typischen Verzweigungen derselben, während eine Pulmonalis als solche fehlt und die Lungenäste aus dem arteriellen Hauptstamm entspringen (gute Abbildung bei Messenger Brandley, l. c.), in Blumhardt's Fall erst aus der Concavität des Bogens, im Fall Hyernaux auch hoch oben, am Beginn des Bogens, vorn (?). In „Théremin's Beobachtung 96 kam eine dünne rechte Pulmonalis aus dem rechten, eine ebenfalls dünne linke aus dem linken und hinteren Umfang des Truncus, ein wenig über der Anonyma.

In solchen Fällen ist die Bildung eines eigenen sechsten linken, der Pulmonalis gleichwerthigen Kiemenbogengefässes und damit auch des Ductus arteriosus unterblieben, oder es ist frühzeitig verödet und auch der meist erkennbare Ursprung des (transponirten) Gefässes aus dem rechten Ventrikel verräth eine Entstehung in früherer Zeit des Embryonallebens, wo der Truncus noch ganz der rechten Kammer zufällt. (Siehe S. 6.)

Ausser dem Fall „Buhl's (Abbildung l. c. S. 221), männliche ischiopage Doppelbildung, gehört hieher ein Fall von Grant, 16jährige,

wahrscheinlich cyanotische Mulattin, bei der die Pulmonalis fehlte und die mit drei Klappen versehene, über dem Septumdefect entspringende Aorta zwei, ungefähr $^1/_4$" = 6 mm dicke Gefässe zur Lunge abgab.

Beide Coronariae aus rechtem Sinus (Valsalvae), das linke Herz normal, Ductus fehlend. Zeichen von Tricuspidalisinsufficienz mit Geräusch. Die Kranke war nie menstruirt, hatte mehrmals Hämoptoën und schliesslich vielfache »Apoplexien« in der Lunge, aber keine Tuberkel. In Muhr's Fall, sechswöchentliches Kind mit einem rundlichen, innen glatten, 13 mm im Durchmesser haltenden Truncus mit drei Klappen und zwei Arteriae coronariae im Sinus konnte über die Verästelung und namentlich den Ductus arteriosus nichts mehr erhoben werden.

3. Ein einziges Hauptgefäss vom Charakter einer Pulmonalis. Streng genommen gehören die Fälle nicht hieher, in welchen eine Aorta zwar differenzirt, jedoch verkümmert und verschlossen ist, aber man würde diejenigen hier einreihen müssen, in welchen wenigstens der Anfangstheil der Aorta und ein eigentliches Ostium aorticum fehlt. Ein ganz reiner, gut beschriebener Fall dieser Art liegt nicht vor; er wäre auch nur so denkbar, dass, wenn der Anfangstheil der Aorta fehlt, doch mittelst des offenen Ductus arteriosus eine Verbindung zum Arcus und absteigenden Theil hergestellt wird. Wenn man will, kann man den leider zum Theil auf Reconstruction des interessanten Präparates angewiesenen Fall von Ziegenspeck, obwohl er mit gewissem Recht bei der später zu besprechenden Aortenstenose und -Atresie seinen Platz finden könnte, hierherstellen.

Der Fall betraf einen Knaben, der fast fünf Tage alt geworden ist. Der linke Ventrikel war sehr eng, Ostium venosum sinistrum fehlte, Septum ventriculorum war geschlossen, das Foramen ovale offen, ebenso der Ductus arteriosus durchgängig.

Wesentlich häufiger als die eben besprochene sind die beiden erstgenannten Kategorien vertreten, von denen etwa zusammen 40 Fälle beschrieben sein mögen. Der neueste Beschreiber, Pitschel, stellt ausser seinem eigenen Fall — im achten Monat geborenes, 32 Stunden lebendes, cyanotisches Mädchen mit Cor biloculare, Hufeisenniere und Anomalie des Mastdarmes — noch 14 zusammen, ohne damit Vollständigkeit zu erreichen. Eine gute Abbildung eines typischen Falles von partieller Persistenz des Truncus bei fehlendem Ductus gibt Rokitansky (»Defecte«, S. 13).

Wenn Pitschel unter Nr. 11 auch einen Fall Epstein's aufzählt, so meint er damit den S. 124 und 40 erwähnten Fall (II), bei dem übrigens blos beide normal weiten Gefässe aus der Decke eines gemeinsamen »cylindrischen Conus arteriosus« des rechten Ventrikels entsprangen, im Uebrigen aber (siehe Abbildung!) differenzirt waren, die (rechts gelagerte) Aorta mit drei, die Pulmonalis mit zwei Klappen.

Fälle, in denen zugleich die Pulmonalis verengt ist, finden sich bei ₀Kussmaul (l. c. S. 167) aufgeführt, der älteste Fall ist der Wilson's (1798), einmal ist die Pulmonalis obliterirt (Beckhaus) oder sie fehlt ganz (Hickman, Semple, Charrin et Le Noir, L. L. c. c.), während die Aorta (aneurysmatisch) erweitert sein kann (Hyernaux, Semple). Den ziemlich ungenau beschriebenen Fall Klipstein rechne ich zur ersten Kategorie.

Von neueren Fällen, die mehr der zweiten Kategorie — aortenähnliches, aus rechtem Ventrikel kommendes (transponirtes) Gefäss — entsprechen, nenne ich ausser den im Verzeichniss angeführten hauptsächlich den Fall von Charrin und Le Noir, der etwas genauer beobachtet ist.

Ueber das wichtige Verhalten der Coronararterien (siehe S. 133), so weit es ausdrücklich bemerkt ist, finde ich eine Angabe bei Rokitansky, Fall 10, wo zwei, und bei ₀Buhl (l. c. S. 218), wo nur eine sich vorfand.

Ductus arteriosus kann gänzlich fehlen (siehe S. 134), ungefähr in der Hälfte der Fälle, oder er ist vorhanden und gibt Lungenäste ab (Hyernaux, Semple, Hickman); im letzteren Falle endet er dem Herzen zu als Blindsack und erhält sein Blut rückläufig aus der Aorta.

Die Septa der Vorhöfe und Kammern sind meist bedeutend defect, so dass ein »Cor biloculare« zu Stande kommt — ältere Fälle (siehe Citate bei ₀Kussmaul und besonders bei ₀Taruffi) von Wilson (L. c.), Deutsch. Standert, neuere (L. L. c. c.) von Rokitansky (Fall 10), Gallois, Pitschel.

In mehreren Fällen reitet der partiell (Meckel, Hyernaux, Rokitansky, Fall 10) oder als Ganzes, als »Aorta« (Blumhardt, Semple, Théremin) persistirende Truncus auf dem Defect des Ventrikelseptums. Dieser ist klein im Falle Hyernaux (sondendicke Oeffnung) und Buhl (6 und 3 mm). Zuweilen wird blos offenes Foramen ovale angegeben — Rokitansky, Messenger-Brandley, Hickman, Semple; in Buhl's auch sonst merkwürdigem Fall (Dextrocardie bei einem Ischiopagus, cf. S. 134) ein halboffenes gitterförmiges Foramen. Der linke Ventrikel ist öfters klein (Rokitansky, Fall 4; Klipstein I), zuweilen ist auch die Bicuspidalis rudimentär oder selbst fehlend (Gallois, Klipstein II), oder es ist ihr Aortenzipfel gespalten (Rokitansky, Fall 4); andere Male (Charrin et Le Noir) ist die Klappe ausdrücklich als normal bezeichnet. In einzelnen Fällen (Semple) fehlt auch ein linkes Ostium venosum.

Congenitale sonstige Missbildungen wiesen auf die Fälle: Buhl (siehe oben), Pitschel Hufeisenniere, Mastdarm in der rechten Beckenhälfte, Hickman, sechswöchentlicher Knabe, laterale Transposition der wichtigeren Eingeweide (Lungen [?], Magen, Milz etc.), Pott (Fall III, l. S. 38 c., S. 22) Hemicephalie.

Bezüglich des Geschlechtes finde ich unter 14 Fällen mit entsprechenden Angaben 8 männliche, 6 weibliche, also wieder ein leichtes Ueberwiegen des männlichen Geschlechtes.

Symptomatologie

kann bei der beschränkten Zahl der Fälle im Verein mit der im Ganzen kurzen Lebensdauer nur eine dürftige sein, eine charakteristische ist bei den mannigfachen Unterschieden im Einzelnen und bei dem Offensein, man kann sagen der meisten fötalen Wege kaum zu erwarten.

Cyanose wird öfters angegeben: Hickman, Semple, Barraud, Barry et Rachet, Charrin et Le Noir, Gallois, $_0$Théremin (Fall 96), Pitschel. Ausdrücklich als nicht vorhanden gibt sie Blumhardt an bei einem 9 Tage alt gewordenen Knaben. Am zweiten Tage erschien sie in Brandley's Fall, am Morgen des dritten bei Klipstein I, schon als Prodrom des Todes, denn beide Knaben wurden nur drei Tage alt. In Clark's Fall, der 10 Wochen alt wurde, trat sie erst in der letzten auf. Ziegenspeck's Fall (siehe S. 135) zeigte zuerst marmorirtes Aussehen, das dann in Cyanose überging.

Einige klinische Notizen bietet der von Charrin und Le Noir beschriebene Fall. Hier bestanden bei fehlender Pulmonalis, grossem Defect im Septum ventriculorum (die Vorhofsscheidewand scheint vollständig gewesen zu sein), gut entwickeltem linken Herzen und normalen Atrioventrikularklappen, 4. (!) Bronchialarterien, Vergrösserung der Herzdämpfung nach oben bis zur zweiten Rippe und 2—3 Querfinger über das Sternum, ausserdem Frémissement und rauhes systolisches Geräusch an der Basis und der mittleren Partie der Präcordialgegend, auch hörbar auf viertem oder fünftem Rückenwirbel. Das Geräusch ist nicht ohne Weiteres zu deuten; es könnte dem Septumdefect, auch wohl, wegen der Hörbarkeit an den Rückenwirbeln, einem offenen Ductus arteriosus, über den übrigens nichts bemerkt ist, entsprechen, und es ist fast zu bedauern, dass die von den beiden Autoren (L. c. pag. 212) in Aussicht gestellte klinische Analyse von Fr. Franck nicht aufzufinden ist. Die Temperatur in recto war in dem eben erwähnten Falle normal.

Auch in $_0$Théremin's Fall I (Nr. 96), viermonatliches cyanotisches Mädchen betreffend, mit vier leicht verdichteten Semilunarklappen im Truncus, bestand bei dumpfem Ton schwaches diastolisches, im zweiten Intercostalraum am deutlichsten hörbares Geräusch bei vergrösserter Herzdämpfung. Ebenso war in Barraud's etc. Fall starkes diastolisches Geräusch an der Basis, neben deutlichem Schwirren.

Unter den Todesursachen seien erwähnt Erstickungsanfall bei Gallois, sowie der Tod im epileptischen Anfall bei Hyernaux' $5^1/_2$jährigem Mädchen.

Lebensdauer.

Die Prognose quoad vitam ist eine recht ungünstige. Zwar ist nur ein zu früh geborenes Kind verzeichnet (Pitschel), die meisten aber starben, auch wenn sie anscheinend wohlentwickelt zur Welt kamen, innerhalb der ersten Lebenswoche. Von 28 Fällen mit diesbezüglichen Angaben waren 4 todt geboren, 8 starben in der Zeit von $^3/_4$ Stunden bis 3 Tagen, 3 von 4—7 Tagen, 2 von 8—14 Tagen und je 1 im Alter von 26 Tagen, 6 und 10 Wochen (letzteres 2mal), 3, 8 und 11 Monaten, 2, $5^1/_2$, 16 und 19 Jahren. Demnach starben, einschliesslich der todt Geborenen, rund $55^1/_2\%$ innerhalb der ersten Woche und nur $14{\cdot}4\%$ kamen über das erste Jahr hinaus.

Die auffallend lange Lebensdauer in einigen wenigen Fällen dürfte sich für den Fall Hyernaux vielleicht aus der weiten Aorta bei ganz wenig verengter Pulmonalis, im Falle Charrin und Le Noir, 19jähriger Mann, aus dem Vorhandensein von vier Bronchialarterien wenigstens einigermassen erklären.

Das von Barraud, Barry und Rachet beschriebene Mädchen wurde, wie es scheint, fast $6^1/_2$ Jahre alt. Die anatomische Beschreibung ist aber so summarisch (vergl. den Titel), dass der Fall nur ganz annähernd beurtheilt werden kann.

Anhang.

Directe Communication zwischen Aorta und Arteria pulmonalis (zwischen Aorta und rechtem Ventrikel). Embryonaler Defect im Septum arteriosum trunci.

Literatur.

Fräntzel O., Ein Fall von abnormer Communication der Aorta mit der Arteria pulmonalis. Virchow's Archiv. 1868, Bd. XLIII, S. 420. — Baginsky B. [Berliner medicinische Gesellschaft, Sitzung vom 26. März 1879], Berliner klinische Wochenschrift. 1879, S. 439. — Caesar Julius, Case of malformation of heart and abscess of brain; unusual contents. The Lancet. Vol. II for 1880, pag. 768. — †Rickards Edwin [Case II], Communication between the aorta and pulmonary artery and between the left and right ventricles: two aortic segments. British medical Journal. Vol. II for 1881, pag. 71. — Charteris, Notes on a case of congenital malformation of the heart; opening between aortic valve and right ventricle. Med. Press and Circular. London 1883, n. s. XXXV, pag. 354. — Livingston B., Congenital communication between the right sight of the heart and the beginning of the aorta. Med. Record. New-York 1883, XXIV, pag. 249. — Cayla A., Malformation congénitale du coeur; canal faisant communiquer l'extrémité du ventricule droit avec l'origine de l'aorte. Le Progrès méd. 1885, Nr. 33. — Brocq L., Étude sur les communications entre l'aorte et l'artère pulmonaire, autres que celles qui résultent de la persistance du canal artériel. Revue de médecine. 1885, V, pag. 1046; 1886, VI, pag. 786. — White W. H., A case of patent ventricular septum together with aneurysm of the base of the aorta opening

into the right ventricle. Transact. of the pathol. Soc. 1892, XLIII, pag. 34. — †Girard E., Ueber einen Fall von congenitaler Communication zwischen Aorta und Arteria pulmonalis. Züricher Dissertation. Biel 1895. — *Cazin Léon, Communication congénitale entre l'aorte et l'artère pulmonaire sans persistance du canal artériel. Thèse de Paris. 1897.

Es sind einige Fälle beschrieben, in welchen eine Lücke zwischen Aorta und Arteria pulmonalis eine freie Communication beider Gefässe vermittelte. Ausser den drei Fällen, über welche Fräntzel, Baginsky und Caesar etwas genauer berichten, erwähnt Gerhardt (l. S. 14 c., S. 244) einen Fall aus Guy's Hospital Museum, von fünfmonatlichem Mädchen herrührend, und auch $_0$Rauchfuss (l. c. S. 62, Anmerkung) spricht von einem Sammlungspräparat, das einen Säugling betraf. (Vergl. auch Lediberder. S. 79).

Von neueren Fällen ist der Girard's, 37jährigen tuberculösen Küfer betreffend, zu nennen. Cazin zählt weitere Fälle auf — sein eigener ist nur Krankenbeobachtung (!) —, worunter auch zwei ältere von Elliotson (1830) und Wilks (1859). Aus Brocq's grösserem Aufsatz kommt blos das pag. 794—796 und wieder 811—812 Mitgetheilte in Betracht.

Die Lücke sitzt über den Semilunarklappen, wird als rundlich (Fräntzel, Caesar, Girard) oder mehr dreieckig (Baginsky) angegeben, im letzteren Falle 10, bei Fräntzel 12 mm im grössten Durchmesser; bei Caesar »six penny«stück gross. Bei Girard's Fall, 10 mm im Durchmesser, 11 mm über dem freien Rand der (normalen) Aortenklappen sitzend. Der Ursprung der Kranzarterien im Fräntzel'schen Fall normal, bei Girard ihre Oeffnung etwas vergrössert. — Für die Deutung des Defectes als Entwicklungsfehler gibt vielleicht Caesar's Fall einen Wink, in welchem auch die Semilunarklappen an mehreren Stellen durchlöchert waren. Da diese Klappen durch Aushöhlung von Endothelkissen (siehe S. 8) entstehen, so wäre ein Uebergreifen dieses Aushöhlungsprocesses auf die Arterienwand nicht undenkbar. Keinesfalls dürfen diese Fälle mit denjenigen zusammengeworfen werden, in welchen ein ausnehmend kurzer Ductus arteriosus zu einer Anlagerung — adossement nach Almagro — beider Gefässe führt, wie z. B. in Leo's Fall (l. S. 69 c., Archiv), in Norman Chevers' Fall von persistirendem Isthmus aortae bei einem jungen Mann (London medical Gazette. 1845, I, pag. 187). In Baginsky's Fall war ohnedies ein obliterirter Ductus arteriosus nachzuweisen und $_0$Rauchfuss (l. c. S. 131) findet in einer Beobachtung an Stelle des Ductus eine linienförmige Leiste. Schon der Sitz der Communicationsöffnung muss in diesen Fällen ein anderer sein, am Aortenbogen. Diejenigen Fälle, in welchen eine Communication ausdrücklich des rechten Ventrikels mit dem Anfang der Aorta (Cayla, Char-

teris, Livingston) angegeben ist, könnten eine Erklärung darin finden, dass in dem in das Ostium interventriculare einzubeziehenden Conus arteriosus (siehe S. 6) eine Lücke bleibt, da die Verschmelzung mit dem Septum interventriculare sich nicht regelrecht vollzogen hat. Wenigstens gibt Cayla bei seinem an einem Zwillingskind beobachteten Fall eine ähnliche Erklärung. Cazin denkt für die weiter oben gelegenen Oeffnungen an eine Entwicklungshemmung durch unvollständige Trennung des primären Bulbus arteriosus.

In dem Falle White's, 15jährigen Jüngling betreffend, war bei einer defecten Kammerscheidewand und normalen Semilunarklappen ein Aneurysma des Sinus aortae vorhanden, welches sich mit 6 mm weiter Spitze in den rechten Ventrikel öffnete. Bei Lebzeiten hatte bei stark vergrösserter Herzdämpfung ein rauhes, reibendes Geräusch auf dem Brustbein in der Höhe des dritten Rippenknorpels bestanden und auch im Fall Rickards', 30jähriger, an Oedem gestorbener Mann, ging bei defectem Septum ventriculorum die den Kleinfinger durchlassende, rundliche »membranöse« Lücke von einem erweiterten Sinus aortae aus.

Die Fälle von directer Communication zwischen Aorta und Pulmonalis bieten klinisch nichts Besonderes. In Caesar's Fall (siehe unten) fehlte sogar ein Geräusch, dagegen war in dem von Gerhardt erwähnten ein rauhes Geräusch in der Herzgegend vorhanden, im Baginsky'schen ein systolisches und diastolisches schon in den ersten Tagen, bei Fräntzel ebensolche auf dem Sternum und an vierter linker Rippe; obwohl die Klappen und Ostien sonst gesund waren, hörte man ein systolisches Geräusch allein an der Herzspitze, ein diastolisches, sehr rauhes im zweiten Intercostalraum rechts und links. Der eine (rechte) Ast der Pulmonalis entsprang aus der Aorta dicht vor dem Bogen. In den Carotiden doppelte Töne und diastolisches Geräusch. Die Vergrösserung des rechten Ventrikels konnte schon intra vitam festgestellt werden.

Cyanose, seit dem dritten Monat bestehend, finde ich nur in Caesar's Fall erwähnt, der betreffende Kranke überstand Masern, Pneumonie ganz gut, ebenso wie Fräntzel's Mädchen, das Masern, Typhus, Intermittens hatte und mit serösen Ergüssen 25 Jahre alt starb. Baginsky's Fall wurde 4 Jahre alt (Tod mit Cheyne-Stokes'schem Phänomen), Caesar's Kranker 9 Jahre. Er starb, nachdem er schon früher Schmerzen im linken Ohr gehabt, an einem grossen, linksseitigen Hirnabscess, der vom Mittel- zum Seitenhorn sich erstreckte und ein 120 grains (= 7·7 g) schweres Kalkconcrement enthielt.

Eine Diagnose im strengsten Sinne, mit der sich auch Cazin in seiner These beschäftigt und die er durch Ausschluss für möglich hält (L. c. pag. 26—32) wird wohl kaum je erwogen werden können. Sind doch die Fälle so selten, dass Virchow bei der Discussion über den Baginsky'schen Fall erklären musste, er habe einen solchen vorher

noch nicht gesehen. Bemerkt sei, dass Potain in dem von Cazin berichteten Fall eine Diagnose gestellt hat ohne weitere Bestätigung durch die Nekropsie. Frémissement und Variabilität der Geräusche nach Sitz und Charakter schienen dabei als wesentlich zu gelten.

Stenose und Atresie am Anfang der Aortenbahn (Conus arteriosus und Ostium aorticum).

In ähnlicher Weise, wie beim rechten, venösen Herzen, kann am linken, jedenfalls anatomisch, eine Abtrennung in Stenosen des Conus arteriosus und solche des eigentlichen (Klappen-)Ostiums vorgenommen werden. Ein zusammenfassender (klinischer) Ausdruck für beide, analog der H. Meyer'schen Lungenarterienbahn (siehe S. 87), ist beim linken Herzen nicht so leicht aufzustellen. Der Begriff »Aortenbahn« würde bei der grösseren Erstreckung der Aorta ein falsches Bild ergeben, auch die bis zur Arteria anonyma reichende aufsteigende Aorta oder der Terminus Aortenwurzel würde nicht das Richtige abgrenzen. Man kann deshalb von einem Anfang der Aortenbahn reden; vielleicht könnte man sich mit einem Ausdruck, wie »Aortenanfang« oder »initiale Aorta« befreunden.

Die weiter abwärts gelegenen Stenosen der Aorta, zumal die typische Stenose an der Einmündung des Ductus arteriosus, werden zweckmässig erst nach Besprechung der Pathologie des Ductus selbst abgehandelt.

A. Stenose des Conus arteriosus sinister.

Literatur.

Dittrich F., Ueber die Herzmuskelentzündung. Prager Vierteljahrsschrift für praktische Heilkunde. 1852, 9. Jahrg., Bd. I, S. 58. — Banks J. T., Perforation of the aortic valves; loud musical murmur. Dubl. hosp. Gazette. 1857, Nr. 3. — Bouillaud, Observations de plusieurs vices congénitaux réunis de conformation du coeur, entre autres l'absence de la cloison interventriculaire, situation de l'aorte ascendante à gauche du sternum, inverse de la situation normale. Bulletin de l'Académie impér. de médecine. Paris 1862–1863, T. XXVIII, pag. 777. — †Leyden E., Ein bemerkenswerther Fall von Stenose des Ostium aorticum. Virchow's Archiv. 1864, Bd. XXIX, S. 197. — Schnitzler, Klinische Beobachtungen über die Persistenz des Ductus arteriosus Botalli. Wiener med. Jahrbücher. 1864, XX, Bd. I, S. 128. — O'Flaherty Heinr., Ein Fall von Stenocardie und Strictur der Aorta. Berliner Dissertation. 1868. — †Lauenstein C., Ein Fall von Stenose des Conus arteriosus aortae. Deutsches Archiv für klinische Medicin. 1875, XVI, S. 374. — Archer R. S., Note on a congenital band stretching across origin of the aorta. Dublin Journal of med. science. 1878, Vol. LXV, pag. 405. — †Lindman Jac. Hendr., Zur Casuistik seltener Herzerkrankungen (Fall II). Deutsches Archiv für klinische Medicin. 1880, XXV, S. 510; auch Giessener Dissertation. Leipzig 1880. — *Rollet Emil, Ueber die wahre Herzstenose. Wiener med. Jahrbücher. 1881, S. 161. — †*Dilg J., Ein

Beitrag zur Kenntniss seltener Herzanomalien im Anschluss an einen Fall von angeborener linksseitiger Conusstenose. Virchow's Archiv. 1883. Bd. XCI, S. 193. — Burwinkel J., Ein Fall von Stenose des Conus arteriosus der Aorta und Pulmonalis. Würzburger Dissertation. 1888. — Martens G., Zwei Fälle von Aorten-Atresie. Greifswalder Dissertation. 1889. — †Martens G., Zwei Fälle von Aorten-Atresie. Virchow's Archiv. 1890. Bd. CXXI, S. 322.

So wie Dittrich (l. S. 68 c.) die »wahre Herzstenose« (siehe oben S. 74). zunächst für das rechte Herz, beschrieben hat, kann eine solche auch für das linke in Frage kommen. Zwar existirt an diesem kein gleich ausgesprochener, vollständig musculöser Conus, wie auf der rechten Seite, aber immerhin mag der Zugang zum Aortenostium im Besonderen abgegrenzt werden und da an dieser Stelle in der That selbstständige, allerdings von Hamernjk (l. S. 68 c.) im Anschluss an die erste Dittrich'sche Abhandlung aus mehr theoretischen Gründen geleugnete (angeborene und erworbene) Stenosen vorkommen, so wird man consequenter Weise von linksseitiger Conusstenose sprechen müssen, die thatsächlich wiederum Dittrich (L. c.), freilich nicht unter diesem Namen. 1852 zuerst beschrieben hat.

Die Fälle von Conusstenose der linken Seite sind viel spärlicher vertreten als die der rechten (siehe S. 77): mehr als 20 dürften sich nicht zusammenbringen lassen. und unter diesen muss noch eine Scheidung zwischen den eigentlichen Bildungsfehlern und den auf (fötaler) Endo-Myocarditis beruhenden vorgenommen, zugleich aber, wie immer, die Möglichkeit einer Complication des primären Bildungsfehlers mit fötaler (oder extrauteriner) Endocarditis zugegeben werden. Dilg hat mit seinem eigenen 16 Fälle zusammengestellt und von diesen lässt er, zum Theil gegen die Ansicht der Beschreiber selbst. 9 als eigentlich congenital oder vielmehr als Bildungsfehler gelten. Diesen Fällen könnte der von Burwinkel beschriebene angereiht werden, und schliesslich auch noch der mit Tuberculose complicirte Fall von Transposition bei einem achtwöchentlichen Knaben — Etlinger (l. S. 114 c.), wo bei einer aus dem rechten Ventrikel entspringenden Aorta durch Muskelhypertrophie der Trabeculae der zuführende Conus (dexter) auf Sondendicke verengt war. während das Ostium aorticum noch »stärkere Bleifeder« durchliess.

Auch Fall II von Martens liesse sich hierher stellen, weil die das Gefäss abschliessende glatte Membran der Beschreibung nach (L. c. S. 29) dem Conus angehörte, während die Klappen ganz rudimentär angelegt waren. Der Ductus war weit offen, das Septum atriorum geschlossen, Foramen ovale offen. Die Bemerkung: »Septum membranaceum fehlt« kann ich nur so verstehen, dass es als solches nicht voll ausgebildet war. Doch wird es unmittelbar darauf beschrieben und als geschlossen bezeichnet. Der linke Ventrikel erbsengross, der rechte etwa 16 mal so geräumig. Der Fall betraf

einen Knaben, der, erst kurz vor dem Tode cyanotisch werdend, drei Wochen alt starb.

Nicht immer leicht dürfte im einzelnen Falle die Entscheidung sein, ob Bildungsfehler, ob fötale oder gar noch später erworbene Endocarditis vorliegt, zumal, da es sich mit geringen Ausnahmen um ältere, jedenfalls erwachsene Individuen handelt.

Ein Bildungsfehler des Conus dürfte vorauszusetzen sein in all' den Fällen, wo unterhalb der, an Zahl vielleicht verringerten, Klappen scharf abgegrenzte, ring- oder auch wohl halbmondförmige (Fall Schnitzler) starre prominente und andererseits tief in das Endocard eingehende Neubildung anzutreffen ist, womöglich mit anderen congenitalen Veränderungen, z. B. Dünnheit der Wand der Aorta. Den Nachweis von Vegetationen, die bei verschiedenen Fällen erwähnt werden, halte ich, zumal bei nicht ganz jungen Individuen, für ziemlich irrelevant, sie können ganz wohl in späterer Zeit entstanden sein.

Die Zahl der als eigentlich congenital anzusprechenden Fälle dürfte bei näherem Zusehen noch mehr zusammenschrumpfen und man könnte sich auf die Fälle Banks, Bouillaud, Leyden, Schnitzler, O'Flaherty, Dilg, Burwinkel und Etlinger (siehe oben) beschränken. Der an Alter jüngste Fall, von Etlinger's (und Martens') Fall abgesehen, ist der von Dilg, fast zweijähriger Knabe, der älteste der Rollet's, Frau von 47 Jahren; von Burwinkel's Fall ist nur erwähnt, dass er »lange Jahre von den Professoren und Docenten hiesiger Universität beobachtet wurde«.

Bei Dilg sind noch ältere angegeben, die aber bezüglich der Frage, ob sie eigentlich congenitale sind, Zweifel zulassen.

Soweit das Geschlecht angegeben ist, sind es lauter männliche Individuen, ausser dem eben erwähnten und denen von Banks, 34jährige Frau, und Schnitzler. — Von sonstigen Anomalien erwähne ich: nur zwei Semilunarklappen der Aorta bei Bouillaud und Dilg, gleichzeitige Stenose des Pulmonalostiums bei Banks, des Conus arteriosus dexter bei Burwinkel. Die Septen waren wohl in den meisten Fällen intact (ein etwas auffallender Punkt!), übrigens Defect bei Burwinkel und bei Bouillaud, wo $3^1/_2$ cm weite Oeffnung wenigstens im Septum ventriculorum. Das Foramen ovale war offen bei Burwinkel, dieses und der Ductus arteriosus bei Schnitzler, weshalb dieser Fall meist bei der Persistenz des Ductus aufgeführt wird. Eine persistirende linke obere Hohlvene beschreibt Dilg. In O'Flaherty's Fall, der einen 19jährigen, in seiner Entwicklung zurückgebliebenen Bäcker betrifft, war zwischen der Conusstenose und den Klappen ein dünnhäutiger, walnussgrosser, membranöser Sack und eine bemerkenswerthe (zweite) Stenose der Aorta von Rabenfederkieldicke an der Einmündung des am Aortenende noch offenen Ductus arteriosus.

Dilg sieht in seinem, verhältnissmässig früh zur Section gekommenen Fall, in welchem die unterhalb des Ostiums sitzende Stenose durch zwei ventrikelwärts offene, taschenähnliche Bildungen hervorgerufen war, eine Erklärung auch für die anderen Fälle, in welchen diese Anlage durch spätere entzündliche oder sonstige Processe wieder zerstört und verwischt sei. Zuzugeben ist, dass z. B. in Banks' Fall, wo die Hauptklappen des Ostiums siebförmig durchlöchert waren, $^1/_4$" (= 6 mm) unterhalb drei kleine rudimentäre Klappen sassen, und dass auch in dem, einen 39jährigen Mann betreffenden Fall von Archer, der Dilg entgangen ist, ein die Aorta in zwei Theile zerlegendes Band vorhanden war, welche die hintere und die beiden vorderen Klappen enthielt: das Gewebe dieses Bandes war ganz das einer Semilunarklappe. Und in ähnlicher Weise dürfte sich auch das Band erklären, das Bouillaud in seinem Falle beschreibt und welches Dilg (L. c. S. 205) als »eine ganz neue Art von Stenosenbildung« bezeichnet. Ob aber allen diesen stricturirenden, in vieler Beziehung an die Bildungen am Ductus arteriosus erinnernden Ringen eine eigentliche, wenn auch rudimentäre Klappenbildung zu Grunde gelegt werden muss, dürfte mindestens fraglich und zur Erklärung des anatomischen Befundes auch nicht nöthig sein (siehe übrigens unten: »Congenitale Anomalien der Semilunarklappen« — Fall von Röhrle).

Zum Vorstehenden bemerke ich, dass, namentlich von französischer Seite, ein »rétrécissement sous-aortique« beschrieben wird, wo bei gesunden Klappen die durch chronische Endocarditis erworbene Stenose unterhalb derselben sitzt und im Zusammenhang mit Endocarditis der Bicuspidalis, Stenose vor Allem, vorkommt (siehe Potain und Rendu, l. S. 14 c., S. 534). Norman Chevers (Researches on the diseases of the orifice and valves of the aorta. Guy's Hospital Reports. 1842, Vol. VII, pag. 387) hat zuerst auf diesen Zusammenhang aufmerksam gemacht.

Die klinische und diagnostische Analyse der linksseitigen Conusstenose ist auf eine beschränkte Zahl von Fällen angewiesen. Rollet hat bei fünf von ihm zusammengestellten Fällen — in seinem eigenen hat er die Diagnose intra vitam gestellt — im Wesentlichen mehr oder minder vergrösserte Herzdämpfung, Schwirren hauptsächlich auf dem Sternum, lautes systolisches Geräusch bei reiner Diastole, kleinen frequenten Puls festgestellt und gründet (L. c. S. 182) die Diagnose auf folgende Nachweise: *a*) Wahrscheinlich schon intrauterin erworbene Herzaffection; *b*) schwacher elender Puls bei verstärktem Herzstoss; *c*) diastolischer Ton im linken Ventrikel über Aorta und Carotis, also schlussfähige Aortenklappen; *d*) Hypertrophie des linken Ventrikels ohne wesentliche Dilatation; *e*) starkes Schwirren an der Herzspitze bis zur Mitte des Sternums und Fehlen oder Schwächerwerden desselben am oberen Theile des Sternums; *f*) sausendes oder pfeifendes systolisches

Geräusch, dessen grösste Intensität auf die Gegend der Herzventrikel fällt oder auch über der Gegend der Aorta wahrgenommen wird. Cyanose ist, wenn überhaupt, nur in leichteren Graden beobachtet worden, z. B. in Rollet's Fall.

Nur unter günstigen Umständen dürfte die Diagnose der an sich schon seltenen Affection gestellt werden können, und es ist nicht zu verwundern, wenn Leyden in seinem Fall auf die allgemeine Diagnose »Aortenstenose« kam.

Die Prognose dieser Fälle scheint, nach dem erreichten Alter zu schliessen, keine allzu ungünstige. Einzelne sind demgemäss auch mehr an zufälligen Affectionen, Nekrose der Tibiae und Ulnae (Leyden), Pyopneumothorax nach Typhus (Lindman) gestorben. Rollet verzeichnet Hirnödem. Allgemeiner Hydrops ist bei einigen (übrigens nicht einmal als unzweifelhaft angeboren zu rechnenden) Fällen angemerkt, z. B. bei Lauenstein.

B. Stenose und Atresie des Ostium aorticum.

Literatur.

†Rauchfuss, Die angeborene Verengung und Verschliessung des Aortenostiums. St. Petersburg 1869. Russisch: [O vrojdennom zarashenii ustja aorty]; idem, Gerhardt's Handbuch, l. c. S. 119 ff.

I. Atresie und Stenose durch Entwicklungshemmung.

Die Fälle: Farre, Forster, Clar. Power (Heath), G. Ritter v. Rittershain, siehe bei ₀Rauchfuss (l. c. S. 119). Ferner:

Volbeding A., Klinische und pathologisch-anatomische Beiträge zu den fötalen Erkrankungen des Herzens. Dissertation. Halle a. S. 1881. — Klipstein [133, Fall II]. — Apert, Malformation congénitale du coeur. [Société anatomique. 22. November 1895]. La Presse médicale. 1895, Nr. 60 [Fall I]. — Jost Joh., Zur Casuistik der angeborenen Fehler des linken Herzens. Giessener Dissertation. 1896. — Kaiser H., Ein Fall von seltener Herzmissbildung. Münchener Dissertation; s. a. [1896/97].

II. Atresie und Stenose durch fötale Endocarditis.

Die Fälle: E. L. R. Romberg, Ebenezer Smith, Owen-Clark, Canton, †Bardeleben (Virchow's Archiv. 1851, Bd. III, S. 305), Bech, Bednař, †Hannotte Vernon, Stoltz, † Förster (Missbildungen, Taf. XIX, Fig. 1—3, Text S. 141), †Wilh. Müller, Lew Smith, Haussmann, Emilie Lehmus, siehe bei ₀Rauchfuss (l. c. S. 119). Ferner:

Devilliers C., Observation de vice de conformation de coeur chez un nouveauné; absence d'ouverture aortique. L'Union médicale. 1860, 2. sér., VII, pag. 338. — Shattock S. G., Atresia of the aortic aperture on an infant. Transact. of the pathol. Society. 1881, XXXII, pag. 38. — Hennig C., Ueber angeborene Aortitis. Jahrbuch für Kinderheilkunde und phys. Erziehung. 1889, N. F., XXX, S. 106. — †Haranger F., De l'endocardite congénitale du coeur gauche; quelques anomalies valvulaires et d'orifice de nature non inflammatoire. Thèse de Paris. Chateauroux 1882. — Meyer Alfred, Case of cyanosis doe to congenital closure of the aortic orifice. Child living

twenty-seven days. Medical Record. New York 1883, XXIII, pag. 428. — Holt L. E., Malformation of the heart; open foramen ovale and ductus arteriosus; stenosis of the aorta; hypertrophy of both ventricles. New York medical Journal. 1884, XXXIX, pag. 335; Med. Record. 1884, XXV, pag. 416. — Eppinger H. [Stenosis ventriculi sinistri, ostii arteriosi sin. et aortae ascendentis congenita cicatricosa]. Mittheilungen des Vereines der Aerzte in Steiermark. 1889, XXVI (Graz 1890), pag. 146. — † Greenfield W. S., A case of malformation of the heart with large deficiency in the interauricular septum, patency of the foramen ovale and stenosis of the aortic orifice. Journal of Anatomy and Physiol. 1890, XXIV, pag. 423. — Griffon V., Persistance de la communication interauriculaire et rétrécissement aortique ayant donné pendant la vie les signes et troubles du rétrécissement pulmonaire. Bulletins de la Société anat. de Paris. 1894, 5. sér., VIII, pag. 643. — Schimpke A., Ueber angeborene Herzfehler. Berliner Dissertation. 1898.

Wenn Potain und Rendu (l. S. 14 c., pag. 535) schreiben: »nous n'avons point à parler ici du rétrécissement congénital de l'aorte, car il ne siége jamais au niveau même de l'orifice aortique, mais toujours plus loin . . .«, so ist damit zwar den Thatsachen nicht entsprochen, aber doch die verhältnissmässige Seltenheit der in Rede stehenden Affectionen gekennzeichnet.

₀ Rauchfuss (l. c. S. 122), welcher den congenitalen Fehlern am Aortenostium eine Monographie gewidmet hat, brachte mit 9 eigenen 24 Fälle zusammen, nachdem er schon früher (l. S. 71 c.) aus eigener Beobachtung 4 Fälle von Atresie, 2 von Stenose publicirt hatte. Die von Rauchfuss gewählte Unterscheidung in Atresie und Stenose mit offener oder mit geschlossener Kammerscheidewand hat ihre volle Berechtigung, umsomehr, als sie auch bei den Erörterungen für das rechte Herz in Anwendung kommt und bei den Fehlern am Aortenostium im Wesentlichen auch den beiden hauptsächlichen ätiologischen Gesichtspunkten, der eigentlichen angeborenen Missbildung und der fötalen Endocarditis, entspricht. Die (wenigen) Fälle von Aortenstenose mit geschlossenem Septum gehören fast ausnahmslos der letzteren, die mit offener Scheidewand mehr den Missbildungen an.

I. Atresie und Stenose durch Entwicklungshemmung,

dem Gesagten zufolge fast immer mit offener Kammerscheidewand. ist nur in einer beschränkten Zahl von Fällen, etwa 10, zu verzeichnen, auch dann, wenn man die nachträglich mit (fötaler) Endocarditis sich complicirenden hinzurechnen würde.

Charakterisirt sind die Fälle dieser Kategorie durch den Mangel oder mindestens ein starkes Zurücktreten entzündlicher Erscheinungen, während der am Ostium erfolgte Verschluss oder die Verengerung in einer von Haus aus gering angelegten Aorta neben einer in einzelnen Fällen überweiten Pulmonalis — z. B. in ₀ Rokitansky's Fall (»Defecte«, S. 91) bei zwölftägigem Mädchen 9 mm Durchmesser, auch Klip-

stein's Fall II — die Entstehung aus ungleicher Abtheilung des primären Truncus (siehe S. 108) verräth. Einige der Fälle sind durch andersartige Entwicklungsstörungen ausgezeichnet: beide Lungen dreilappig (Kaiser), Encephalocele und Hydroencephalocele (Clar, Power), Gaumenspalte (Ritter v. Rittershain), linksseitige Lippen- und Gaumenspalte, daneben sechs Finger an rechter Hand, Verwachsung der zweiten und dritten Zehen an beiden Füssen, Verschluss des linken Ureters am Blasenende (Jost, Fall I, den ich trotz seines geschlossenen Septums hier einreihe, weil er sicherlich als Bildungsfehler anzusprechen ist; er betraf ein Zwillingskind, Mädchen). In einem Fall von $_0$Rauchfuss (l. c. S. 130), einer Frühgeburt, bestand neben hochgradiger Stenose des Ostium aorticum Mangel der Milz, Situs inversus viscerum, Transposition der Aorta und Arteria pulmonalis.

Die Aorta ist so verkümmert, etwa auf 2 mm (Rokitansky, Jost siehe oben), dass es wohl verzeihlich ist, wenn derartige Fälle früher, z. B. von Peacock, Kussmaul, Taruffi, als persistirender Truncus (oder fehlende Pulmonalis) mit hoch entspringender Coronaria gedeutet wurden.

Auch den neueren Fall von Jürgens (Demonstration — Berliner klinische Wochenschrift. 1892, S. 566), wo eine »rechte Coronaria in den Aortenbogen hineinging« etc., möchte ich als Aortenstenose deuten.

In den mehr vertretenen Fällen, in welchen das Septum ventriculorum bedeutend reducirt ist oder gänzlich fehlt (Farre, Clare, Forster, Rokitansky), kommt bei entsprechendem Defect im Septum atriorum das Cor biloculare zu Stande, unter welchem Namen einzelne der Fälle auch beschrieben sind. In Ritter's Fall sass der Defect des Septums in der Nähe der Herzspitze.

Das Septum atriorum ist wohl immer defect, in einigen Fällen blos mit weit offenem (nur bei Jost weniger) Foramen ovale, in anderen (Farre, Clare, Forster) mit grösseren Lücken bis zum gemeinschaftlichen Vorhof des Cor biloculare.

Abwärts von der Stenose oder Atresie, also am Arcus, können normale Caliberverhältnisse der Aorta vorliegen, die durch den stets offenen Ductus arteriosus mit Blut versorgt wird.

Atresie schlägt vor der Stenose vor, die nur dreimal, Ritter v. Rittershain, Rauchfuss und Volbeding (I) erwähnt ist, im letzteren Fall bei nur zwei Semilunarklappen.

Uebrigens deutet auch Jost seinen Fall als hochgradige, an der Leiche eben nicht mehr zu sondirende Stenose, da in dem rudimentären linken Ventrikel bei völlig geschlossenem linkem venösem Ostium und total verkümmerter Bicuspidalis Blut sich vorfand, das rückläufig aus der Aorta dahin gelangt sein musste. An Ort und Stelle, aus dem Endothel (?), konnte es

nicht wohl entstanden sein. Entzündliche Vorgänge, die eine primäre Stenose zur völligen Atresie hätten steigern können, waren durchaus nicht nachzuweisen. Ich bemerke, dass auch $_0$Théremin (l. c., Beobachtung 93) einen Fall von Atresie der auf 2 mm geschrumpften Aorta erwähnt, wobei der verkümmerte linke Ventrikel Blut enthielt, während das Ostium venosum ganz geschlossen und eine Verbindung zur Aorta nicht zu sondiren war. Das stark cyanotische Mädchen (Temperatur 35·8°) wurde bei geschlossenem Foramen ovale, aber offenem Ductus arteriosus 22 Tage alt.

Der linke Ventrikel ist, wenn nicht ein gemeinschaftlicher Kammerraum bei völligem Septumdefect vorliegt, klein: Power (Heath), Volbeding, Klipstein (kirschkerngross), Kaiser (Höhlung erbsengross-Gewicht des Herzens 23½ g), Jost (mit geschlossenem Septum!). Gleichzeitiger Verschluss des Ostium venosum sinistrum (vergl. das vorhin Erwähnte) bestand bei Rokitansky, Ritter v. Rittershain und in einem weiteren Fall (Nr. IV) Volbeding's, in welchem (7monatlicher Fötus) Septum ventriculorum et atriorum defect, Ostium aorticum auf circa 1 mm verengt war. Eine Stenose des Ostium venosum sinistrum gibt Kaiser für seinen schliesslich »marmorirt« aussehenden Knaben und Volbeding für seinen Fall I an, den er, seiner Beschreibung nach wohl kaum mit Recht, der »Endocarditis foetalis« zuweist, vielleicht deswegen, weil an den Rändern der schon erwähnten zwei kleinen Semilunarklappen »leichte höckerige Prominenzen« sich erkennen liessen. Ueber das Endocard ist sonst nichts ausgesagt.

$_0$Théremin (l. c. pag. 125) führt — Beobachtung Nr. 79 bis 95 — 17 Fälle von Atresie (und Stenose) der Aorta auf, die meisten mit ausdrücklich vermerkten endocarditischen Veränderungen und geschlossenem Septum. In diese Gruppe gehört vielleicht Fall 79 mit Septumdefect, offenem Foramen und Ductus, hypertrophischem linken Ventrikel; er betraf einen zwölftägigen, congenital syphilitischen Knaben, dessen Aorta (und Isthmus) stenosirt war, daneben leichte Verdickung der Bicuspidalis. Ein zweiter Fall von Atresie (Nr. 94) mit kleinem Septumdefect zeigte deutliche endocarditische Veränderungen. Dagegen sind bei einigen Fällen, z. B. Nr. 83 mit nur zwei Pulmonalklappen, bei verengtem Ostium venosum und geschlossenem Foramen ovale, aber offenem Ductus endocarditische Veränderungen nicht notirt.

Jost (L. c. S. 8) fasst z. B. auch den Bardeleben'schen Fall (siehe unten S. 151 und 152) — solider Strang ohne Verbindung mit einem Herzostium — hinsichtlich des Aortenschlusses als Entwicklungsfehler auf, die Endocarditis des linken Ventrikels lässt er durch den »Anprall des Blutes gegen die Innenfläche dieser Sackgasse« erzeugt sein.

Cyanose wird wohl in allen Fällen angegeben. — Die Lebensdauer ist eine sehr beschränkte: dreimal (Clar, Rauchfuss, Volbeding IV) Frühgeburt, sonst Tod mit 12 (Jost), 24 (Power-Heath)

78 (Forster), 79 (Farre) Stunden, 2 (Klipstein), 5 (Volbeding I), 12 (Rokitansky) Tagen.

Bezüglich des Geschlechtes finde ich wenig Unterschied, viermal männlich: Farre, Forster, Klipstein (II), Kaiser, dreimal weiblich (Clar, Rokitansky, Jost); in anderen Fällen fehlt diesbezügliche Angabe.

II. Atresie und Stenose durch fötale Endocarditis.

Im Vergleich mit der vorhin besprochenen Gruppe ist diese reichlicher, mit etwa dreimal so viel Fällen, besetzt, wobei ich von vorneherein nach dem früher Erörterten das Recht beanspruche, die Fälle mit geschlossenem Septum ventriculorum zu dieser Gruppe zu stellen, wenn nicht aus der Beschreibung selbst der Bildungsfehler mit Sicherheit (siehe S. 147, Jost Fall I) zu entnehmen ist. Uebrigens fand Théremin (siehe S. 148) unter 17 Fällen überhaupt nur zweimal einen Septumdefect, einmal bei Stenose (Nr. 79), einmal bei Atresie (Nr. 94) und $_0$Rauchfuss (l. c. S. 122) hat mit 9 eigenen 24 Fälle dieser Kategorie, 18 Atresien, 6 Stenosen, wobei aber L. Smith's Fall zu den Atresien statt zu den Stenosen gezählt wäre. Hiezu würden noch circa 16 (ohne Nr. 79) der von Théremin beschriebenen Fälle von Atresie kommen (unter denen auch das eine oder andere schon von Rauchfuss beschriebene Präparat sein mag) und je ein Fall von Shattock, Haranger, Alfred Meyer, Eppinger, Jost II. Nachzutragen ist noch ein älterer Fall von Devilliers (L. c.), den ich bei Haranger (L. c. S. 62) erwähnt gefunden.

Bei den Fällen Greenfield und Griffon (53jähriger und 26jähriger Mann) kann man trotz des offenen Foramen ovale im Zweifel sein, ob wirklich congenitaler Herzfehler vorliegt, in Schimpke's Fall, 16jähriger Kaufmann, handelt es sich nur um Krankenbeobachtung. Auch Holt's Fall, dessen Alter mir unbekannt ist, muss ich in suspenso lassen.

Anatomisch haben die Fälle dieser Gruppe mit der vorhergehenden (abgesehen von dem geschlossenem Septum!) eine grosse Aehnlichkeit. Immerhin ist als Besonderheit anzusprechen: die typischen Fälle lassen noch deutlich die Verschmelzung der Semilunarklappen selbst an dem obturirenden Diaphragma nachweisen, oder es finden sich Vegetationen auf den Klappen, auch wohl entzündliche Veränderungen an der benachbarten Gefässwand. Gleichzeitige endocarditische Veränderungen sind häufig zu beobachten, auch im linken Herzen an den Klappen oder als Wandendocarditis, die in einem Falle (Haussmann) zu stecknadelkopfgrosser (der Beschreibung nach entzündlicher) Perforation des Septum membranaceum führte, sonst aber zu weissgrauer Verfärbung und Verdickung des im übrigen glatten Endocards Veranlassung gibt. Die Bi-

cuspidalis ist sehr gewöhnlich rudimentär und verkümmert, in einzelnen Fällen zwar entwickelt, aber doch entzündlich verändert: in Jost's Fall (II), 15 Stunden alt gewordener Knabe, Trübung am Aortenzipfel und auch Stenose des Conus (sinister), während die fibröse Masse im Ostium arteriosum nur eine 1 mm weite Oeffnung freiliess. Das Ostium venosum sinistrum kann stenosirt sein, ist aber öfters ganz geschlossen, wie bei Eppinger, ₀Théremin (Fall 91 und 95). Stenose in Fall 83 von Théremin und bei Ebenezer Smith. Eine Rolle bezüglich des Verhaltens der Klappen wird die Zeit des Einsetzens der Endocarditis spielen; die Bildung der Zipfelklappen selbst wird in den dritten Fötalmonat verlegt (siehe S. 12).

Gegenüber der dünnen (früher öfters als Coronaria gedeuteten, siehe S. 147) bis auf 2 mm (öfters wiederkehrende Angabe!), selbst 1 mm (Théremin, Fall 89, 95) reducirten Aorta fällt die verhältnissmässig weite Pulmonalis auf, wie denn überhaupt das in seiner Musculatur verdickte, auch mit vergrössertem Vorhof ausgestattete rechte Herz die Hauptmasse darstellt, die Herzspitze bildet und ihm gegenüber der häufig blos »erbsen- oder bohnengrosse« linke Ventrikel — bei Haranger 1 cm^3 Inhalt — ein kleines Anhängsel des Herzens darstellt, das wie ein kleines Beutelchen am oberen und linken Umfange des Herzens hängt (siehe Abbildung bei Haranger, L. c. pag. 59). In Eppinger's instructivem Fall war der Verlauf des Ramus descendens anterior der linken Arteria coronaria dem verkümmerten linken Herzen angepasst; er verlief in einer seichten, halbkreisförmigen Einkerbung des linken oberen und vorderen Theiles des Kammerabschnittes. Ist auch der linke Vorhof klein, so stellt sich ein linkes Herz en miniature dar, wie es besonders hübsch in Eppinger's Fall sich zeigt.

Der kleine, oft blos spaltförmige Ventrikel kann der Aufmerksamkeit entgehen, was früher öfters geschehen zu sein scheint. In seinem Fall 95, wo trotz sorgfältiger, allerdings das Präparat schonender Nachforschung bei gänzlich geschlossenem Ostium venosum sinistrum ein linker Ventrikel nicht gefunden wurde, vermuthet ihn ₀Théremin rudimentär in der linken Wand des dicken rechten Ventrikels. Rauchfuss führt ausser einem eigenen noch die Fälle von Hannotte Vernon und von Owen (Clark) an, in welchen der linke Ventrikel fehlte, »fötal involvirt« war.

Es verdient Erwähnung, dass Théremin in 5 von seinen 17 Fällen Endocarditis auch des rechten Herzens gefunden hat, bei geschlossenem Septum. In Devilliers' Fall war ausser der Bicuspidalis auch die Tricuspidalis verkümmert; ebenso wurde in den Fällen 2, 3, 4 von ₀Rauchfuss (l. c. S. 130) leichte Endocarditis am Klappenapparat des rechten Herzens bemerkt.

Das Foramen ovale ist meistentheils offen, jedenfalls ist dies bei Atresie fast ausschliesslich der Fall, andererseits aber scheint Rauchfuss (l. c. S. 127) ein geschlossenes Foramen blos bei der Stenose (Fälle von Ebenezer Smith, L. Smith, drei von Rauchfuss) zuzulassen, während ich unter 16 Beobachtungen von Atresie bei Théremin dreimal (Nr. 80, 83. 93) das Foramen geschlossen finde. Auch Vernon gibt ein geschlossenes Foramen an, andere wenigstens eine stark ausgebuchtete, also vielleicht schliessende, Klappe. Uebrigens zeigen die sechs neu angeführten Fälle von Atresie (siehe oben S. 149). Devilliers etc. alle offenes Foramen ovale.

Der Ductus arteriosus ist fast ausnahmslos offen, nicht so selten weit offen; er hat ja die Aorta indirect mit Blut zu versorgen. Trotzdem ist er in einzelnen Fällen (Devilliers, Rauchfuss, Fall II) in beginnender Involution betroffen worden. Als fehlend ist er bei L. Smith angegeben, wo allerdings blos Stenose vorlag, aber das Foramen ovale (und Septum ventriculorum) geschlossen war.

Von sonstigen Anomalien mögen erwähnt sein: nur zwei Klappen (L. Smith), Einmündung der rechtsseitigen Pulmonalvenen in den rechten Vorhof im Falle Eppinger's bei durchgängigem Ostium venosum sinistrum; ferner (Fall 90 von Théremin) ein Reiten des Aortenbogens über dem rechten Bronchus, dabei bestand ein linker Truncus anonymus, während die rechte Carotis und Subclavia einzeln entsprangen. Herz und Pulmonalis erschienen von rechts nach links um ihre Längsachse gedreht.

Bezüglich des Geschlechtes ergibt sich ein Ueberwiegen des männlichen, wenigstens bei Rauchfuss' Zusammenstellung 14 : 8. Unter den neu eingereihten Fällen zähle ich, soweit Angaben vorliegen, lauter Knaben, 4 an der Zahl. Théremin hat 5 Knaben gegen 5 Mädchen. Die kleine Statistik der Atresie durch blosse Missbildung (siehe S. 149) hatte Aehnliches ergeben.

Die Lebensdauer ist eine sehr beschränkte; die Verhältnisse liegen noch ungünstiger als bei der Transposition. Allgemein wird der Fall Bardeleben's an die Spitze gestellt, der es auf 27 Wochen brachte, sonst sind ebensoviele Tage, wie z. B. Alfred Meyer's Fall und ein Rauchfuss'scher, oder Shattock's mit 25 fast schon eine Ausnahme, da die Hälfte etwa in der ersten Woche — todt geboren ist z. B. der Knabe in Haussmann's Fall — weitere drei Achtel in der zweiten sterben. Auch zwei von L. Smith als dem seinigen ähnlich angeführte Fälle, von Dalton (1855), Clark (1856), wurden 24 Stunden, respective Tage alt. Bemerkenswerth ist der schon erwähnte (S. 148) von Théremin, der bei geschlossenem Foramen ovale 22 Tage alt wurde.

Die Symptomatologie ist bei der kurzen Lebensdauer nur in einzelnen Hauptzügen vertreten. Ziemlich constant erscheint Cyanose,

durchaus nicht immer gleich von Geburt an, manchmal später auftretend: mit drei Wochen im Anschluss an einen Ausschlag (Bardeleben), mit 26 Tagen (Rauchfuss), mit 9 Tagen bei 25 Lebensdauer (Shattock). Théremin hat Temperaturen bis herab zu 32·5° (Fall 87) beobachtet. Dieser starken Cyanose entsprechen, was hier angeführt sein mag, häufige Blutungen in innere Organe, zumal die Lunge (Eppinger), auch unter die Pleura neben Lungenblutung (Jost), in seröse und in Schleimhäute (Haussmann). In einem Falle mit Endocarditis des linken Ventrikels beobachtete Rauchfuss (l. c. S. 135) interstitielle Hepatitis und Splenitis.

Am Herzen werden fast immer reine Töne angegeben, auch bei den Fällen von Stenose; nur in Alfr. Meyer's Fall von Atresie mit Cyanose ist ein lautes systolisches Geräusch im zweiten rechten Intercostalraum verzeichnet, während links vom Sternum, am Sternum aufwärts und in der Präcordialgegend reine Töne waren. Es fehlte der Radialpuls, während die Dorsalis pedis deutlich pulsirte, Ductus und Foramen waren offen. Das Geräusch wurde nicht auf den Ductus, sondern die myocarditischen und endocarditischen Veränderungen des linken Herzens bezogen. In Hennig's Fall war vor und nach der Geburt des eine Stunde alt werdenden achtmonatlichen Fötus lautes Geräusch zu hören. Es bestand Insufficienz neben der Stenose.

Zur Diagnose werden die vorliegenden geringen Erfahrungen wohl kaum ausreichen.

Der Tod erfolgt in den meisten Fällen durch Athmungsinsufficienz (in Folge der Cyanose), mehrmals sind Convulsionen beim Tod erwähnt (Owen-Clark, Canton, Ritter v. Rittershain, Haranger), Koma mit Lähmung eines Armes bei Ebenezer Smith.

Varietäten der grossen Gefässe

gehören an sich nicht zu den klinisch bedeutsamen congenitalen Missbildungen — ich erinnere beispielsweise an den von J. Curnow (Transactions of the patholog. Society. 1875, XXVI, pag. 33) beobachteten und abgebildeten Fall; 87(!)jährige Frau mit doppeltem, Luft- und Speiseröhre einschliessendem Aortenbogen — kommen aber in Betracht, soweit sie mit anderen Missbildungen des Herzens combinirt sind und soweit die Krause'sche Erklärung zu Recht besteht, dass alle Varietäten der Aorta durch stärkere Ausbildung normaler Anastomosen, d. h. auch fötaler Wege und Arterienbogen, entstehen. Sie erklären sich also, wie die angeborenen Herzfehler, entwicklungsgeschichtlich. Namentlich die Aorta weist eine grosse Zahl, vielfach auch in der Thierreihe als normale Anordnung vertretener Varietäten auf, die W. Krause in Henle's Handbuch (2. Aufl., Braunschweig 1876, Bd. III, 1. Abth., S. 210) eingehend beschrieben hat. — Ferner sind Tiedemann's Tabulae arteriarum corporis humani, Carlsruhae 1822, Tafel II—IV und Supplementa ad tabulas, Heidelbergae 1846 zu vergleichen. Aus neuerer Zeit erwähne ich einen Aufsatz von P. Dittrich: Ueber einige Varianten im Be-

reiche des Arcus aortae (Zeitschrift für Heilkunde. 1886, Bd. VII, S. 65, Tafel IV). Auch Rauber (l. S. 1 c., S. 55) zählt verschiedene Varietäten des Bogens und seiner Aeste auf.

Die Varietäten und Anomalien der grösseren Venen sind an verschiedenen Stellen dieser Schrift bei den einzelnen Abschnitten beschrieben (siehe namentlich S. 124).

Angeborene Anomalien der Semilunarklappen.

Literatur.

Petsche in: Disputationum anatomicarum selectiorum. Vol. VI... collegit A. v. Haller. Göttingae 1751, pag. 775. — †₀Peacock (l. c. S. 130; Tafel VIII in beiden Auflagen) enthält verschiedene Abbildungen nach eigenen Beobachtungen. — Potain et Rendu, Anomalies de l'orifice aortique. Article »coeur« (Pathologie). Dictionnaire encyclopédique des sciences méd. 1876, I. sér. XVIII, pag. 571 [daselbst sind mehrere von Dilg nicht erwähnte Fälle angeführt]. — Alezais H. [Deux cas d'anomalies cardiaques]. Gazette des hôpitaux. 1880, LIII, pag. 890 [zwei Aortenklappen]. — Coats J. Case of congenital malformation of the aortic valves with remarks on the influence of such lesions in producing disease in after life. Glasgow medical Journal. 1881, XV, pag. 372 [discussion pag. 395]. — *Dilg, l. S. 141 c. [Virchow's Archiv. Bd. XCI], S. 219. — *Viti A., Nuove osservazioni e considerazioni sulle anomalie congenite delle valvole semilunari del cuore. Lo Sperimentale. 1886, pag. 329 (Ottobre), pag. 441 (Novembre). — Martinotti G., Le anomalie numeriche delle valvole semilunari del cuore. Gazzetta delle cliniche. (Torino) 1886, XXIII, pag. 273 (siehe auch Autoreferat: Anatom. Anzeiger. 1886, S. 117.) — †Stintzing R., Ueber eine seltene Anomalie der Pulmonalklappen. Deutsches Archiv für klin. Medicin. 1889, Bd. XLIV, S. 149. — †Schwalbe, Zur Pathologie der Pulmonalarterien-Klappen. Virchow's Archiv 1890. CXIX, S. 291; Tafel VII, Fig. 3. — *†Delitzin S., Beobachtung über die vierte Halbmondklappe in der Arteria pulmonalis. Archiv für Anatomie und Physiologie. 1892, Anat. Abth., S. 107. — Lindenberg O., Zwei Fälle von vier Semilunarklappen der Aorta. Würzburger Dissertation. 1893. — Ucke H., Ein Beitrag zur Casuistik der Klappenanomalien der Aorta. Virchow's Archiv. 1895, Bd. CXL, S. 206. — Röhrle Fr., Chorda tendinea in Aorta. Deutsche medicinische Wochenschrift. 1896, S. 270. — Virchow [Demonstration. Berliner medicinische Gesellschaft, 8. Juli 1896]. Berliner klin. Wochenschrift. 1896, S. 679. — Brettel Otto, Ueber das anatomische Verhalten und die pathologische Bedeutung zweitheiliger Aortenklappen. Giessener Dissertation. 1897.

Bei der im Ganzen geringen klinischen Bedeutung, welche angeborene Defecte der Semilunarklappen als solche haben — öfters sind wir ihnen neben anderen Herzanomalien begegnet — genügt es, auf einige Punkte hinzuweisen. Soweit nicht Fensterungen und Aehnliches in Betracht kommen, betreffen die Klappenanomalien wesentlich Abweichungen in Zahl (und Grösse) der Klappen, die bei reducirter Zahl zu Insufficienzen führen können.

In den zwei Fällen von Grawitz (Virchow's Archiv. 1887, Bd. CX, S. 426), wo Insufficienz bestand, war eine von den drei Klappen der Pulmonalis durch Druck eines Aneurysma der Aorta atrophirt, bei Schwalbe (L. c. S. 282) durch »Gummose«.

Dilg (L. c.) gibt eine tabellarische Zusammenstellung der einschlägigen Fälle (hat übrigens einige ältere übersehen), von 4 Pulmonal-

klappen bei Petsche (L. c. § 47), bei ₀Morgagni (l. c., Lib. III, Epist. 34, Art. 15; 39jährige Frau), Penada etc. (siehe Citate bei ₀Otto, l. c. I, S. 278, Anmerkung 22, und ₀Taruffi, l. c. pag. 79), und hat andererseits wieder einige von vierfachen Aortenklappen (Kelch, Dubreuil) — siehe bei ₀Taruffi, pag. 159 — nicht erwähnt. Auch Pott (l. S. 38 c., S. 32) erwähnt 6 Fälle von 4, 2 von blos 2 Semilunarklappen, ferner sind bei Petsche (§ 48) ein Fall, bei ₀Preisz (l. c.) einige Fälle von nur 2 Klappen an der Pulmonalis erwähnt, bei letzterem auch noch ein Fall von 2 Aortenklappen. Eine 85jährige demente Frau mit überzähliger kleiner Klappe der Aorta beobachtete Nadaud (Bulletins de la Société anatomique. 1855, 30e année, pag. 461), und neuerdings beobachtete Virchow das allseitig hypertrophirte Herz eines 56jährigen Mannes, welches bei normalen linksseitigen Klappen eine kleine, hinter den anderen versteckte, vierte »Zwischenklappe« am augenscheinlich insufficienten Pulmonalostium zeigte.

Dilg verzeichnet:

Aortenostium mit 2 Semilunarklappen: 24 Fälle,
Pulmonalostium » 2 » 64 »
Arterielle Ostien mit 4 Klappen: 24 Pulmonalis, 2 Aorta,
» » » 5 » 2 » 2 »

Dieser von Dilg erhobenen Prädilection für die Pulmonalis widerspricht Viti, der bei 16 Fällen, eigenen und fremden, Aorta und Pulmonalis im Verhältniss 3 : 1 betheiligt fand, jedenfalls bei 10 unanfechtbaren 7mal die Aorta, 3mal die Pulmonalis. Die Vermehrung erklärt Viti aus Vermehrung der Primitivknötchen (Endothelkissen), er lässt es nicht gelten, dass hiebei eine Vereinigung vorher getrennter Hälften unterblieben sei. Ucke konnte übrigens bei seinem Fall, der einen 23jährigen phthisischen Kosaken mit zwei gleich grossen, gut schliessenden Aortenklappen betraf, an jeder derselben eine die Klappe in zwei Hälften theilende Naht nachweisen. Die Coronariae entsprangen aus dem Sinus der hinteren Klappe. Ucke beruft sich auf Gegenbaur, der im Bulbus vier Klappen angelegt sein lässt, welche sich theilen, so dass in jedem Gefäss nur drei verbleiben.

Von Interesse ist die kleine Zusammenstellung, welche ₀Haranger (l. c. pag. 15) über die beim Menschen beobachtete Klappenzahl, verglichen mit dem normalen Verhalten der Wirbelthierreihe, gibt.

Ohne auf das Nähere einzugehen, sei die merkwürdige Beobachtung von Röhrle erwähnt, die eine im Wesentlichen vom rechtem zum linken Ende der Valvula semilunaris sinistra der Aorta gespannte sehnige Chorda betrifft von der Form eines »bauchförmigen« — soll wohl heissen zweibäuchigen — Muskels, da beide Enden fadenförmig dünn, die Mitte 0·5 mm dick war. Die Beobachtung wurde an dem sonst normalen Herzen

eines zwei Wochen alten Kindes gemacht, als einzige unter 25.000 Sectionen von Kindern. Röhrle erwähnt zwei ähnliche (Petersburger) Beobachtungen, wovon die eine, welche einen Erwachsenen betraf, durch einen »musikalischen Ton« in der Aorta ausgezeichnet war.

Auf ähnliche Fälle, die gelegentlich der Stenose der Aorta (Conus) erwähnt und von manchen als Klappenanomalien gedeutet wurden (siehe S. 144), namentlich den Fall Archer, sei hiemit verwiesen.

Offenbleiben des Ductus arteriosus.

Die Literatur bis 1871 ausführlich bei: *A. Wrany, Der Ductus arteriosus Botalli in seinen physiologischen und pathologischen Verhältnissen. Oesterreichisches Jahrbuch für Pädiatrik, herausgegeben von Ritter v. Rittershain und Herz. Jahrgang 1871, Bd. I, Wien 1871. S. 1.

Ferner Rauchfuss, l. c. S. 52. — $_0$Taruffi, l. c. pag. 197, Art. VI: »Condotto arterioso« mit Angabe vieler Fälle.

Artikel: »Arterial duct« in: Index Catalogue. 1880, Vol. I, pag. 580, und ibid. Second series. 1896, Vol. I, pag. 683.

†*de Almagro Manuel, Étude clinique et anatomo-pathologique sur la persistance du canal artériel. Thèse de Paris 1862. — Babington, London Med. Gaz. 1847, May. (Journal für Kinderkrankheiten. XI, S. 137). — Bernutz G., De la persistance du canal artériel. Archives génér. de médecine. 1849, 4. sér., XX, pag. 415. Coupland Sidney, Congenital malformation of the heart, patent ductus arteriosus, defect of ventricular septum, cyanosis, facial erysipelas, pericarditis, death. Med. Times and Gazette. 1884, II, pag. 501. — Darier J., Persistance du canal artériel chez une femme de 51 ans. Bulletins de la Société anatomique de Paris. 1885, XLe année, pag. 55. — Duroziez P., Mémoire sur la persistance du canal artériel sans autre communication. Compt. rendus et mémoires de la Société de Biologie. 1862, 3. sér. IV année, pag. 279. — v. Etlinger N. E. [Einmündung der Pulmonalvenen in den rechten Ventrikel bei offenem Foramen ovale und unverschlossenem Ductus arteriosus Botalli bei einem sechsmonatlichen Kind]. Med. Westnik. St. Petersburg 1882, XXI, pag. 329. — Ferguson F., Persistent ductus arteriosus. Soc. Lying-in Hosp. N. Y. Med. Rep. (1893), 1894, pag. 119. — †*Foulis, On a case of patent ductus arteriosus with aneurysm of the pulmonary artery. Edinburgh med. Journal. 1883/84, XXIX, pag. 1117, 1884/85, XXX, pag. 17. — Franck François, Sur le diagnostic de la persistance du canal artériel. Gazette hebd. de méd. et de chir. 1878, 2. sér., XV, pag. 588. — Idem, De l'exagération des influences de la respiration sur le pouls dans les cas d'aneurysme intra-thoracique et de la persistance du canal artériel. Gazette des hôp. 1878, LI, pag. 1115. — *Gerhardt C., Persistenz des Ductus arteriosus Botalli. Jenaische Zeitschrift für Medicin und Naturwissenschaft. 1867, Bd. III, S. 105. — Glas, Zur Lehre von den angeborenen Herzfehlern. Journal für Kinderkrankheiten. 1867, Bd. XLIX, S. 187. — Hebb R. G., Aneurysma of ductus arteriosus and atheroma of pulmonary artery. Transact of the pathol. Soc. 1893, XLIV, pag. 45. — Hilton Fagge C., A case of patent Ductus arteriosus attented with a peculiar diastolic murmur. Guy's Hosp. Rep. 1873, Series III, Vol. VIII, pag. 18. — Hochhaus [Ueber das Offenbleiben des Ductus Botalli]. Deutsches Archiv für klinische Medicin. 1893, Bd. LI, S. 1. — Holt L. E., Permanence of the ductus arteriosus giving rise to hypertrophy of the right ventricle. Philad. Med. Times. 1883/84, XIV, pag. 474. —

Hopkins F. S., Incomplete closure of the foramen ovale; patent ductus arteriosus. Proc. N. Y. Pathol. Soc. (1888) 1889, pag. 40. — Jackson J. B. S., Malformed heart; interventricular opening and opening of the ductus arteriosus in the arteria innominata. Boston med. and surg. Journ. 1875, XCIII, pag. 449. — Ingendahl W., Ueber Persistenz des Ductus Botalli. Würzburger Dissertation. 1881. [Krankenbeobachtung.] — Josefson A. [Offenstehender Ductus Botalli nebst Atherom in den Aesten der Arteria pulmonalis. Referat: Centralblatt für innere Medicin. 1898, S. 634, aus:] Nordiskt medicinskt Arkiv. 1897, Nr. 10. — Kaulich [Offenes Foramen ovale, offener Ductus Botalli]. (Prager) Vierteljahrsschrift für die praktische Heilkunde. 1862, 19. Jahrg., Bd. I, S. 92. — †Lane W., Rare abnormity of the large arteries of the heart. Journ. of Anat. and Physiol. 1887, XXI, pag. 97. — Langer C., Zur Anatomie der fötalen Kreislaufsorgane. Zeitschrift der k. k. Gesellschaft der Aerzte in Wien. 1857, S. 328. — Lüttich [Fall von Aneurysma des Ductus Botalli und Thrombose der Aorta]. Archiv der Heilkunde. 1876, 17. Jahrg., S. 84. — Luys, Persistance du canal artériel chez une femme âgée sans communication à travers la paroi soit interauriculaire soit interventriculaire du coeur. Compt. rend. des séances et mém. de la Soc. de Biologie, année 1855, 2. sér., T. II, pag. 74. [Bull. Soc. anat. 1855, XXX, pag. 229.] — Malherbe, De la persistance du canal artériel au point de vue clinique. In: Études cliniques. Nantes 1883, Fasc. 2, pag. 37. [Journal de méd. de l'ouest. Nantes 1880, XIV, pag. 89.] — Mouls [Ein Fall von Persistenz des Ductus arteriosus Botalli, im Leben eine weisse Cyanose hervorrufend. Jahrbuch für Kinderheilkunde und phys. Erziehung. 1888, N. F., Bd. XXVIII, S. 251; Referat aus:] Revue mensuelle des maladies de l'enfance. 1888, Avril. — Murray Montague, Two cases of malformation of the heart. [Case 1.] Transact. path. Soc. 1888, XXXIX, pag. 67. — †Rickards E., Clinical leeture on a case of ulcerative endocarditis. British med. Journal. 1889, I, pag. 640. — †Rokitansky C., Ueber einige der wichtigsten Krankheiten der Arterien. Mit 23 Tafeln. In: Denkschriften der k. Akademie der Wissenschaften. Mathem.-naturw. Classe. IV. Bd. Wien 1852 [S. 34: Aneurysma und Offenbleiben des Ductus arteriosus, Beobachtung Nr. 13—18]. — Sanders, Edinb. med. Journal. 1860, July. — Schanz Fritz, Ueber den mechanischen Verschluss des Ductus arteriosus. Archiv für die gesammte Physiologie. 1889, Bd. XLIV, S. 239. — Schnitzler [141] — Stembo, Ein Fall von Persistenz des Ductus Botalli bei einem achtjährigen Knaben mit stark ausgesprochenen Trommelschlägelfingern. St. Petersburger medicin. Wochenschrift. 1894, Nr. 41 [nur Krankenbeobachtung]. — †Thoma R., Die Rückwirkung des Verschlusses der Nabelarterien und des arteriösen Ganges auf die Structur der Aortenwand. Virchow's Archiv. 1883, Bd. XCIII, S. 443. — Walkhoff F., Das Gewebe des Ductus arteriosus und die Obliteration desselben. Zeitschrift für ration. Medicin. 1869, 3. R., Bd. XXXVI, S. 109. — Walsham W. J., Unobliterated ductus arteriosus without other malformation of the heart und great vessels from a man aet. 47. Transact. of pathol. Soc. 1877, XXVIII, pag. 43. — Weber Ferd., Beiträge zur pathologischen Anatomie der Neugeborenen. Kiel 1852, 2. Lfg, S. 39. — Willigk A., Wiedereröffnung des Ductus arteriosus Botalli. (Prager) Vierteljahrsschrift für die prakt. Heilkunde. 1854, 11. Jahrg., Bd. IV, S. 104. — †Zahn F. W., Ueber ein eigenthümliches congenitales Netzwerk in der linken Pulmonalarterie. Virchow's Archiv. 1889, Bd. CXV, S. 58. — †Zinn W., Zur Diagnose der Persistenz des Ductus arteriosus Botalli. Berliner klinische Wochenschrift. 1898, S. 433. [Discussion: Gesellschaft der Charité-Aerzte, 3. März 1898.]

Der embryonale Ductus arteriosus (Botalli), schon von Galen (De usu partium Lib. XV) gekannt, hat beim Neugeborenen eine Breite von etwa 5—6·8, bei (10—) 15 mm (selten mehr) Länge. Von

der Geburt ab beginnt der Ductus den auch von Galen erwähnten Obliterationsprocess, so dass er am 14. Tag als kaum noch für eine Stecknadel (Langer) durchgängig, am 20. für im Wesentlichen obliterirt gelten kann. Gegen Ende des dritten Monats pflegt der definitive Zustand erreicht zu sein, obwohl eine gelegentliche, schon A. v. Haller bekannte Verzögerung bis in das Ende des ersten, selbst Anfang des dritten Jahres vorkommt. Einen Einblick in die äusseren Vorgänge bei der Obliteration geben die Zahlen $_0$Théremin's (l. c. pag. 4 und 5). Er findet:

		Länge	Durchmesser
1— 2 Tage	Knaben	5·6 mm	4·7 mm
	Mädchen	4·2 »	4·8 «
4— 7 »	Knaben	5·8 »	3·7 »
	Mädchen	5·5 »	3·2 »
8—14 »	Knaben	7·0 »	4·0 »
15—18 »	»	7·0 »	3·0 »

Dann nimmt die Länge eher wieder etwas ab und es finden sich nur noch vereinzelte Angaben über den inneren Durchmesser, die letzten bei zwei dreimonatlichen Kindern mit 0·5 mm. Uebrigens ist schon um die zehnte Woche der Ductus auf die Hälfte seiner Dicke geschrumpft (Langer, Walkhoff). Die Länge des den obliterirten Ductus enthaltenden, 2—3 mm dicken Ligamentum arteriosum des Erwachsenen wird auf 9 mm angegeben, von Luschka (Anatomie der Brust. 1863, S. 433) auf 17 mm.

Der Obliterationsprocess ist durch die grundlegenden Untersuchungen von Langer und einigen späteren Untersuchern hinreichend aufgeklärt; die Armuth an elastischen Fasern in der Intima (Walkhoff) und der Media, wo sie sogar ganz fehlen sollen (Langer, Walkhoff), zeichnet den arteriösen Gang vor den beiden grossen Herzgefässen aus; auch die glatten Muskelfasern werden nach den genannten Forschern vermisst. Eine Wucherung der Intima und der longitudinalen Schicht der Media bedingt im Wesentlichen den Obliterationsprocess, zu welchem der von Walkhoff so betonte Blutthrombus um so weniger nöthig sein dürfte, als auch die Obliteration unterbundener Arterien nachgewiesenermassen ohne einen solchen zu Stande kommen kann (P. Bruns). Interessant ist die von Thoma (L. c.) an Serienschnitten festgestellte Thatsache, dass nach Verschluss der Nabelarterien das Missverhältniss zwischen Weite der Aorta und der von ihr ausgehenden Iliacae durch eine Entwicklung von hyalinem Bindegewebe in der Intima, zugleich mit Vermehrung der elastischen und musculösen Elemente der Aortenwand, ausgeglichen wird. Doch bleibt der Process beschränkt auf die Gefäss-

bahn zwischen Mündung des Ductus und Abgang der Nabelarterien — ein Analogon zur Obliteration des arteriösen Ganges.

Vielleicht mag hier, da über die Entstehungsweise Genaueres nicht zu erheben ist, der merkwürdige, von Zahn (L. c.) bei einer 52jährigen Frau (Tod an Lungenembolie nach einer Operation!) constatirte Befund Platz finden: Ein eigenthümliches, wie das Gewebe der Intima aussehendes und unmerklich in sie übergehendes Netzwerk im linken Pulmonalisast, bestehend aus acht in drei Gruppen getheilten Fäden, deren stärkster 2·5 mm lang, 0·5 mm dick war.

Der neueste Autor über den Ductus arteriosus, F. Schanz, zieht, wie es auch schon Walkhoff gethan hat, mechanische Momente, Zerrung des Ductus, Faltung der Intima, Lockerung des eigenthümlich angeordneten Gewebes heran. Ausschliesslich mit diesem wird man aber kaum auskommen, angesichts der Thatsache, dass die Obliteration auch dann sich einleitet und vollzieht, wenn die früher so sehr in Anschlag gebrachte, durch die extrauterine Athmung eingeleitete Ablenkung des Blutes der Lungenarterie vom Ductus weg zu den Lungen nicht in regelrechter Weise erfolgt, wie bei manchen angeborenen Herzfehlern: selbst bei Aortenatresie (siehe oben S. 151), wo der Ductus allein die Blutcirculation vermitteln kann, ist solches beobachtet.

Die Obliteration oder Schrumpfung ist am frühesten vollendet in der Mitte: Sanduhrform des Ductus nach Langer; später kommt das pulmonale, zuletzt, vierte Woche, das aortale Ende daran, weshalb in dem Fall blos partieller Involution zumeist das Aortenende, sehr viel seltener das pulmonale, offen bleibt.

Von einer vorzeitigen Involution, die durch Einschmelzung des sechsten linken Aortenbogens bewirkt ist, war bei anderen Gelegenheiten, Atresie und Stenose der Pulmonalis (siehe S. 76 und S. 80) die Rede, sie wird auch bei den späteren Auseinandersetzungen über das Offenbleiben der fötalen Wege kurz zu besprechen sein (vergl. S. 214).

Hier soll übrigens weniger von der, andere Missbildungen des Herzens begleitenden, als von der mehr selbstständigen Persistenz des Ductus gehandelt werden, wie sie sich bei sonst normalen oder nur wenig veränderten Herzen sich vorfindet. Die Ursache dieser (selbstständigen) Persistenz ist schwer festzustellen, da die mechanischen Theorien, Atelektase der weniger Blut aufnehmenden Lungen (F. Weber), kaum Stich halten können, und plausibler erscheint die Annahme, dass eine abweichende histologische, durch eine dickere Ringfaserschicht dem Bau der Arterien sich nähernde, Beschaffenheit, wie sie Rokitansky (L. c.) in der That auch nachgewiesen hat, die Einleitung einer regelrechten Obliteration erschwert und verhindert. Derartigen Abweichungen im Bau der Gefässe sind wir in Form der kümmerlich entwickelten, congenital stenosirten und dann mehr venenartig gebauten Pulmonalis

(siehe S. 74) begegnet. Bei dieser Gelegenheit möchte ich auf den von Hinze (l. S. 49 c., S. 30) für den Verschluss des Foramen ovale, d. h. die Verwachsung der Valvula foraminis ovalis, verantwortlich gemachten »Reizzustand« hinweisen. Hinze fand in Schnitten, die durch Valvula foraminis und Septum atriorum geführt waren, mitotische Kerntheilungsfiguren, welche auch Waldeyer als solche anerkannte. »Lebhafte Kerntheilung der spindelförmigen Zellen« der Intima hat vor 40 Jahren schon Langer beschrieben. Das Fehlen eines die Wucherung anregenden Reizzustandes könnte demnach für die Erklärung der Persistenz bei primären Abweichungen im histologischen Bau herangezogen werden.

Die Fälle von persistirendem Ductus, welche z. B. Gerhardt (L. c. S. 111) in vier Gruppen theilt, könnte man nach anatomischen Gesichtspunkten in zwei Haupttypen sondern, je nachdem: *a*) ein wirklicher, in seltenen Fällen noch aneurysmatisch erweiterter Gang vorhanden ist, oder *b*) bei sehr kurzem, respective nicht mehr nachweisbarem Gange eine mehr directe Anlagerung, adossement nach Almagro (siehe oben S. 139), der Aorta an die Pulmonalis und Communication durch eine rundliche, lippenförmig umsäumte Lücke statt hat, wie z. B. von den neueren Fällen bei dem Darier's. Bei der ersten Gruppe hat der Ductus öfters eine trichterförmige Gestalt mit Erweiterung am aortalen Ende, während der Eingang an der Pulmonalis ganz eng sein kann. So war in Willigk's Fall der Gang am aortalen Ostium 9, am pulmonalen 3 mm weit, in Walsham's reinem Fall 6·4 und 3 mm. Andere Male ist der Gang mehr gleichmässig erweitert, bis zu 1 cm (Almagro), 6‴ (Schnitzler). In Sanders' Fall war er so weit, wie die Aorta descendens, und bei Luys und Coupland liess er den kleinen Finger durch. — Die Länge des Ganges in dieser Gruppe ist sehr verschieden: Willigk 4, Almagro 10, Walsham 13, Gerhardt 20 mm; meist dürfte er kürzer sein, als beim normalen Neugeborenen oder als das Ligamentum arteriosum des Erwachsenen (siehe S. 157).

Die Zahl der (reinen) Fälle von offenem Ductus ist eine ziemlich begrenzte. Almagro hatte sechs gesammelt, Gerhardt stellte mit seinem eigenen 14 auf, worunter allerdings auch zwei Krankenbeobtungen. Wraný, der später schreibt, zählt nur 11 (zur Section gelangte), drei weitere (Glas, Hilton Fagge, eigenen Fall aus St. Petersburg) hat „Rauchfuss (l. c. S. 58) registrirt.

Rauchfuss hatte unter 13.000 stationären Kranken in 9 Jahren einen Fall mit prägnanten klinischen Erscheinungen und anatomischem Nachweis. Chambers (Medico-chirurgical Review. 1853 October) fand unter 2161 Sectionen den Ductus einmal offen, Rokitansky (Wiener Medicinalhalle. 1864, Nr. 10) hatte in Wien 9 Fälle beobachtet und „Costa-Alvarenga (l. c. pag. 69) zählte unter 81 Beobachtungen von Deguise 18mal offenen Ductus auf, worunter blos einen reinen Fall.

Von später beschriebenen Fällen mit Sectionsbefund nenne ich die von Foulis, Coupland, Darier, Lane, Mouls, Murray, Rickards, Hochhaus, Hebb (mit Aneurysma des Ductus). Dies ergäbe im Ganzen 26 Fälle, so wie Hochhaus 1892 ihre Zahl 20 kaum überschreiten liess, und folgende Uebersicht:

Alter	Zahl der Fälle	männlich	weiblich
Neugeboren	1	—	—
3 Monate	3	—	1
4 »	1	—	—
1— 6 Jahre	4	1	2
9 »	1	1	—
17—19 »	2	1	1
20—30 »	4	2	2
31—40 »	4	2	2
41—50 »	3	1	2
51—58 » (Luys) . . .	2	—	2
[in Bull. Soc. anat. 52 J.] 66 Jahre	1	—	1
	26	8	13

Normale (anatomische) Verhältnisse in Beziehung auf das übrige Herz verzeichnet Willigk (neunjähriger Knabe); auch in Hilton Fagge's und Walsham's Fall scheinen keine wesentlichen Veränderungen vorgelegen zu haben.

Von sonstigen Anomalien am Herzen seien aufgeführt die relativ häufige Hypertrophie und Dilatation des rechten, wie man sagt, unter Aortendruck stehenden Ventrikels; Vorwiegen des linken Ventrikels bei Verengerung des rechten beobachtete Gerhardt. Darier verzeichnet in seinem sonst reinen Fall ein »normales« Herz mit starker Erweiterung aller Höhlen und beträchtlicher Fettauflagerung. Die Pulmonalis im Durchmesser 13 mm, grösser als die Aorta. Der innere Umfang beider 14 und 10 mm. Andererseits kommt aber auch enger linker Ventrikel vor (Luys, Duroziez). Von Hypertrophie des Herzens schlechtweg ist in Sanders' und Coupland's Fällen die Rede. Die Klappen sind, soweit sie nicht als endocarditisch erkrankt angegeben werden, zumeist normal, nur bei Coupland ist insufficiente grosse Tricuspidalis bei gesunden Bicuspidal- und Aortenklappen vermerkt. Auch einige Fälle von congenitalen Klappenanomalien liegen vor, vier Aortenklappen bei einer 34jährigen Frau (Babington), nur zwei Rauchfuss. Bei Bernutz einige Veränderungen an den zu grossen (!) Aortenklappen.

Das Foramen ovale wird in mehreren Fällen, Kaulich, Glas, Lane (und einigen weiteren zweifelhaften) als offen angegeben, in den

typischen Fällen aber ist es geschlossen, obwohl man der alten, von Duroziez wieder aufgenommenen Theorie, wonach das Offensein des Ductus auf vorzeitigen fötalen Verschluss des Foramen ovale zurückzuführen sein sollte — siehe bei Wraný, L. c. S. 22 — kaum wird beipflichten können.

Kleinen Defect im Septum ventriculorum, der aber gegenüber dem offenen Ductus zurücktritt, erwähnen Coupland (von Bleistiftdicke im Septum membranaceum), weiters Jackson, in dessen Fall der Ductus in die Arteria anonyma mündete, wie es 1846 Gruber für eine links liegende Arteria anonyma beschrieben hatte. Ursprung des offenen Ductus aus dem linken Ast der Pulmonalis bestand in Fusell's mehrmals bei der Transposition erwähntem Fall.

Die klinisch nicht wichtigen Fälle von Ursprung des Ductus aus dem rechten Ventrikel oder aus rechtem oder linkem Ast der Pulmonalis oder seine Verbindung mit der Arteria subclavia verzeichnet Wraný (L. c. S. 3 und 4). Habershon (siehe S. 38) lässt den Ductus zwei Pulmonaläste abgeben. Alle die vorgenannten Anomalien sind unschwer aus regelwidrigen Umwandlungen der embryonalen Aortenbogen (siehe oben Figur 10 und 11 auf S. 9) zu erklären.

Auf Atherom der Pulmonalis infolge des gesteigerten Blutdruckes, nur einmal der Aorta, macht Gerhardt bei mehr als 40jährigen aufmerksam; es war auch in Hebb's Fall, 40jähriger Mann, und in Josefson's Beobachtung, 66jährige Frau, vorhanden.

Hypospadie beobachtete Bernutz bei einem 23jährigen Mann.

Klinische Zeichen und Diagnose.

Schon Almagro, später namentlich auch Schnitzler und Gerhardt, haben das klinische Bild des offenen Ductus arteriosus zu fixiren gesucht.

Cyanose fehlt, mindestens in den typischen Fällen, von denen ich als neuere erwähne Murray, Rickards, Walsham, Foulis, dessen Kranke ausdrücklich als anämisch bezeichnet wird, wie schon früher Sanders' viermonatliches und neuerdings Mouls' dreimonatliches Kind, welches sein »wachsbleiches« Aussehen nicht verlor, als es eine Bronchopneumonie acquirirte. Demnach scheint also der offene Ductus von sich aus, so wenig als andere schwerere Missbildungen, Cyanose zu bedingen. Gelegentlich tritt die Cyanose verspätet ein; mit drei Jahren (Almagro), oder erst gegen das Lebensende. Luys' ältere Frau war angeblich seit der Geburt cyanotisch.

Entsprechend der häufig vorhandenen Hypertrophie des Herzens (siehe oben) wird Vergrösserung der Herzdämpfung, besonders auch in die Breite zu erwarten sein, ferner Vorwölbung der Herzgegend und verstärkte Pulsation in derselben.

Auf einen schmalen, links am Sternum in den zweiten (und ersten) Intercostalraum hinaufreichenden Fortsatz der eigentlichen Herzdämpfung hat Gerhardt aufmerksam gemacht. Diese »bandförmige«, als schmales Viereck neben dem Brustbein herlaufende Dämpfung ist seither öfters constatirt, ganz neuerdings auch von Zinn (L. c.) im Röntgen-Bild fixirt worden.

Vom Puls ist wenig Auffälliges zu berichten.

Hilton Fagge beobachtete in seinem Fall (42jährige Frau) seltenen Puls, 43 und 34 Schläge. François Franck betont das Vorkommen von »paradoxem« Puls, Abfall während der Einathmung, Anstieg bei der Ausathmung in Fällen von offenem Ductus und will das auch für die Diagnose verwerthet wissen. Von Seiten der Lunge werden unter Anderem wirkliche »Stickanfälle« (Sanders, Almagro), auch Hämoptoë (Almagro, Hebb, in geringem Grade Babington) angegeben. Blutungen kamen auch sonst vor, aus der Nase, selbst aus dem Mastdarm (Duroziez).

Die Menses zeigen keine besonderen Abweichungen von der Norm. Zwar erscheinen sie in Kaulich's Fall erst mit dem 26. Jahr, in anderen Fällen aber wieder früher, 18. Jahr (Babington), 16. Jahr (Almagro).

Die Auscultation des Herzens ergibt verschiedentliche, keineswegs eindeutige Resultate. Einmal kann jeglicher auscultatorische Befund fehlen: Duroziez, Luys (?), wahrscheinlich auch Walsham und Glas, welch Letzterer blos pericardiale Reibegeräusche beobachtete. Dann aber findet man bald systolische, bald diastolische Geräusche, oder auch beide zusammen verzeichnet, nicht selten von fühlbarem Schwirren begleitet. Das systolische Geräusch, das aus Ueberströmen von Blut aus der Aorta in die Pulmonalis sich ableiten würde, findet man im zweiten linken Intercostalraum, wie z. B. in Gerhardt's genau beschriebenem Fall. In Hebb's Fall bestand bei gleicher Localisation und deutlichem Frémissement eine ziemliche Erweiterung des Ductus, während wieder Darier ein systolisches Geräuch an der Herzspitze und (mit Fortleitung in die Carotiden und linke Subclavia) am Aortenostium angibt. François Franck legt Gewicht darauf, dass das Geräusch auch hinten, links von der Wirbelsäule, in der Höhe des dritten bis vierten Brustwirbels zwischen Schulterblatt und Dornfortsätzen gehört werde und inspiratorisch sich verstärke (siehe oben). Man darf daran erinnern, dass das mässige Offensein des Ductus beim Neugeborenen nur selten zu Geräusch Veranlassung zu geben scheint, wenn man auch manches fötale (»Nabelschnur«-) Geräusch darauf zurückgeführt hat. So erklärte z. B. Depaul (Leçons de clinique obstétricale. Paris 1872—1876, pag. 88) auf diese Weise das »souffle foetal«, das er bei 300 Untersuchten zweimal inter graviditatem hörte.

das aber nur noch wenige Tage auch extrauterin zu constatiren war. Hochhaus' Fall (24jähriger Arbeiter) bot neben systolischem Bicuspidalgeräusch ein diastolisches, rauschendes, welches Hochhaus (L. c. S. 7 und Nachtrag S. 25) aus dem erst während der Diastole sich geltend machenden Ueberdruck der Aorta gegenüber der Pulmonalis zu erklären sucht.

Hochsinger (l. c. S. 159 ff.) widmet den Auscultationsverhältnissen bei offenem Ductus ein eigenes Capitel, zieht freilich auch wesentlich die mit Pulmonal- oder Aortenstenose und -Atresie complicirten, oft kaum entwirrbaren Fälle herein (vergl. auch S. 92 und 152). Genügende Weite der Lichtung, trichterförmige Gestalt und ein unter gehörigem Druck erfolgendes Einströmen des Blutes von der Aorta und Pulmonalis her in den Gang hält er für ein erstes Erforderniss zum Zustandekommen des Geräusches. Neben Wirbelströmungen weist er noch den »autochthonen Gefässschwingungen« des dünnwandigen Ductus Antheil an der Geräuschbildung zu. Das Geräusch hat schwirrenden, sausenden Charakter und sein Intensitätsmaximum im zweiten linken Intercostalraum links vom Sternum oder auch noch im ersten Intercostalraum; Schwirren ist fühlbar in den beiden ersten Intercostalräumen und noch bis in die Fossa jugularis.

Fortleitung des Geräusches in die Carotiden und Subclaviae wurde beobachtet, zuweilen lauter in die linke als die rechte Carotis (Bernutz, Gerhardt).

Accentuirten zweiten Pulmonalton erwähnen Kaulich, Rauchfuss, Hochsinger; Letzterer betont dies gegenüber dem Verhalten bei (typischer) Pulmonalstenose (siehe S. 92), während andererseits Zinn das Fehlen eines zweiten Pulmonaltons bei seiner 37jährigen Kranken mit Gerhardt aus der Annahme eines sehr weiten Ductus erklärt.

Auch diastolische Geräusche sind in einigen Fällen verzeichnet, zuweilen neben systolischem Geräusch. Bei Hilton Fagge wird es als laut, »musikalisch« angegeben, bei Kaulich als Feilengeräusch, beide Male im zweiten linken Intercostalraum am lautesten; in Kaulich's Fall war auch das Foramen ovale offen. Bei Babington und Almagro war ein diastolisches Geräusch aus gleichzeitiger Aorteninsufficienz zu erklären, bei Foulis — Aneurysma der Pulmonalis mit Insufficienz und Ulceration der Pulmonalklappen — aus letzteren. Auch in Murray's neuerem Fall mit zeitweiligem »faint diastolic thrill and murmur« war frische Endocarditis an dem Pulmonalostium (und der Tricuspidalis). Der Ductus selbst war für gewöhnlichen Federkiel durchgängig.

Albuminurie beobachteten Schnitzler, Duroziez; Murray, zugleich mit Milzschwellung (bei Endocarditis!).

Die Diagnose eines offenen Ductus arteriosus müsste sich, nach möglichstem Ausschluss einer (congenitalen) Aortenstenose, dem Vorstehenden gemäss gründen auf: 1. Hypertrophie des Herzens mit Voussure; 2. lautes systolisches (weniger diastolisches) Geräusch mit Schwirren im zweiten linken Intercostalraum, welches sich in die Halsgefässe fortpflanzt; 3. später, aber verhältnissmässig plötzlicher Eintritt krankhafter Störungen bei bestehender Anämie oder jedenfalls verspätet auftretender Cyanose; 4. bandförmige, auch im Röntgen-Bild demonstrirbare (Zinn) Erweiterung der Herzgrenze und entsprechende Dämpfung. Zu letzterer sei als Curiosum erwähnt, dass in einem Falle von Leo (l. S. 69 c., Deutsche medicinische Wochenschrift) eine derartige Dämpfung durch Atelektase eines »über dem Herzen liegenden Lungenzipfels« und der anschliessenden Partie über der Pulmonalarterie vorgetäuscht war. Im Uebrigen bestand eine sehr bedeutende Stenose des Conus der Pulmonalarterie bei offenem Foramen und Ventrikelseptum. Stembo hat, um einen neueren Fall, allerdings ohne anatomische Bestätigung, anzuführen, auf Grund dieses Dämpfungsstreifens eine Diagnose gestellt. Roth (l. S. 71 c.) constatirte bei einem seiner Kranken ausser im zweiten und dritten linken Intercostalraum auch am vierten Brustwirbel Geräusch (siehe oben S. 162), und Jakob (l. S. 37 c., Fig. 60) bildet von diesem Kranken einen länglichen Dämpfungsstreifen ab, der aber auf dem »oberen« Sternum, nicht längs desselben, verläuft.

Die Prognose ist im Ganzen quoad vitam nicht ungünstig zu nennen. Nach dem Früheren (S. 160) bringt es ungefähr die Hälfte der mit offenem Ductus (ohne wesentliche sonstige Complication) Behafteten in die Pubertätsjahre und selbst darüber hinaus. J. Reid's Fall (Edinburgh med. and surgical Journal. 1840, T. IV, pag. 101), der 60 Jahre alt wurde, gilt allerdings für zweifelhaft. Doch brachte es eine Frau in dem von Josefson berichteten Fall auf 66, in dem von Luys auf 58 (in dem zweiten Aufsatz allerdings blos 52!) Jahre und 4 wurden 51 (Darier), 47 (Walsham), 42 (Hilton Fagge), 41 (Duroziez) Jahre alt.

Mit ausgeprägteren Erscheinungen von Seiten des Herzens sind mehrere unter den Fällen gestorben; Oedeme, übrigens auch ziemlich mässige, verzeichnen Babington. Bernutz, Willigk, Luys, Almagro, Coupland, linksseitiges Pleura-Exsudat erwähnt F. Weber in zwei Fällen, bei $^1/_4$jährigem Kinde und $^5/_4$jährigem Knaben. An Pneumonie starb Rickards' Fall, während der von Foulis im sechsten Jahre Scharlach ohne weitere Folgen überstand. Alte Pericarditis, die aber wohl ohne sonderliche Bedeutung war, im Fall Luys und Glas (siehe S. 162), frische, die mit Gesichtserysipel zum Tode führte, bei dem 31jährigen Kranken Coupland's.

Auch bei diesem Bildungsfehler ist das Auftreten von secundärer Endocarditis zu beobachten, ganz analog dem früher öfters erwähnten Vorkommen. So starb der 36jährige Kranke Murray's an einer malignen Endocarditis (Pulmonalostium, Tricuspidalis, linker Ventrikel). — In Rickards' Fall bestanden reichliche Vegetationen an den Pulmonalklappen um die Mündung des offenen Ductus arteriosus; es sah aus, als ob durch den Ductus von der Pulmonalis her ein Transport an die gegenüberliegende Wand der daselbst erweiterten Aorta stattgefunden hätte. Allerdings pflegt man für gewöhnlich das Blut bei offenem arteriösem Gang den umgekehrten Weg nehmen zu lassen, wie es auch Hochhaus für seinen Fall (24jähriger Arbeiter) annimmt, wo (an sich seltene) verrucöse Auflagerungen der Bicuspidalklappe in den Aortenbogen, den Ductus arteriosus und die Pulmonalis verschleppt worden waren und zu Embolien in verschiedene Organe (Leber, Haut, Milz, Magen und Darm) geführt hatten. Embolie in Lunge und Gehirn (chocoladebrauner Herd im rechten Corpus striatum und Thalamus opticus) erscheint als Todesursache in Almagro's Fall.

Die Frage der Wiedereröffnung eines etwa blos vom pulmonalen Ende aus geschlossenen Ductus arteriosus ist von Willigk und späterhin von Anderen erwogen worden. Man wollte »Reste einer durchrissenen Membrana obturatoria ähnlich« so deuten. Gerhardt (L. c. S. 116) möchte das Herausschwemmen von Thrombenstückchen für ein die nachträgliche Canalisation begünstigendes Moment halten. Jedenfalls ist beweisendes Material in dieser Hinsicht noch nicht beigebracht. Das Wesentlichste über diese Frage findet man bei Wraný (L. c. S. 21 ff.).

In Kürze sei des von Billard zuerst beschriebenen Aneurysma ductus arteriosi (Literatur: Wraný, L. c. S. 13, Westhoff) gedacht, von welchem im Ganzen nur wenig Fälle bekannt sind. Die spindel-, ei- oder kugelförmige Ektasie von Erbsen- bis Kirsch- oder Haselnussgrösse liegt meist näher dem Aortenende des Ganges, dabei kann das pulmonale Ende sogar geschlossen sein. Fälle sind beschrieben von Thore, Virchow, Lüttich, Bednař, von Letzterem auch ein Fall von Aneurysma dissecans, wie es Buhl in drei Fällen beobachtet hat. In Lüttich's Fall II (14tägiger Knabe) war gleichzeitig Stenose der Aorta am Isthmus vorhanden (siehe unten). Unter 1000 Sectionen hat Thore 8 Fälle von solchem Aneurysma gesehen, Rokitansky gibt ähnliche Verhältnisse an. In Hebb's S. 162 erwähntem Fall — Grösse des Einganges gegenüber der Subclavia $^1/_8''$ = 3·2 mm — bestand lautes systolisches Geräusch. Ausser Hebb's Fall, der einen 40jährigen Mann betraf, finde ich nur Kinder verzeichnet.

Die Thrombosis ductus arteriosi (Literatur: Wraný, L. c. S. 11), die leicht mit der Ektasie sich vergesellschaftet, ist klinisch von nur mässiger Bedeutung. Ein bei der Stenose der Aorta am Isthmus zu erwähnender Fall von Lüttich (siehe S. 172) gehört beispielsweise hieher. Rauchfuss will zwölfmal bei 1400 Sectionen die Thrombose gefunden haben, als eine fast regelmässige Begleiterscheinung der Puerperalinfection der Neugeborenen. Von dem primären Thrombus aus kann es zu allerhand Embolien kommen.

Anomalien des Verlaufes des Ductus erwähnt „Kussmaul (l. c. S. 163), Fälle von Peacock u. A. Es handelte sich dabei namentlich auch um Einmündung des (unter Umständen obliterirten) Gangs in die linke Subclavia bei Pulmonalstenose. Ein Fall „Théremin's (Nr. 26) — Stenose der Aorta am Ductus — zeigt dieselbe Verlaufsanomalie. In einem Falle Peacock's (Transactions of patholog. Society, 1871, XXII, S. 88, Taf. IV) bei einem 17jährigen männlichen Individuum mit hochgradiger Pulmonalstenose und Septumdefect war der Ductus durch zwei kleine Zweige ersetzt, welche mit der Aorta zusammenhingen.

Stenose und Obliteration der Aorta an der Einmündung des Ductus arteriosus.

Persistenz des Isthmus aortae.

Literatur.

Die Literatur und namentlich auch Casuistik der Aortenstenose (am Ductus) findet man zusammengefasst in den zu erwähnenden Abhandlungen von Peacock (1860), Eppinger (1871), Kriegk (1878), Barié (1886), Wadstein (1897), weshalb nur die wichtigsten (oder bisher falsch oder überhaupt nicht angegebenen) Citate, namentlich seit 1886, namhaft gemacht werden.

†*Craigie D., Instance of obliteration of the Aorta beyond the Arch illustrated by similar cases and observations. Edinburgh medical and surgical Journal. 1841, Vol. LVI, pag. 427. — †*Tiedemann Fr., Von der Verengung und Schliessung der Pulsadern in Krankheiten. Heidelberg und Leipzig 1843, S. 47 ff. [Krankengeschichten verschiedener älterer Fälle]. — *Rokitansky, Handbuch der pathologischen Anatomie. 1844, Bd. II, S. 587 ff. — †*Idem, l. S. 156 c., S. 36 [Krankheiten der Arterien; (III) Verengung und Obliteration der Arterien. Beobachtung Nr. 19—21]. Zur Ergänzung: G. Loebel in: Cannstatt's Jahresbericht über die Fortschritte der gesammten Medicin im Jahre 1848. Bd. III, S. 194. — †Idem, Defecte der Scheidewände des Herzens. Wien 1875. — †Oehl E., Sulla persistenza dell' aorta destra nell'uomo. Sitzungsberichte der mathematisch-naturwissenschaftlichen Classe der kaiserl. Akademie der Wissenschaften in Wien. 1858, Bd. XXXIII, S. 261. — *Peacock, On contraction and obliteration of the aorta near the junction of the Ductus arteriosus. British and foreign medico-chirurgical Review. 1860, T. XXV, pag. 467—489; Referat: Schmidt's Jahrbücher. 1861, Bd. CIX, S. 301. — „Peacock, On Malformations of the heart, pag. 150. — *Charcot et Ball, Artikel: Aorte (Maladies de l'Aorte — Oblitération et rétrécissement) im: Dictionnaire encyclopéd. des sciences méd. 1866, T. V, pag. 574. — Degen, Deutsches Archiv für klinische Medicin. 1867, III, S. 614. — Liouville, Gazette méd. de Paris. 1869, pag. 205. — *H. Eppinger, Stenosis Aortae congenita seu Isthmus persistens. (Prager) Vierteljahrsschrift für die praktische Heilkunde. 1871, 28. Jahrg., Bd. IV, S. 31. — Cameron A. H. F., Notice of a case of peculiar malformation of the heart and great vessels. Journal of anatomy and physiology. 1871, Vol. V (second series Vol. IV), pag. 339. — *†Taruffi (l. S. 14 c., pag. 158, Articolo V. Arteria aorta ed Arterie coronarie). — Wernicke R., Die Verengerung und Obliteration der Aorta in der Gegend des Ductus arteriosus Botalli und ihre Diagnose intra vitam. Berliner Dissertation. 1875. — *Potain et Rendu, Coeur (pathologie) im: Dictionn. encycl. des sciences méd. 1876, T. XVIII, pag. 535. — Moore

Norman, Examples of Malformation of the heart. Saint Bartholomew's Hospital Reports. 1876, Vol. XII, pag. 101. — †*M. Kriegk, Drei neue Fälle von Stenose der Aorta in der Gegend der Insertion des Ductus Botalli. (Prager) Vierteljahrsschrift für die praktische Heilkunde. 1878, 35. Jahrg., Bd. I, S. 47. — Rauchfuss l. S. 14 c., S. 135. — Wickham Legg J., Obliteration of aorta, dissecting aneurysm; two semilunar aortic valves. Transact. of the pathol. Society. 1878, XXVI, pag. 65. — Quincke H., Krankheiten der Gefässe. In: Ziemssen's Handbuch der spec. Pathologie und Therapie. 1879, 2. Aufl., Bd. VI, S. 451. — Contraction and obstruction of aorta. Index Catalogue. 1880, Vol. I, pag. 472; second series. 1896, Vol. I, pag. 565. — *Knierim H. Ph., Ein Fall von Stenose der Aorta in der Gegend der Insertion des Ligamentum arteriosum. Marburger Dissertation. 1880. — v. Etlinger N. [Fall II — angeborene Stenose der Aorta an der Einmündungsstelle des Ductus Botalli mit Persistenz des letzteren]. Berliner klin. Wochenschrift. 1882, S. 401. — Sommerbrodt M., Typischer Fall von Obliteration der Aorta thoracica in der Gegend der Einmündung des Ductus arteriosus. Virchow's Archiv. 1883. Bd. XCI, S. 492; Deutsche militärärztliche Zeitschrift. 1883, S. 55. — †Marchand, l. S. 115 c. [Ahlfeld], S. 254. Fall I. — *Manneberg J., Ueber die Stenose und Obliteration der Aorta in der Gegend der Insertion des Ductus arteriosus Botalli. Breslauer Dissertation. 1884. — †Hale White W., A case of co-aretation of the aorta. Transactions of the patholog. Society. 1885, XXXVI, pag. 178. — †*Barié E., Du rétrécissement congénital de l'aorte descendante. Revue de médecine. 1886, VIe année, pag. 342, 409, 501. — v. Hofsten S., Fall af aortastenos. Hygiea. 1886, XLVIII, pag. 19. — *Loriga Giov., Stenosi ed obliterazione congenita dell' Aorta. Rivista clinica di Bologna. 1887, Anno XXVI, pag. 529. — Martens Gust., Zwei Fälle von Aorten-Atresie. Greifswalder Dissertation. 1889. [Fall I, S. 6.] — †Idem, Zwei Fälle von Aorten-Atresie. Virchow's Archiv. 1890, Bd. CXXI, S. 322. — Hochsinger, l. S. 39 c. — Idem [Die Auscultationsverhältnisse bei der angeborenen Verengerung der Aortenbahn]. Auscultation des kindlichen Herzens. Wien 1890, S. 185. — v. Decker A., Zwei Fälle von Isthmus aortae persistens. Königsberger Dissertation. 1890. — Potain, Du rétrécissement congénital de l'aorte. Gazette hebdomadaire de médecine et de chirurgie. 1892, 2. sér. Tom. XXIX, pag. 292. — *Stuertz E., Stenose und Obliteration der Aorta an der Einmündungsstelle des Ductus Botalli. Berliner Dissertation. 1894. — Claessen, Casuistischer Beitrag zur Lehre von der Stenose des Isthmus aortae. Internationale klinische Rundschau. 1894, VIII, S. 113, 196. — Schichhold P., Die Verengerungen der Aorta in der Gegend des Ductus Botalli und ihre Folgeerscheinungen. Münchener medicinische Wochenschrift. 1897, S. 1279. — †*Wadstein E., Om stenos och obliteration af aorta vid eller i närheten af ductus Botalli. [Dissertation] Lund 1897. [Referat: Virchow-Gurlt-Posner, Jahresbericht. 1897 II. S. 164].

Abbildungen (siehe das Literaturverzeichniss).

Craigie (L. c.) bildet auf Tafel IX und X die Fälle Otto, Albr. Meckel und Hermann, Reynaud, Nixon und einen eigenen ab. — Tiedemann (L. c.), Tafel II, Fig. 2, colorirte Reproduction von A. Meckel's Fall in: Archiv für Anatomie und Physiologie. Jahrg. 1827, Tafel V. — Rokitansky, Krankheiten der Arterien. Beobachtungen 19—21, Tafel XIV und XV. — Idem, »Defecte«, S. 4, 12. — „Peacock, l. c., Tafel VIII, Fig. 1 (1. Aufl., Tafel VII, Fig. 1). — Förster, l. S. 14 c. (Tafel XIX, Fig. 8 und 9). — Kriegk (L. c.), Sechs Abbildungen verschiedener Formen von Stenose. — Hale White, L. c. pag. 180. — Martens G. (L. c. Virchow's Archiv). — „Théremin, l. c., Fig. 1—45 auf Tafel I—V des Atlas. — Wadstein, 3 Tafeln. — Pulscurven bei Scheele, Berliner klinische Wochenschrift. 1870, S. 32.

Die Stenose der Aorta an der Einmündung des Ductus arteriosus stellt wiederum eine mehr typische congenitale Missbildung dar, welche auch verhältnissmässig häufiger vertreten ist und in dieser Beziehung mit mehr als 130 Fällen die zweite Stelle, nach der Pulmonalstenose, einnimmt. Zweckmässig werden zunächst nur die »reinen«, mit anderen wesentlichen Bildungsfehlern am Herzen nicht complicirten Stenosen in Betracht gezogen.

Fälle von Transposition mit persistirendem Isthmus sind schon früher erwähnt (S. 118, Rokitansky, Fall 9; Epstein, 28tägiger Knabe mit geschlossenem Septum), weiter von „Taruffi (l. c. pag. 192 und 178, Beobachtung 66), eintägiger Knabe mit rechtsseitiger Conusstenose; von Norman Moore (St. Bartholomew's Hosp. Reports. 1876, Vol. XII, pag. 101), 21jähriger Mann mit Stenose bei geschlossenem Ductus, daneben Pulmonalstenose und Septumdefect. Auch ein Fall Marchand's (L. c. und oben S. 125) von persistirendem Isthmus bei einem asphyktisch geborenen Mädchen war mit allerlei sonstigen Missbildungen: partiellem Situs inversus der Bauchorgane, Defect im Septum ventriculorum, Mangel der Vorhofsscheidewand, doppelter Vena cava superior, Ersatz der mangelnden Cava inferior durch die Vena azygos vergesellschaftet.

Seitdem Paris, Prosector am Pariser Hôtel-Dieu, 1789 zuerst eine Stenose der Aorta gleich unterhalb der Einmündung des Ductus zusammen mit der charakteristischen Entwicklung der Collateralen bei einer 50jährigen Frau beschrieben hatte (Journal de chirurgie de Desault. Paris 1789, T. II, pag. 107), sind eine Reihe von Fällen zur Beobachtung gelangt, und die zusammenfassenden Arbeiten von Eppinger. Kriegk, Barié, Loriga, Wadstein haben 44, 56, 92, 94 und 113 gezählt.

Zum Verständniss des von mir verwertheten Materiales sei bemerkt, dass von den von Barié (1886) im Einzelnen aufgeführten 92 Fällen (einschliesslich Fall Crespin, pag. 512, Anmerkung) verschiedene abzustreichen sind, zunächst drei, da von Nummer 50 auf pag. 366 gleich zu Nummer 54 auf pag. 409 übergegangen ist, sodann die Fälle Almagro, O'Flaherty, Riegel, Stoll-Krotowski, die mit besserem Recht an anderen Stellen dieser Schrift schon untergebracht sind (S. 141, 155 und unten bei der allgemeinen Enge des Aortensystems). Ferner glaube ich die Fälle ohne Obductionsbefund nur insoweit, als sie ganz charakteristisch erscheinen, z. B. die Fälle Walshe, Mann, Schrötter, Scheele (siehe bei Kriegk, L. c. S. 87), von neueren Stuertz, Decker I, bei der Symptomatologie und Diagnostik ergänzend heranziehen zu sollen. Nach diesen Gesichtspunkten bleiben von Barié's 92, richtiger 89 Fällen noch 80, zu denen als von ihm übersehen kommen würden die vor 1886 veröffentlichten Fälle: Beraud, Wood, erwachsener Mann mit Obliteration (beide in Kriegk's Tabelle), ferner die Fälle Oehl, Liouville, Norman Moore (57jähriger früherer Soldat),

Wickham Legg, Goodhart II (37jähriger Mann: Trans. path. Society. XXVI. pag. 71), Knierim, v. Etlinger, Manneberg.

Uebrigens erwähnt Barié gelegentlich (S. 436) den von Beraud im Auftrage von Jordan (Manchester) mitgetheilten Fall als »Beraud-Jordan«. Dieser, einen 40jährigen Mann mit Stenose betreffende Fall ist wohl zu unterscheiden von dem älteren Fall Jordan, der einem 21jährigen Fleischer mit Obliteration (und Ruptur eines Aortenaneurysmas) angehört — siehe Kriegk's Tabelle Nr. 10 und 41.

Als neue Fälle seit 1886 sind zu verzeichnen die von Hofsten, Loriga I, Martens I, v. Decker II, Schichhold, 5 bei Wadstein und schliesslich noch 26 Fälle von $_0$Théremin (l. c. Nr. 1—26); somit kommt man auf 126 anatomisch untersuchte, zum grösseren Theil auch klinisch beobachtete Fälle.

Dabei sind zunächst nicht gerechnet die sieben von Barié nicht erwähnten Fälle von Isthmus aortae bei $_0$Peacock (l. c. pag. 151—153), nämlich Farre (2), Gibert, alle 3 mit Defect im Septum ventriculorum, Barrett mit Ectopia cordis, Pamard mit Klumpfuss und zwei uncomplicirte von Rees (vergl. oben S. 24) und N. Chevers.

Weitere fünf Fälle aus Rokitansky's »Defecten« betreffen innerhalb des ersten Lebensmonates verstorbene Kinder, darunter 3 Knaben, 1 Mädchen, 1 ohne Angabe, mit Defecten im Septum ventriculorum und atriorum, respective offenem Foramen ovale. Es sind die Fälle 2 (= Fall Eckert mit Gaumenspalte), 3, 9, 18 und 21.

Zieht man auch diese, zum Theil freilich complicirtere Fälle darstellenden Beobachtungen herein, so ergeben sich circa 135 Fälle von Stenose und Obliteration der Aorta am Ductus arteriosus, beziehungsweise von persistirendem Isthmus aortae.

Der von Reinhold Köhler (l. c. S. 539; siehe Literatur im Capitel »Therapie«) erwähnte, angeblich von »Petters« beschriebene Fall der Tübinger Poliklinik (achtmonatlicher Knabe) deckt sich mit dem von de Bary beschriebenen. Strenge genommen gehört auch der Fall $_0$Bennetz (II), viermonatliches Mädchen mit doppeltem Defect im Septum ventriculorum und ein Fall von Lorenz mit offenem Foramen ovale (siehe S. 49), bei welchem »Isthmus aortae« angegeben ist, hieher. Chiari's complicirterer Fall (l. S. 57 c., Bd. XIV) mit völlig defecter Kammerscheidewand, offenem Ductus, aber geschlossenem Septum atriorum zeigte blinde Endigung der Aorta nach Abgabe der Subclavia sinistra.

Pathologische Anatomie.

Die Verengerung oder Verschliessung der Aorta im Bereiche des arteriösen Ganges hat ihren Sitz — nach Hamernjk's Eintheilung — entweder gerade an der Mündung desselben, oder oberhalb, oder unterhalb. Der Ductus selbst ist dabei obliterirt oder mehr oder weniger offen.

Die Frage, wo der Lieblingssitz der Stenose sich befinde, ist in Kürze dahin zu beantworten: gleich abwärts vom Abgang der Subclavia sinistra bis einschliesslich den Ductus arteriosus, also in dem Gebiete, welches als »Isthmus aortae« bezeichnet wird und einen Theil des Aortenbogens darstellt. Soweit noch genauere Unterscheidung im Einzelnen möglich ist — die Angaben lauten nicht immer bestimmt genug — so ist jedenfalls die Verengerung vor der Einmündung des arteriösen Ganges und die an der Einmündung selbst die häufigere; ich finde 32 mal die vor dem Ductus, 31 mal die am Ductus selbst, nur 20 mal die unterhalb desselben erwähnt. Man könnte die drei Arten als typische (am Ductus selbst), als obere und als untere Stenose unterscheiden. Die

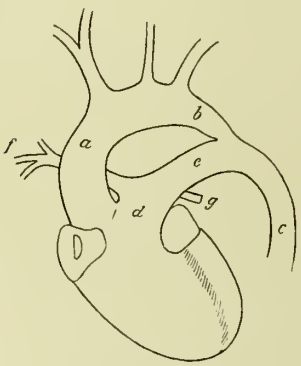

Fig. 23.

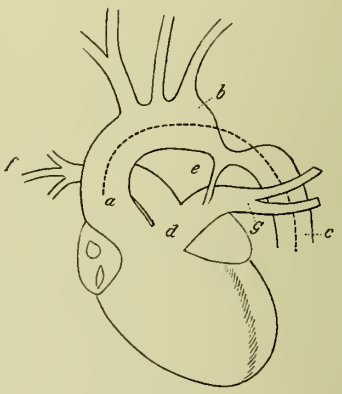

Fig. 24.

Erklärung zu Fig. 23 und 24.

a Aorta ascendens, *b* Isthmus aortae, *c* Aorta descendens, *d* Arteria pulmonalis, *e* Ductus arteriosus, *f* und *g* Ramus dexter et sinister arteriae pulmonalis.

Franzosen reden von Sténose sus-botallique, botallique und sous-botallique. In Théremin's 26 Fällen ist 7 mal die Stenose »nach Abgang der Subclavia sinistra«, 3 mal »vor dem Ductus«, 2 mal vor der Subclavia und nur 1 mal abwärts des Isthmus. Jedenfalls sollte das, was man gemeinhin als »persistirenden Isthmus« bezeichnet, streng genommen auf den Abschnitt vor Einmündung des Ductus beschränkt sein. Es kommt, wenn auch verhältnissmässig selten, gleichzeitige Stenose oder Atresie oberhalb und am Ductus, oder auch ober- und unterhalb des Ductus vor; letzteren Typus vertritt sehr schön der gut beschriebene Fall von Lüttich, wo ein 1·2 cm langer, fibröser, an seinem Anfang den obliterirten Ductus aufnehmender Strang den blind endigenden Arcus mit der ebenfalls blind beginnenden Aorta descendens verband. Barié vergleicht hiermit zwei Coeca, die man sich durch einen Processus vermiformis verbunden denken soll. Selbstverständlich sind alle Partien in die Stenose

einbezogen, wenn dieselbe, wie in Quinquaud's Fall, vom Ursprunge der linken Subclavia beginnend, 7 cm weit sich erstreckt.

Die Stenose kann scharf umgrenzt, wie mit einem Band eingeschnürt, als ein dem zufühlenden Finger merkbarer, harter Ring sich darstellen, oder mehr allmälig, vielleicht am Orificium aortae andeutungsweise beginnend, in kegel- oder trichterförmiger Gestalt zur verengten Stelle hinleiten. Die in das Innere des Gefässes vorspringenden Falten oder Wülste können eine centrale (siehe bei Förster, l. S. 14 c., Tafel XIX, Fig. 9) oder mehr seitlich gelegene Oeffnung haben, oder es kommt durch einen lippenförmigen Vorsprung eine mehr schlitzartige Oeffnung (Mercier, Rokitansky) zu Stande, oder endlich: die Vorragung kann nur einseitig in einen Theil der Innenwand vorspringen als sichelartig gestaltete Schwiele, wie in dem Falle Wraný. Im Falle Dlauhy-Rokitansky war die für Sonde durchgängige Stenose, von der Aorta descendens aus gesehen, durch ein Knochenplättchen verlegt.

Die stenosirenden Ringe bestehen entweder nur aus Faltungen, Duplicaturen der Intima (während die äussere Arterienhaut nicht einbezogen zu sein braucht), oder aber in schwieligen (selbst knorpeligen) Bildungen, welche ausser bei Wadstein (Tafel III) mikroskopisch nicht untersucht zu sein scheinen.

Der Grad der Stenose wird (siehe auch Kriegk's Tabelle) sehr verschieden angegeben, bis herab auf 1 Linie (Bochdalek, Wise), $^1/_2$ Linie (Tiedemann), selbst 1 mm (Beraud). Durchgängigkeit blos für eine Borste wird mehrmals erwähnt (Eppinger, Kriegk I, Théremin, Fall 25, wo der auf dünnes Filament reducirte Isthmus ein »haardünnes« Lumen hatte). Vielfach werden Bezeichnungen, wie »für kleinen Finger, Gänsekiel, Sonde, Stecknadelkopf durchgängig« gebraucht. Die Länge der Stenose schwankt von 0·5—7 cm (siehe oben), durchschnittlich etwa 2 cm (Barié).

An der Stelle der Stenose selbst ist die Aorta nur selten normal, und, wie schon angedeutet, ist die Wand derb, faserig oder auch knorpelig verdickt, selbst verknöchert, seltener verdünnt, was aber umsomehr von der Strecke vor der Stenose gilt, die, mindestens in der Hälfte der Fälle erweitert — Ausnahme z. B. Fall Erman (Bülau) — zu taschenartigen Ausbuchtungen, selbst eigentlichen aneurysmatischen Erweiterungen von verschiedener Länge mit Prädisposition zur Ruptur, häufig auch zu Elongation des Gefässes führt. Damit steht es im Einklang, dass die Intima der zur fettigen Degeneration neigenden Aorta in der Mehrzahl der Fälle erkrankt ist, entweder blos gerunzelt oder mit gelblichen oder weisslichen, knorpeligen oder auch kalkigen, atheromatösen Flecken versehen. Normales Verhalten vor der stenosirten Stelle geben Dumontpallier, Erman, Rauchfuss, Kriegk an. Im dritten Falle Kriegk's war das Atherom scharf auf die stenosirte Strecke beschränkt

ober- und unterhalb aber die Wand gesund. In Hofsten's Fall, fünfmonatlicher Knabe, wird ober- und unterhalb einer ringförmigen Strictur an der Einmündung des Ductus normales Caliber angegeben. Hinter der Stenose ist die Aorta descendens bald normal, bald verengert, selten merklich erweitert, letzteres in Fällen von Obliteration oder hochgradiger Stenose.

Zwischen zwei, durch relativ normale Partien getrennten Stenosen pflegt ebenfalls Erweiterung des Gefässes einzutreten, so im Falle Martens eine spindelförmige Ausweitung im Isthmus zwischen zwei ringförmigen Stricturen. Auch ältere Fälle von Härlin, Viaud-Grandmarais wären anzuführen.

Gegenüber der Stenose, die, dem Gesagten zufolge, oft sehr bedeutend ist, tritt der gänzliche Verschluss sehr zurück. Ich zähle nur 14 Obliterationen.

Eine Abart stellen diejenigen wenig zahlreichen Fälle dar, in welchen der Isthmus aortae fehlt, also auch äusserlich keine Verbindung zwischen Aorta ascendens und descendens besteht. Fälle der Art sind berichtet von Steidele, Struthers und Greigh, Wale Hicks, Barlow (siehe die Angaben bei Rauchfuss, der einen neuen Fall mittheilt, l. c. S. 138); hinzu käme noch ein bisher übersehener Fall von Cameron bei einem zwei- bis dreitägigen, nicht cyanotischen Knaben mit grossen Defecten in beiden Septis. Auch rechne ich hieher Fall VI von Volbeding, todt geborenes Kind, in welchem der Arcus aortae zwischen Carotis sinistra und offenem Ductus arteriosus »vollständig fehlt«. Ostium aortae mit nur zwei Klappen, stenosirt; Defect im Septum ventriculorum. Die Subclaviae entspringen einzeln am Anfang des Ductus.

Von Interesse ist das Verhalten des Ductus arteriosus, der meist geschlossen und obliterirt gefunden wird: 42mal ist unter 97 Fällen letzteres, 1mal (White) ist er als fehlend, 15mal als offen angegeben; blos am Aortenende geschlossen 6mal, blos Pulmonalende 2mal, was freilich früher Erörtertem (siehe S. 158) zu widersprechen scheint. Bei Théremin's 26 (allerdings nur ganz junge Kinder bis zu 202 Tagen umfassenden) Fällen wird der Ductus 11mal als offen, 4mal als blos am Aortenende offen, 8mal als obliterirt angegeben. Bei Hale White ist er als fehlend bezeichnet. In Lüttich's Fall II (siehe oben) war er aneurysmatisch erweitert und enthielt ein Coagulum, wie auch die Aorta unterhalb des Abganges der Subclavia sinistra und in ihrem weiteren Verlaufe von Thromben erfüllt war. Als weit offen (innerer Umfang 14 mm) gibt ihn Rauchfuss bei einem dreiwöchentlichen Knaben, als erweitert Houel an, und directe Communication zwischen den beiden grossen Gefässen verzeichnet Norman Chevers. Als ungewöhnlich »dick und solid« registrirt ihn Beraud. Atheromatöse Ablagerungen im obliterirten fibrösen Gang fand Moutard-Martin bei einem 65jährigen Manne.

Nur ausnahmsweise ist das Volumen des Herzens ein normales (Astley Cooper, Reynaud, Dumontpallier, Lüttich II), meist ist es vergrössert. Knierim gibt es für seinen Fall, 33jähriger Handelsmann, als »kolossal gross« an. Martens wog ein Herz von 320 g, Goodhart von 410 und 480 g, Loriga rechnet auf 85 Fälle 50 mal Hypertrophie, die oft mit Dilatation verbunden ist; in den besonders ausgeprägten Fällen wird (in Folge von Stauung durch die Lungen hindurch) auch das rechte Herz zur Hypertrophie (und Dilatation) veranlasst. Bei Kriegk und Schichhold war der rechte Vorhof stark erweitert. Barié rechnet für 20 reine, durch keine andere Herzaffection complicirte, Fälle eine unzweifelhafte Abhängigkeit der Herzhypertrophie lediglich von der Stenose heraus. Sechsmal notirt Barié gleichzeitige Fehler an der Bicuspidalis, ebenso oft chronische Endocarditis der Aortenklappen (z. B. Fälle Lebert, Barth). F. J. Schmidt beobachtete bei einer 42jährigen Frau Insufficienz der Aortenklappen und Stenose der Bicuspidalis. Auch Théremin verzeichnet in zwei Fällen (Nr. 12 und 17) bei noch offenem Foramen ovale endocarditische Veränderungen im linken und rechten Herzen.

Die congenitalen Missbildungen des Herzens, welche neben der Aortenstenose vorkommen, siehe S. 176.

Das Verhalten der Arterien ist von besonderem Interesse. Von gelegentlichen Erweiterungen der Pulmonalis (auf das Dreifache, Dupuytren) abgesehen, können zunächst schon die grossen, vom Aortenbogen abgehenden Gefässe Veränderungen zeigen. Barié spricht von 22 Fällen, in welchen der Truncus anonymus, die linke Carotis communis und Subclavia mehr oder weniger erweitert waren. In Sommerbrodt's Fall, 52jähriger Invalide, war bei allgemeiner Arteriosklerose ein Aneurysma der linken Vertebralis vorhanden. Manchmal kommt eine Verminderung des Calibers, am ehesten noch an der Subclavia sinistra vor. In Maigne's Fall, 35jährige Frau, war kaum eine Sonde einführbar.

Dass besonders aber die Subclavia, gegenüber der, übrigens unter normalen Verhältnissen etwas kleineren Carotis (für die linksseitigen Gefässe 10 : 8·6 mm Durchmesser), durch den Einfluss der Aortenstenose ein noch grösseres Caliber gewinnt, hat Loriga hervorgehoben und dafür nicht blos mechanische Ursachen, sondern auch (reflectorische) aus der »erhöhten Function des Organes« abzuleitende Nerveneinflüsse zur Erklärung herangezogen.

Wichtiger jedoch ist das Verhalten bestimmter anderer, von der Aorta entspringender Gefässe, welche häufig, immerhin in etwa der Hälfte der Fälle, zu einem, die verengte oder obliterirte Stelle umgehenden und den nöthigen Blutzufluss zu den stricturabwärts gelegenen

Theilen garantirenden Collateralkreislauf sich zusammenschliessen. Diese mächtige Entwicklung der Collateralen ist schon dem ersten Beschreiber Paris (siehe S. 168) am Leichnam einer stark abgemagerten Frau durch die unverletzte Brusthaut hindurch aufgefallen und veranlasste ihn, die dilatirten Gefässe zu injiciren. Die Wege, welche die natürlichen Anastomosen zwischen Subclavia und Aorta zur Unterhaltung des Blutzuflusses in Brust- und Bauchhöhle, sowie zu den unteren Extremitäten anweisen, sind:

Arteria mammaria interna mit ihren reichen Verästelungen, namentlich auch:

a) Rami intercostales, welche sich mit den vorderen Zweigen der Intercostales aus der Aorta verbinden und der

Epigastrica superior als Endast, welche mit Epigastrica inferior der Iliaca externa anastomosirt (Abbildung bei Rauber, l. S. 1 c., Bd. II, S. 86, und sehr anschaulich bei Merkel, topographische Anatomie, Bd. II, S. 333), unter Umständen auch durch Ligamentum falciforme zur Leber, respective Arteria hepatica (Fall White).

Durch den vom Ramus anterior der Intercostales aus der Aorta abgehenden Ramus supracostalis wird eine weitere Anastomose zur Mammaria interna, respective deren Rami intercostales, gegeben.

Ast der Mammaria: Arteria pericardiaco-phrenica mit Ramus posterior der Arteriae phrenicae inferiores aus Aorta abdominalis anastomosirend (Dumontpallier).

b) Die unteren Aeste verbinden sich mit den Rami anteriores der Arteriae lumbares aus der Aorta, welche wieder unter sich, ferner nach oben mit den Intercostales, nach unten mit Iliolumbalis und Circumflexa ilium interna anastomosiren.

Circumflexa ilium und Iliolumbalis, durch ihren Ramus iliacus verbunden, bilden einen Gefässkranz (Circulus iliacus).

[Truncus thyreo-cervicalis]

Thyreoidea inferior: *a*) Rami oesophagei mit oberen Zweigen der Arteriae oesophageae aus Aorta thoracalis zusammenhängend,

b) Ramus thoracicus (Haller): Anastomosen zur Intercostalis suprema und den Bronchialarterien.

Transversa scapulae: *a*) Ramus supraspinatus mit Transversa colli,

b) Ramus infraspinatus mit Circumflexa scapularis der Subscapularis (magna) anastomosirend.

Transversa colli [Dorsalis scapulae], durch Ramus descendens mit Dorsalästen der Intercostalarterien und mit den übrigen Arterien des Schulterblattes anastomosirend.

[Truncus costo-cervicalis]

Cervicalis profunda.

Intercostalis suprema (A. Meckel, Beraud) mit Rami intercostales, die sich mit den ersten Arteriae intercostales (Thoracales nach Rauber) der Aorta, respective deren Rami anteriores verbinden (Abbildung bei Tiedemann, L. c., Tafel II).

[Arteria axillaris.]

Thoracalis lateralis [thoracica longa], die mit Intercostalarterien und den übrigen Brustwandarterien Verbindungen eingeht.

Subscapularis magna, anastomosirt mit Transversa scapulae und Transversa colli (siehe oben).

Ein Schema dieser Anastomosen stellt die Barié (nach A. Reynaud, vergl. Tiedemann. L. c. S. 52) entnommene Fig. 25 dar.

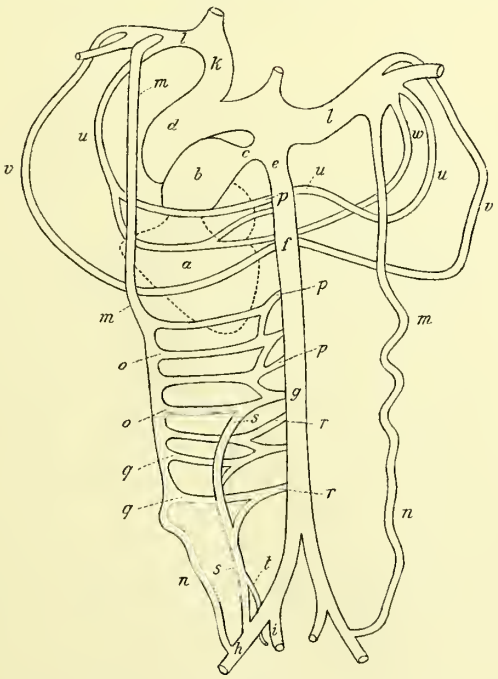

Fig. 25.

a Herz, *b* Arteria pulmonalis, *c* Ductus arteriosus, *d* Aorta ascendens, *e* stenosirte Stelle der Aorta, *f* Aorta thoracalis, *g* Aorta abdominalis, *h* Arteria iliaca externa, *i* Iliaca interna, *k* Anonyma, *l* Subclavia (links erweitert), *m* Mammaria, *n* Epigastrica, *o* Rami intercostales der mammaria, *p* Rami anteriores der Arteriae intercostales der Aorta, *q* Verbindungsäste zu *r* Arteriae lumbares der Aorta, *s* Circumflexa ilium interna, *t* Iliolumbaris, *u* Cervicalis profunda, *v* Transversa colli, *w* Intercostalis suprema.

Eine genaue Beschreibung (nicht Abbildung) dieser Anastomosen gibt unter Anderen Sidney Jones (Transactions of the pathol. Society. 1856/57, Vol. VIII, pag. 159).

Die compensirenden Erweiterungen und Schlängelungen innerhalb der anastomosirenden Gefässbahn erreichen oft hohe, an das Aneurysma

cirsoides erinnernde Grade. So hat man die besonders häufig ektasirte Mammaria von der Dicke eines kleinen Fingers beobachtet, in Martens' Fall war sie 12 mm dick. Epigastricae beiderseits dicker als Iliaca externa beobachtete Reynaud; bei Martens waren sie 10 und 7 mm dick. Die Intercostalis suprema fand Beraud beiderseits fast so stark wie eine Femoralis, die obersten Intercostales auf das Vierfache erweitert Paris. Starke Pericardiaco-phrenica sah Dumontpallier, bleistiftdicke Thyreoidea inferior Redenbacher. Die Cervicalis profunda und Transversa colli waren in Reynaud's Fall so dick wie eine Brachialis. Die Erweiterung der Gefässe eines Gebietes kann ungleich sein (aus localen Ursachen?), wie Erman (Bülau) in seinem Fall, 19jähriger Fabrikarbeiter, neben anderen Arterien von den Intercostales 1 und 2 und wieder 7—9, dagegen gar nicht 3—6 erweitert und geschlängelt fand. Oefters wird für die linke Seite stärkere Entwicklung der Collateralen hervorgehoben.

Bei Kindern ist die Ausbildung compensatorischer Erweiterungen sehr viel seltener; immerhin ist der (nicht zur Obduction gelangte) Fall Stuertz (siehe S. 182) ein Beispiel dafür.

Congenitale Missbildungen. Für etwa 37 Procent der Fälle von Aortenstenose rechnet Barié nach seinem Material noch anderweitige angeborene Missbildung heraus. In der That werden sie häufig angetroffen. Zunächst am Herzen selbst (siehe die oben S. 168 und 169 erwähnten complicirteren Fälle). — Offenes Foramen ovale (bei gleichzeitiger Lippen- und Gaumenspalte) bestand in Bochdalek's Fall I, 22tägiges Kind, in Kriegk's Fall I, 11jähriger Knabe. In den ganz junge Kinder betreffenden Fällen Théremin's ist das Foramen genau in der Hälfte der Fälle als schon geschlossen angegeben.

Defecte im Septum ventriculorum in den beiden Fällen Houel's und in dem (S. 172) erwähnten Cameron's, sowie in vier Fällen Théremin's.

Nicht so selten werden nur zwei Aortenklappen gezählt: Blakiston, van Leeuven, Wickham Legg, Moutard-Martin, Goodhart, Hornung, Kriegk I, Sommerbrodt, Loriga; auch in Manneberg's Fall und in einem Seved Ribbing's (Nr. 102 bei Wadstein) ist eine eigenartige Verschmelzung zweier Aortenklappen vorhanden. Ebenso fanden sich nur zwei Aortenklappen in Théremin's Fall 16 neben zweilappiger rechter Lunge. Einmal ist Fehlen der Trabeculae carneae des linken Ventrikels erwähnt, einmal Dextrocardie bei einem Neugeborenen (Crespin bei Barié, L. c. pag. 512).

Gefässanomalien sind mehrmals verzeichnet: eine linke Arteria anonyma bei einem Fötus im Falle II Houel (Beauchêne), gemein-

schaftlicher Stamm für Anonyma und linke Carotis (Maigne). Einmündung des obliterirten Ductus arteriosus in die linke Subclavia (Théremin, Fall 26), abnormer Ursprung der Subclavia dextra aus dem Aortenbogen, Théremin's Fall 25, wo auch, gleichwie in Nr. 4 und 9, zwei Venae cavae verzeichnet sind. Auch zwei Arteriae communicantes anteriores im Circulus arteriosus (Willisi) sind beobachtet.

Des offenen Ductus arteriosus ist schon früher gedacht (siehe S. 172).

Hypospadie ist einmal verzeichnet bei einem Erwachsenen (Wood). In Hochsinger's Lebendbeobachtung (siehe S. 40) bestand Kryptorchismus und Hypospadie. Im Falle Martens war neben einem in den rechten Ventrikel ausgebuchteten Divertikel des Septum membranaceum ein embryonal gebliebener, senkrecht gestellter Magen ohne ausgebildete Curvatur vorhanden, und in Marchand's Fall bestanden die oben (S. 125) angeführten vielfachen Missbildungen neben einem »Isthmus arcus aortae«.

Pathogenese.

Die Localisation der Aortenstenose an der Mündung des Ductus arteriosus und in deren Nachbarschaft hat bezüglich der Pathogenese von jeher eben im Ductus ein primum movens suchen lassen, entweder so, dass man die eigenartigen Involutionsvorgänge des Ductus im Princip auf die dann mehr oder minder krankhaft veränderten Gefässhäute der Aorta übertrug (Graham, Reynaud, in gewissem Sinne auch Škoda), oder sie wenigstens für die unterhalb des Ductus auftretenden Stenosen gelten liess (Hamernjk, Prager Vierteljahrsschrift. 1844, I. Quartal, S. 41). Die Stenosen am Ductus selbst erklärte der Letztere aus leistenartigen, den Arterienhäuten im Bau ähnlichen Scheidewänden, welche in die Lichtung der Aorta vorspringen, während er die Stenosen oberhalb auf mangelhafte Ausdehnung des Isthmus aortae, auf eine Hemmungsbildung zurückführte. Hamernjk unterschied somit drei verschiedene Arten der Stenose, die äusserlich nach der Lage zum Ductus sich sondern.

Nur der Vollständigkeit halber sollen die grobmechanischen Theorien erwähnt sein: 1. von Wilkinson King (London Med. Gazette. Vol. XXVI, pag. 22), Compression des Ductus und unter Umständen der Aorta durch den im ersten Athemzug sich ausdehnenden linken Bronchus; 2. von Norman Chevers (Arch. génér. de méd. 4. sér. IX, pag. 350), Constriction des Aortenbogens durch die bei stärker gehobenem Kehlkopf sich anspannende Schlinge des linken Nervus recurrens (!).

Jedenfalls sind von einzelnen Autoren, zu welchen auch Tiedemann gehört, entzündliche Vorgänge allzusehr in den Vordergrund gestellt worden, während in nicht wenigen Fällen die Spuren solcher schlechterdings nicht nachweisbar sind und die (physiologischen) Vor-

gänge bei der Obliteration des Ductus arteriosus wohl aus einem »Reizzustand« mit dementsprechenden Zellwucherungen (siehe oben S. 157), aber keineswegs als Entzündungsprocess im engeren Sinne aufzufassen sein dürften. Dass solche Vorgänge im Ductus und in analoger Weise in der Aorta, aber nicht minder an anderen Stellen, am Foramen ovale z. B., sich abspielen, ist früher bei Besprechung der Obliteration des Ductus (siehe S. 159) genugsam hervorgehoben. Gelegentlich kommen solche Obliterationsprocesse an verschiedenen, von einander getrennten Stellen der Aorta vor, wie in dem Falle ₀Andral's (l. c. pag. 65, citirt bei Tiedemann, L. c. S. 53), bei einem ödematös gestorbenen, 22jährigen Mann. Hier war die Aorta am Ursprung, dann nach dem Bogen (auf 6‴) und an der Theilung in die Iliacae verengt. Auch die letzteren waren stenosirt.

Eine die Obliteration gewährleistende Thrombenbildung ist, sowie es für den Ductus geschehen ist (siehe S. 157), von einigen Autoren (Bochdalek, Lüttich) auch für die Aortenstenose angenommen worden, sicherlich in viel zu einseitiger, höchstens auf vereinzelte Fälle anwendbarer Weise.

Wichtiger jedoch als diese zur Erklärung gewiss mit heranzuziehenden Obliterationsvorgänge erscheint die am eindringlichsten von Rokitansky, übrigens in den Grundzügen auch schon von Peacock und von Wood (Medical Times and Gazette. 1859. Vol. XVIII., pag. 172) vorgetragene Lehre, wonach die Aortenstenose, speciell auch im Gebiet des Isthmus, als fötale Hemmungsbildung, beziehungsweise als Fortbestehen eines fötalen Zustandes aufzufassen ist. Es darf daran erinnert werden, dass die als Isthmus bezeichnete Aortenstrecke beim Neugeborenen noch keineswegs als vollgiltiges Glied in den Kreislauf eingefügt ist und dass in 80 Procent der Fälle bis zum Ende des dritten Lebensmonates der »Isthmus« enger als der eigentliche Aortenbogen ist (₀Théremin, l. c. pag. 11 und 12); die Differenz beträgt $^1/_2$—2 mm. Wenn in seltenen Fällen der Isthmus als solcher schon in früher embryonaler Zeit veröden oder gänzlich eingehen kann, so beweist dies nur, dass auch an ihm dieselben Processe sich abspielen können, die an anderen Abschnitten des Gefässsystemes während der embryonalen Entwicklung beobachtet werden. Mit der Annahme der Entwicklungshemmung ist nicht nur eine weitgehende Analogie mit anderen congenitalen Herzfehlern gegeben, sondern die Auffassung wird auch wesentlich gestützt durch die häufig begleitenden (siehe S. 176) sonstigen angeborenen Bildungsfehler, wie denn Théremin in gleichem Sinn die Thatsache verwerthet, dass von 26 weniger als 1 Monat alten mit Isthmusstenose behafteten Kindern 5 vorzeitig geboren, 7 ausnehmend schwach waren. Doch fehlt es auch hier nicht an Ausnahmen, wie denn der von Kriegk (L. c. S. 79) beschriebene

11jährige Knabe in körperlicher und geistiger Beziehung auffallend entwickelt war.

Loriga vertritt die Ansicht, was schliesslich auf dasselbe, jedenfalls auch auf eine eigentliche Entwicklungshemmung hinausläuft, dass die Aortenstenose am Ductus veranlasst sei durch die zu weit gehende Obliteration der fünften linken Kiemenarterie, welche auf die mit ihr zusammenhängende Aorta (descendens) übergreife. Danach hätte der allerdings viel später sich involvirende Ductus arteriosus gar keinen Einfluss auf die Stenose, was doch angesichts einer ganzen Reihe von Fällen schwer zu leugnen sein dürfte.

Uebrigens weist auch Rokitansky das mechanische Moment nicht ganz zurück, wenn er vom Zug des schrumpfenden Ductus eine nicht selten zu beobachtende Einknickung und Einsattelung der verengten Aorta abhängig sein und eine gegebene Stenose selbst bis zum völligen Verschluss steigern lässt.

Vergleiche Fig. 24 auf S. 170, wo . . . die Achse der Aorta ober- und unterhalb der Stenose darstellt.

Die Fälle mit offenem oder gar weit offenem Ductus sind freilich, wie auch Barié hervorhebt, damit nicht erklärt. Wenn Loriga bei den natürlich anders zu beurtheilenden Fällen mit offenem Ductus eine compensatorische Wiedereröffnung des Ganges annimmt, so ist diese Erklärung zwar naheliegend, aber im Hinblick auf die noch ungelöste Frage der Möglichkeit dieser Wiederöffnung (siehe S. 165) und der bei jugendlichen Individuen (mit Aortenstenose) sehr geringen Neigung zu compensatorischer Gefässerweiterung (siehe S. 176) keineswegs besonders wahrscheinlich. Ich für meinen Theil möchte dabei viel eher an ein Unterbleiben des zur Ductusobliteration nöthigen »Reizes« denken, vielleicht an eine primär fehlerhafte Anlage der Gewebe, ganz analog dem ausbleibenden Verschluss der Klappe des Foramen ovale. Die kümmerliche Ausbildung und »Persistenz« des Isthmus, das Offenbleiben des zur Obliteration bestimmten Ductus können ohne Zwang als Ausfluss einer Grundstörung, der ungenügenden reactiven Neubildung von Geweben im heranwachsenden Körper, angesehen werden.

Hereditäre Einflüsse — um dies zum Schlusse anzuführen — vermuthet Kriegk bei einem Falle, in welchem Anverwandte des Kranken ebenfalls plötzlich, wahrscheinlich an Herzaffection, gestorben waren. Auch Sommerbrodt denkt an Heredität in seinem Falle. Freilich fehlt Bestätigung durch Nekropsie.

Symptomatologie.

Oft genug stellt die Aortenstenose einen zufälligen Befund bei der Obduction, »une surprise d'amphithéâtre« (Barié), dar, z. B. der Fall

Martens (Ileotyphus) und die nicht wenigen, in welchen plötzlicher Tod, etwa durch Zerreissung der Aorta, eintritt; oder sie wird bei der Untersuchung eines aus andersartigen (nicht gerade das Herz in ausgesprochener Weise betreffenden) Beschwerden zum Arzt kommenden Kranken zufällig erhoben, oder endlich verläuft sie unter dem Bilde der chronischen Herzkrankheit mit mehr oder weniger charakteristischen Zeichen. Dabei sind die gleichzeitigen sonstigen Herzaffectionen zukommenden Symptome in Anschlag zu bringen.

Die entwickelteren Fälle ergeben, wenigstens bei Erwachsenen, folgendes in den wesentlichen Zügen schon von Oppolzer gezeichnete Bild: Nur selten Cyanose, Dumontpallier, Redenbacher, zwei Fälle Théremin's (Nr. 8, 9) bei ganz jungen Kindern; erst im letzten Lebensmonat auftretend bei fünfmonatlichen Knaben (v. Hofsten). Häufiger sind Oedeme und hier nicht im Einzelnen aufzuführende Zeichen gestörter Blutbewegung, beispielsweise Nasenbluten (Mercier, Schrötter). Ferner Herzhypertrophie, zumal am linken Ventrikel ausgesprochen, zuweilen Frémissement (Kriegk Fall I, Fall Schrötter, ohne Obduction), und meist sehr starker Spitzenstoss.

Die Auscultation des Herzens bietet wenig Charakteristisches: am ehesten noch systolisches, oft rauhes Geräusch von übrigens wechselnder Localisation, bald über das ganze Herz hörbar, bald nur an der Basis oder ausschliesslich an der Herzspitze, ohne anatomisch nachweisbare Bicuspidalinsufficienz (Camescasse); auch die Fälle Nr. 13 und 14 von Théremin (ohne Cyanose) gehören in die letztgenannte Kategorie. Diastolisches Geräusch bei gleichzeitiger Aorteninsufficienz, z. B. Fall Rokitansky-Löbl (29jähriger Mann), wird auf diese zu beziehen sein. Man hat die Geräusche über den Bereich des Herzens hinaus bis in die Halsgefässe und besonders deutlich längs der Wirbelsäule (Lebert, Purser) gehört. Auch Théremin verzeichnet in den genannten zwei Fällen (Nr. 8 und 9) systolisches Geräusch im linken Interscapularraum.

Ob auch bei der congenitalen Aortenstenose das systolische Geräusch deutlich nach dem Beginne des Herzstosses und nach dem ersten Herzton einsetzt (siehe H. Exss, Zur Casuistik und Diagnostik der Aortenstenose. Berliner Dissertation. 1889; v. Noorden, Charité-Annalen. 1890, XV, S. 105) ist aus den vorliegenden Beschreibungen nicht ersichtlich.

Von Bedeutung sind die Erscheinungen an den Arterien, die, so weit sie oberflächlicher gelegen sind, der unmittelbaren Beobachtung zugänglich werden können. In solchen Fällen, etwa ein Viertel aller, werden, zumal bei dünner Haut, geschlängelte, erweiterte, zuweilen lebhaft pulsirende (Fall Walshe) Gefässe und Gefässconvolute sicht- und fühlbar. Sie sind am Thorax, neben dem Brustbein, am Abdomen, entsprechend den oben besprochenen Anastomosen, am Rücken, z. B. längs des inneren Schulter-

blattrandes, zu finden, bei Vornüberbeugen des Rumpfes und beim Husten deutlicher hervortretend (Scheele). Die erweiterten Gefässe sind der Sitz blasender oder rauher Geräusche, die auch an anderen Stellen, Hals, Gesicht, Schulter zu hören sind. Auch Schwirren kann fühlbar sein, wie es Scheele diastolisch vorne am Thorax über der Mammaria und den Intercostales beobachtet hat.

Zu empfehlen dürfte wohl auch die „retrosternale Auscultation" in der Fossa jugularis sein, mit entsprechend geformtem Stethoskop, wie es Boy-Teissier (Semaine médicale. 1891, Nr. 30; Ref.: Fortschritte der Medicin. 1891, IX, S. 848) für das Aneurysma der Aorta angegeben hat. In all' den Fällen, in welchen die Aorta erweitert und elongirt, unter Umständen dann auch hinter dem Sternum zu tasten ist, mag diese Art der Auscultation ein Resultat versprechen, sowie im Falle Scheele's eine sphygmographische Curve des exquisite Celerität aufweisenden Arcus aufgenommen ist.

Besondere Beachtung hat man dem Puls der Femoralis in seinem Verhältniss zur Radialis geschenkt. Im Vergleiche mit den oft gesteigerten Pulsen der oberen Körperhälfte ist er in der Cruralis schwächer, dabei tardus, gegenüber dem Radialpuls verspätet (siehe bei Scheele, l. S. 167 c., Fig. 1); selbst der Puls der Aorta abdominalis kann ganz schwach und unfühlbar werden, was von Femoralis u. s. w. bis herab zur Dorsalis pedis in noch höherem Masse gilt. Trotzdem sind (Functions- oder) Ernährungsstörungen an den unteren Extremitäten nur ausnahmsweise (siehe S. 182) beobachtet. Normaler Puls der (in diesem Falle nicht verengten) Cruralis kommt übrigens bei der Aortenstenose vor (Lüttich I, Lebert, Kriegk III, Schichhold). Kein Nachhinken des Femoralpulses konnte Hamernjk für seinen Fall (42jährigen Maurer) und Schichhold bei dem seinen, 32jährige Frau, nachweisen; im letzteren zeigte sich das auffallende Phänomen eines Pulsus celer in der Femoralis. Potain (L. c.) verzeichnet in seinem Fall (nur Krankenbeobachtung!), bei links fehlendem und rechterseits kaum fühlbarem Puls der Femoralis, in der Radialis 22—23 cm Hg (Norm 17), in der Temporalis 16 (statt 9). Claessen (ebenfalls nur Krankenbeobachtung, 19jähriges Mädchen), bildet das Sphygmogramm der Radialis mit leichter »Celerität« des Pulses ab.

Ueberraschend ist die intermittirende Cyanose des linken Ohres und der linken Hand, die in Loriga's Fall II (19jähriges Mädchen, Krankenbeobachtung) bei stärkerer Herzaction, z. B. Erregung, auftrat und von Loriga aus Compression der linken Vena anonyma durch die sich stärker erweiternde Aorta erklärt wurde.

Andere, nicht zur Herzaffection als solcher gehörige Symptome werden bei dem Capitel »Dauer und Ausgänge« erwähnt werden.

Diagnose.

Nach dem Vorhergehenden wird sie sich bei den entwickelten Fällen auf das Zusammentreffen von erweiterten, pulsirenden und (systo-

lische) Blasegeräusche liefernden Arterien, die eine Collateralbahn zwischen linker Subclavia und der absteigenden Aorta herstellen, sowie auf einen dem Radialpuls gegenüber deutlich verspäteten Pulsus tardus und parvus der Femoralis zu stützen haben, und in der That sind nicht wenige Fälle zu verzeichnen, wo auf Grund dieser Symptome die Diagnose ermöglicht war, zumal in einigen exquisiten Fällen, die leider keine Bestätigung durch die Nekropsie erfahren haben. Ich nenne hier die Fälle Walshe, Mann, Scheele, Schrötter, Barié I, Stuertz. Da aber die Collateralen blos in etwa ein Viertel der Fälle, bei Kindern nur ausnahmsweise, wie im Falle Stuertz bei einem vierjährigen (übrigens nicht zur Section gelangten) Knaben, entwickelt sind, so fehlt oft dieses fast wichtigste Symptom. Immerhin hat es $_0$Hochsinger (l. c. S. 190) »als Erster gewagt«, bei einem $4^1/_2$jährigen (mit Hypospadie behafteten) Knaben die Diagnose auf Isthmusstenose zu stellen.

Es bestand ein zweifellos congenitales Herzleiden mit Cyanoseanfällen in den ersten Lebensmonaten; später aber war der Knabe blass. Weiters hebender Spitzenstoss im siebenten Intercostalraum, starke Voussure, mächtige excentrische Hypertrophie des linken Ventrikels, während das rechte Herz nicht betheiligt war, systolisches Frémissement über dem Herzen und dem das Sternum überragenden, elongirten Aortenbogen, sowie in den erweiterten Carotiden und Subclaviae. Femoralpulse leicht zu unterdrücken, verspätet gegen die übrigens sehr schwachen (!) — Gefässanomalie? — Radialpulse, während die Brachialis grossen und schnellenden Puls zeigte. Systolisches, ungemein lautes Geräusch über dem oberen Drittel des Manubrium sterni und dem Aortenbogen mit Fortleitung in die Halsarterien und auf die ganze Rückenfläche. Die zweiten Töne rein, die Aortendiastole sehr laut und kräftig.

Gleichzeitige sonstige nachweisbare congenitale Missbildungen sprechen zu Gunsten einer angeborenen Stenose, für die selbstverständlich der im Allgemeinen nur selten zu führende Nachweis schon früh auftretender Herzsymptome im einzelnen Fall, z. B. Stuertz, von Bedeutung sein kann, während oft genug jegliche subjectiven Symptome jahrelang gänzlich fehlen können. Gelegentlich könnte auch die von Einzelnen (Reynaud, Redenbacher) berichtete geringere Entwicklung der unteren (schlechter ernährten) Körperhälfte, zumal der Extremitäten, für die Diagnose in Betracht kommen.

In differentiell-diagnostischer Beziehung ist in den Fällen, in welchen ohne Entwicklung eines Collateralkreislaufes Zeichen intrathoracischen Druckes vorliegen, an Mediastinaltumor zu denken, der aber durch die stärkere Dyspnoe, die andersartigen Percussionsverhältnisse des Herzens und der Herzgegend, die Entwicklung der venösen Circulation, localisirte Oedeme meist genügend unterscheidbar sein dürfte.

Die Unterscheidung von Aneurysma des Aortenbogens ist natürlich in den nicht allzu seltenen Fällen schwierig, in welchen dieses selbst

mit der Stenose am Isthmus combinirt ist. Das Aneurysma für sich mit seinem pulsirendem Tumor, den ausstrahlenden Schmerzen, der Recurrenslähmung, den localisirten Geräuschen, der Ungleichheit der Pulse beider Seiten ist genügend gekennzeichnet. Eher könnte unter Umständen ein Aneurysma der absteigenden Aorta täuschen, da bei diesem wenigstens Verspätung des Femoral- gegenüber dem Radialpuls vorkommt. Immerhin werden Dämpfung oder selbst Geschwulst im linken Interscapularraum, Usur und Verkrümmung der Wirbelsäule, auch wohl Schlingbeschwerden und über den Leib hin in die Schenkel ausstrahlende, anfallsweise auftretende Schmerzen Anhaltspunkte für die Diagnose dieses Aneurysmas abgeben können.

Die Bedeutung der Röntgen-Strahlen für die Diagnose der Aneurysmen, namentlich auch der aufsteigenden Aorta, ist neuerdings öfters hervorgehoben worden (so z. B. Aron, Deutsche medic. Wochenschrift. 1897, S. 342): sie werden bei der Aortenstenose mit gleichzeitiger Erweiterung der Aorta verwendbar sein und in Fällen, wo stark erweiterte Collateralen vorliegen — sie kommen ja in fingerdicken Strängen vor — eine Rolle spielen können. Von Frühdiagnosen wird wohl kaum die Rede sein können; die Angaben über subjective Beschwerden lauten gelegentlich auf Oppressionsgefühl, Schwindelanfälle, Hitzegefühl im Rücken, was aber kaum zur Diagnose ausreichen dürfte.

Dauer und Ausgänge.

Die verhältnissmässig hohen Altersstufen, die bei angeborener Stenose der Aorta an der Einmündung des Ductus gegenüber der angeborenen Stenose am Ostium (siehe S. 151) erreicht werden, lassen diese Affection in prognostisch nicht allzu ungünstigem Lichte erscheinen. Sie stellt eine exquisit chronische, oft genug mit keinerlei Beschwerden besonderer Art verknüpfte Affection dar. Die mittlere Lebensdauer der Kranken beträgt nach Barié, der allerdings nur wenige ganz jugendliche Individuen heranzieht, ungefähr 34 Jahre, ist also viel günstiger, als z. B. bei Pulmonalstenose. Wenn man allerdings hört, dass sowohl Tiedemann's Kranker (L. c. S. 15), der 69 Jahre alt wurde, seit seinem 15. Jahre Kriegsdienste that und auch mehrere Campagnen mitmachte, A. Römer's Officier (ausführliches Referat bei Tiedemann, S. 64) an den Feldzügen von 1790 bis 1815 theilnahm und in seiner Lebensführung durchaus keine sonderliche Mässigung zeigte, Manneberg's 29jähriger Patient, der 20 Monate beim Militär diente, ein leidenschaftlicher Tänzer war, so muss man über die Leistungsfähigkeit solcher »Kranken« billig staunen.

Ausser den unter den Erscheinungen der chronischen Herzkrankheit erfolgenden Ausgängen (Nixon, Legrand, Dumontpallier, Wraný, Erman. Scheele, Knierim) ist der verhältnissmässig häufige plötzliche Tod durch Ruptur der Aorta bemerkenswerth; 13 Fälle dieser Art, worunter auch der 7jährige Sohn Redenbacher's, werden genannt. Sonst sind es ältere, aber keineswegs in vorgerückteren Jahren stehende Individuen: Otto 17 Jahre, Wickham Legg 20, Jordan 21, Barker 24, Lüttich 26, Willigk 34 Jahre, Wise »mittleres« Lebensalter. In den genannten Fällen barsten aneurysmatische Taschen, oder die Ruptur kam auch anderswo, an fast beliebigen Stellen, vor, unterhalb der Klappen, 17jähriger Jüngling (Hamernjk-Oppolzer), oberhalb der Klappen, 28jährige Frau (Degen), in der Aorta ascendens, 23jährige Frau (Förster), am Ductus arteriosus, 48jähriger Professor (Kriegk, Abbildung, L. c. S. 85). Jenseits der Stenose war die Ruptur im Falle Hornung's, 27jähriger Mann. Eine Ruptur des rechten Vorhofes verzeichnet A. Meckel bei einem 35jährigen Müller, des rechten Ventrikels A. Cooper bei einem 57jährigen Mann. Plötzlichen Tod berichtet Römer bei seinem 50jährigen Officier, der übrigens vorher gekränkelt hatte, Fletcher bei einem Mann von 19 Jahren.

Hirnaffectionen fehlen auch bei diesem Leiden nicht: tödtliche Apoplexie in Kriegk's Fall, 11jähriger Knabe, und bei Sommerbrodt's 52jährigem Invaliden. Ruptur eines bohnengrossen Aneurysmas der linken Arteria cerebri anterior bei Eppinger's 17jährigem Gymnasisten. Embolie der rechten Arteria brachialis mit Lähmung nach Endocarditis und Gelenkrheumatismus erwähnt Redenbacher und Encephalomalacie aus wiederholten Embolien der rechten Carotis, Cerebri anterior und media, die fünf Wochen vor dem Tode zu Aphasie und linksseitigen Lähmungen geführt hatten, beschreibt Manneberg eingehend. In Erman's Fall trat eine sich wieder bessernde linksseitige Lähmung auf, $7^1/_2$ Monate vor dem Tode: es fand sich am unteren Theile des rechten Grosshirns ein gelber Erweichungsherd, der bis zum Boden des rechten Ventrikels vordrang.

Tuberculose registriren Bochdalek bei einem 4jährigen Mädchen und neben Diabetes mellitus Hamernjk-Oppolzer bei einem 25jährigen Pharmaceuten. Mehrmals ist Tod an Pneumonie vorgekommen, Mercier, Lebert, Jones, Härlin, Scheiber, Théremin bei 45tägigem Kinde; bei kleinen Kindern auch an Bronchitis, Rauchfuss, de Bary (R. Köhler). Lungeninfarcte verzeichnen Dlauhy, Knierim, Pleuritis Rokitansky, Hertel, v. Decker, letzterer neben einem Sarcoma ovarii; Morbus Brightii Rosenstein, Barié; Spuren von Eiweiss Knierim.

Alter und Geschlecht.

Das ziemlich hohe Durchschnittsalter der mit Isthmusstenose Behafteten ist schon angeführt (S. 183). Ich berechne aus dem gesammten Material für 65 Fälle beim männlichen Geschlechte 31·1, für 26 beim weiblichen 30·36 Jahre. Nehme ich 8, respective 6. das Säuglingsalter betreffende Fälle Théremin's herein, so erhalte ich 27·7, beziehungsweise 24·7 Jahre. Der viel citirte 92jährige Schuster, welcher als Beweis der unter Umständen zu beobachtenden Bedeutungslosigkeit congenitaler Herzaffectionen angeführt wird, ist Reynaud's Fall (Journal hebdomadaire de médecine. 1828, T. I, pag. 161; siehe Tiedemann, L. c. S. 52). Von den Fällen, die nach Alter und Geschlecht genauer ermittelt werden konnten, waren:

	männlich	weiblich
unter 1 Jahre	7	1
1— 5 »	—	1
6—10 »	2	1
11—15 »	2	—
16—20 »	7	5
21—30 »	16	5
31—40 »	14	7
41—50 »	11	3
51—60 »	6	1
61—70 »	3	2
92 »	1	—
	69	26

Hiezu kommen ohne Geschlechtsangabe drei Fälle von 22 Tagen, 3 und 10 Wochen, mit ungenauen Altersangaben zwei Männer, ein »junger« und einer in »mittleren« Jahren.

Unter 14 Fällen Théremin's waren 8 männlich, 6 weiblich; das älteste Kind wurde 202 Tage alt, 4 starben innerhalb der ersten 11 Tage, 2 wurden 45 Tage alt.

Aus der mitgetheilten Statistik geht unzweifelhaft hervor, dass die Jahre der grössten Arbeitsleistung am meisten vertreten sind und dass diese augenscheinlich das Ende ganz wesentlich mit beeinflusst. — Manneberg vertritt die Ansicht — er widmet ihr sogar eine seiner Thesen — dass die angeborene Stenose und Obliteration nur scheinbar weniger häufig beim weiblichen, als beim männlichen Geschlechte vorkomme. Wenn auch zugegeben werden mag, dass im Breslauer pathologischen Institut noch einmal so viel Männer als Weiber zur Section kommen und dass bei den minder schwer arbeitenden Weibern die üblen, ins Krankenhaus führenden Folgen der Aortenstenose weniger

hervortreten, die überall sich aufdrängende, übrigens auch hier in den ganz jungen und wieder den höheren Altersstufen in gleicher Weise vorhandene, stärkere Betheiligung des männlichen Geschlechtes an den angeborenen Herzfehlern wird nicht auffallen können. Ohnedies ist das hier verwerthete Material zum nicht geringen Theil ausserhalb der Krankenanstalten beobachtet, wie denn auch die verschiedensten Stände und Berufsarten vertreten sind.

Allgemeine Enge des Aortensystems.

Literatur.

Andral G., Clinique médieale ete. T. III, IVme édit. Paris 1840, pag. 59 ff. — Tiedemann Fr., Von der Verengung und Sehliessung der Pulsadern in Krankheiten. Heidelberg und Leipzig 1843 [S. 43 ff. Fälle von Morgagni, J. F. Meekel; S. 53 Fall von Andral]. — Rokitansky C., Handbueh der pathologisehen Anatomie. Bd. I, 1846, S. 558, Bd. II, 1844, S. 418, 585. — Geigel A., Ruptur der Aorta. Würzburger mediein. Zeitsehrift. Bd. II, 1861, S. 107. — Bruberger, Ein Fall von Zerreissung der Aorta ohne Veränderungen in der Gefässwand. Berliner klin. Wochensehrift. 1870, S. 360. — *Riegel F., Ueber regelwidrige Enge des Aortensystems. Berliner klin. Wochensehrift. 1872, S. 465, 479. — †*Virehow R., Ueber die Chlorose und die damit zusammenhängenden Anomalien im Gefässapparate, insbesondere über Endoearditis puerperalis. In: Beiträge zur Geburtshilfe und Gynäkologie, herausgegeben von der Gesellschaft für Geburtshilfe in Berlin. Berlin 1872, S. 323, auch separat. Berlin 1872. — Kulenkampff D., Ueber regelwidrige Enge des Aortensystems. Berliner klin. Woehenschrift. 1873, S. 39. — Stoll-Krotowski M., Stenosis aortae eongenita. Berliner Dissertation. 1873. — Knoevenagel, Fall von angeborener Enge des gesammten Aortensystems mit eonseeutiver bedeutender Vergrösserung des Herzens. Berliner klin. Woehenschrift. 1878, S. 525. — *Rauehfuss, Die Waehsthumsinsuffieienz (Hypoplasie) des Herzens und des Aortensystems. Angeborne Kleinheit des Herzens. Angeborne Enge des Aortensystems. Gerhardt's Handbueh. Bd. IV, 1. Abth., S. 144. — *Quincke H., Krankheiten der Gefässe [Verengerung der Arterien] in Ziemssen's Handbuch der speciellen Pathologie. Bd. VI, 2. Aufl. Leipzig 1879, S. 444. — Küssner B., Zwei Fälle von angeborener Enge der Aorta. Berliner klin. Woehenschrift. 1879, S. 3, 20. — Tuezek Fr., Zur Lehre von den Erkrankungen des Herzens und der Gefässe. Deutsches Archiv für klin. Mediein. XXIII. Bd. 1879, S. 302. — Déjérine, Note sur un eas de myoeardite interstitielle primitif chez une femme de 23 ans, ehloro-anémique etc. Le Progrès médieal. 1880, Nr. 39. — *Grimm Alb., Zwei Fälle von angeborener Enge der Aorta. Züricher Dissertation. 1882. — Fräntzel O., Ueber angeborenen Enge im Aortensystem. Deutsche med. Wochenschrift. 1888, S. 589. — Idem, Ueber angeborene Enge im Aortensystem. [Verein für innere Medicin in Berlin. 25. Juni 1888. Vortrag mit Diseussion.] Berliner klinsiche Woehensehrift. 1888, S. 574, 593. — Idem, Vorlesungen über die Krankheiten des Herzens. I. Berlin 1889, S. 147 ff. (8. und 9. Vorlesung). — Leyden E., Ein Fall von angeborener Enge des Aortensystens. Charité-Annalen. XIV. Jahrgang 1889, S. 151. — *Diamant H., Ueber die Entstehung von Herzkrankheiten bei krankhafter Enge der grösseren Körperarterien. Strassburger Dissertation. 1889. — Germain-Sée (übersetzt von M. Salomon). Klinik der Herzkrankheiten. Bd. I. Hamburg und Leipzig. 1890, S. 307 [aueh: De l'hypertrophie cardiaque résultante de la eroissance. Semaine médicale. 1885. 7. Janv.]. — *Schabert A., Die allgemeine

Enge der Aorta (Angustia aortae) als Ursache von Herzleiden. St. Petersburger medic. Wochenschrift. 1890, S. 283. — Runeberg (Ref. ibid., S. 39). — *H. Vierordt, Das Massenwachsthum der Körperorgane des Menschen. Archiv für Anatomie und Physiologie. 1890. Anatomische Abtheilung. Supplement S. 62 und Tafel V. — *Ortner N., Zur angeborenen regelwidrigen Enge des Aortensystems. Wiener klin. Wochenschrift. 1891, S. 2, 27. — Geronzi, Riforma medica. 1896, 1. e 2. Settembre. — Zehnter Fr., Ein Fall von angeborener allgemeiner Enge der Aorta mit einem Defect in der Ventrikelscheidewand. Erlanger Dissertation. 1896. — Spitzer Ludw., Die Klinik der angeborenen Enge des Aortensystems. Wiener medicin. Wochenschrift. 1897, S. 1601, 1660. — Hansemann [eigenthümliche Affection des Herzens]. Demonstration. Berliner medicinische Gesellschaft. 13. Januar 1897. Berliner klin. Wochenschrift. 1897, S. 81. — Mangianti E., Un caso d'aorta angusta congenita. Giornale medico. 1897. Nr. 8 und 9. — *Suter F., Ueber das Verhalten des Aortenumfanges unter physiologischen und pathologischen Bedingungen. Archiv für experimentelle Pathologie und Pharmakologie. Bd. XXXIX, 1897, S. 289.

Auf die Thatsache, dass nicht allzu selten ein zu klein angelegtes arterielles System angetroffen wird, sind schon ältere Beobachter aufmerksam geworden, eine eingehendere Würdigung, namentlich auch der pathologischen Bedeutung dieser Anomalie verdanken wir erst den neueren Zeiten, hauptsächlich Virchow und Rokitansky. Als hieher gehörig möchte ich zunächst blos die im Ganzen noch kleine Zahl von Fällen zulassen, in welchen ein zwar wohlgebildetes, aber für den Träger zu kleines, jedenfalls für dauernd oder vorübergehend erhöhte Leistung ungenügendes arterielles System vorliegt, das auch dem oft schwächer angelegten Körper nicht angepasst und diesem gegenüber insufficient erscheint. Im Besonderen wurde dann wieder für einzelne Fälle blos ein Missverhältniss der Grösse des Herzens zum Aortendurchmesser angenommen (₀Kreysig, Laennec, ₀Otto). Siehe die historische Einleitung bei ₀Rauchfuss (l. c. S. 145).

Neuerdings hat Suter (L. c.) die Annahme Virchow's und Rokitansky's bestritten, indem er auf das Unsichere des Leichenbefundes bei der nach dem Alter wechselnden Elasticität der Aorta hinwies. In der Ablehnung des Vorkommens einer zu engen Aorta geht er sicherlich zu weit, wenn man vielleicht auch zugeben wollte, dass man die »Norm des Aortenumfanges und die Grösse der individuellen Abweichung intra vitam« eigentlich noch nicht genau kenne.

In den typischen Fällen von »regelwidriger Enge des Aortensystems« — diese Bezeichnung bei Rokitansky 1844 — bleibt nun das Herz klein, in nicht wenigen und gerade solchen, die wegen ausgesprochener Herzsymptome klinische Bedeutung erlangen, verändert sich das Herz, augenscheinlich zu compensatorischen Zwecken und erreicht ein weit über das Normale gehendes Ausmass, wobei es (theoretisch) noch dahingestellt sein mag, ob das vergrösserte Herz von ursprünglich normalen Dimensionen ausgegangen war, oder ebenfalls an der mangelhaften Bildung theilgenommen hatte. Auch Virchow, der die Hypo-

plasie des Gefässsystems in directe Beziehung zur Chlorose, des weiteren zur hämorrhagischen Diathese und besonders der Hämophilie, gebracht hat, lässt bezüglich des Herzens wechselndes Verhalten zu, kleines oder bei genügender Ernährung auch entsprechend heranwachsendes, respective hypertrophisch werdendes Herz. Er betrachtet »als beständiges Element die Mangelhaftigkeit der Arterien und namentlich der Aorta« (L. c. S. 331).

Die Frage, ob eine enge Aorta Vergrösserung des Herzens hervorrufen könne, ist schon öfters ventilirt worden, z. B. schon von Morgagni (l. c. Epist. XVIII, Art. 2, 4).

In der an den Vortrag Fräntzel's sich anschliessenden Discussion (L. c. S. 574, 593) wurde bezweifelt, ob die angeborene Enge als solche Herzhypertrophie veranlassen könne und ob die Unterscheidung der letzteren von der als häufig angenommenen idiopathischen möglich sei; ohnedies sei die Enge der Aorta blos auf dem Sectionstisch, nicht aber in vivo festzustellen. Gewiss braucht das Herz nicht zu hypertrophiren bei entsprechend geringer Inanspruchnahme, es würde einer Vita minima oder Vita reducta genügen. Aber zum Mindesten muss — wenn nicht alle unsere Anschauungen über die Hydraulik des Kreislaufes in Frage gestellt werden sollen — das enge (wenn vielleicht auch elastische) Aortensystem ein prädisponirendes Moment für die Arbeitshypertrophie abgeben: die Reserven sind früher erschöpft. Die Mittellage, um welche das Arteriensystem in seiner wechselnden Ausdehnung und Contraction schwankt, muss massgebend sein für die Widerstände und die zu deren Ueberwindung nöthige Herzarbeit.

Uebrigens fehlt es nicht an gewissen, von einzelnen Autoren vielleicht zu sehr hervorgehobenen Analogien, die eine Incongruenz von Herzgrösse und Körpermasse unter gewissen (physiologischen) Verhältnissen darthun, und Beneke (l. S. 15 c., S. 22) ist es gewesen, der von einer »Pubertätsentwicklung des Herzens« im Besonderen gesprochen hat, einem (im einzelnen Fall auch ausbleibenden, also zu einer »Wachsthumsinsufficienz« führenden) in den Entwicklungsjahren ausgeprägteren Wachsthum des Herzens. In dieser Zeit der Entwicklung sind die Lumina der Arterien relativ zur Körpergrösse am engsten, wie denn überhaupt eine Entwicklungshemmung der Gefässe im Arteriensystem Platz greifen kann. Auch Germain-Sée schliesst sich im Grossen und Ganzen diesem Gedankengange an, geht aber wohl zu weit, wenn er behauptet (L. c. S. 308), dass vom 7. bis 15. Jahre ein Stillstand in der Entwicklung des Herzens stattfindet; er will auch nur »fast mit Recht behaupten, dass das Herz eines zwanzigjährigen Jünglings normaler Weise hypertrophirt ist, weil es zu der Zeit einen Umfang erreicht, der ihm gestattet, der Blutversorgung eines Organismus zu genügen, dessen Gewicht und Grösse noch

in Zunahme begriffen ist«. Prüft man das Wachsthum des Herzens an erlesenem Material, wie ich es in einem Aufsatz gethan habe, so ergibt sich (L. c. S. 74 und die graphische Darstellung auf Tafel V) ein leidlich gleichmässiges Massen(Gewichts-)wachsthum des Herzens, das allerdings bei beiden Geschlechtern in der Pubertätszeit einen deutlichen, wenn auch im Ganzen mässigen Anstieg zeigt. Von einem Stillstand vom 7. bis 15. Jahre kann keine Rede sein, dies lehrt ein Blick auf die Tabellen, wo schon der kürzere Zeitraum vom 10. bis 15. Jahre beträchtliches Massenwachsthum aller wichtigen Organe (Gehirn ausgenommen!) aufweist (L. c. S. 78, 79).

Immerhin ist, wenn das Herz nicht dem Körperwachsthum conform sich weiter bildet, eine sogenannte Wachsthumsinsufficienz denkbar, die allerdings nicht mehr streng in den Rahmen der congenitalen Affection passt. So hat schon Kerckring (Spicilegium anatomicum. Amstelodami 1670, pag. 43 und 44) das Herz eines 9jährigen Knaben kurz beschrieben und naturgetreu abgebildet, welches mit $3^1/_2$ cm Breite und 4 cm Höhe (von der Aortenwurzel an) ziemlich genau einem Herzen des Neugeborenen entsprach (siehe oben, S. 16), während die Arterien nichts Besonderes boten. Weitere Fälle von Kleinheit des Herzens erwähnt Otto (l. c. S. 268).

Nach dem bisher Erörterten braucht die Hypoplasie des Gefässapparates trotz ihrer nicht abzuleugnenden Beziehungen zur Chlorose — von der mehr akademischen Frage, ob es eine echte Chlorose bei Männern gäbe, kann man zunächst absehen — keineswegs auf das weibliche Geschlecht beschränkt zu sein; die Frage nach der Ursache dieser Hypoplasie ist, wie sich Virchow ausdrückt, »überhaupt keine rein gynäkologische«, schon darum, weil man aus guten Gründen das Vorkommen einer »Chlorose« bereits vor Eintritt der Menstruation annehmen darf. In der That ist bei den Fällen, auf die sich unsere klinische Darstellung zu gründen hat, das männliche Geschlecht genugsam vertreten und die Art, wie die krankhafte Störung verläuft, ist durchaus mehr dem eigentlichen Herzfehler verwandt, als den wohl nur ausnahmsweise zum Tode führenden chlorotischen Zuständen.

Im Ganzen habe ich 30 hierher zu rechnende, durch Nekropsie bestätigte Krankheitsfälle, zum Theil recht eingehend beschriebene, zusammenstellen können, wobei ich multiple, durch normal weite oder gar erweiterte Strecken unterbrochene Stenosen (z. B. den Fall Andral's [siehe oben S. 178]) nicht hieher rechne. Der Beschreibung nach könnten noch verschiedene Fälle, wie sie z. B. Ortner (L. c.) analysirt, von Hiller u. A. herangezogen worden.

Berücksichtigt wurden vor Allem diejenigen Fälle, bei denen eine allgemeine (gleichmässige), womöglich auch auf die Aeste sich erstreckende und an Zahlenangaben messbare Verengerung vorlag. Es ergibt sich demnach folgende Uebersicht:

Alter	männlich	weiblich	Beschreiber
10—15 Jahre	1	—	Geigel
16—20 »	5	3	Kulenkampff, Küssner, Schabert, Ortner, Mangianti: Meckel, Tuczek, Diamant
21—25 »	7	2	Bruberger, Knoevenagel, Grimm (2), Leyden. Ortner, Hansemann; Déjérine, Geronzi
26—30 »	5	1	Riegel, Küssner, Fräntzel, Zehnter, Spitzer; Andral
31—35 »	2	1	Morgagni, Stoll-Krotowski [Fräntzel]; Runeberg
36—40 »	*Der von Ortner erwähnte 3. Fall (Weichselbaum's) ist ohne genauere Altersangabe.*	2	Morgagni, Tuczek
55 »	1	—	Andral
	21 (22)	9	

Die pathologische Anatomie der angeborenen Enge des Aortensystems stellt sich verhältnissmässig einfach dar: Das Herz erscheint in den typischen Fällen verkleinert, würde also an Gewicht der betreffenden Altersstufe nicht mehr entsprechen — über die Normalgewichte und Masse vergl. meine »Daten und Tabellen« [siehe oben (S. 15) S. 21—25, 29—33], oder es würde, zumal in den Fällen, in welchen die sonstige körperliche Entwicklung nicht zurückgeblieben ist, der Faust des Inhabers, nach Laennec'scher Regel, an Grösse nachstehen. Zumeist ist aber das Herz beträchtlich vergrössert, wohl so ziemlich in allen Fällen, welche deutliche Erscheinungen geboten haben. Dabei will ich nicht unerwähnt lassen, dass nach Suter (L. c.) der Beweis eines thatsächlichen Zusammenhanges zwischen enger Aorta und Herzhypertrophie noch nicht erbracht ist. Die Arterien sind sämmtlich zu klein, einer niedrigeren Altersstufe entsprechend, sowie $_0$Otto (l. c., S. 316) bei einem Mann von grossem Wuchs, der ein zu kleines Herz hatte, alle Arterien von der Grösse, wie bei einem 12jährigen Knaben sah und Andral bei einem 55jährigen Mann die Aorta thoracica = einer Iliaca, die Aorta abdominalis = einer Carotis communis etc. fand. Um Zahlen anzuführen, so wurde beispielsweise die Breite der (aufge-

schnittenen) Aorta im Arcus zu 4 cm und 4·1 cm (Grimm), statt etwa $7^1/_2$ (siehe »Daten und Tabellen«, S. 112) gemessen, Andere fanden für die Aorta ascendens 4 cm (Knoevenagel), 4·3 cm (Schabert), $5^1/_2$ cm (Riegel, Diamant, Zehnter), während die Pulmonalis etwa $7^1/_2$ cm (Küssner I, Diamant), selbst nahezu 9 cm (Zehnter) war. Aorta thoracica, in der Norm etwa $5^1/_2$—$5^4/_5$ cm Umfang, wurde gefunden 3·8 cm (Tuczek I), 3·9 und 4 cm (Grimm), $4^1/_2$ cm (Zehnter). Mangianti fand bei einem 20jährigen Soldaten den Durchmesser des Arcus 7 mm [statt 20 mm, bei einem gleichalterigen normalen Individuum; 24 mm nach »Daten und Tabellen«, S. 112], die Aorta descendens (thoracica) 13 mm [statt 19, respective 20—24], die Abdominalis 9 mm [statt 14, respective 17—20]. Auch die Länge zeigte ein Minus von 3 cm. Bei den folgenden Angaben ist in [ ] das Normalmass der Umfänge nach der Tabelle in »Daten und Tabellen«, S. 112, und für die Radialis nach Tuczek (L. c. S. 325—327) beigefügt. Es wurde gemessen: Aorta abdominalis [♂ 3·8 cm, ♀ 3·3 cm]. 2·8 cm und 3 cm (Grimm), $3^1/_2$ cm Diamant, 3·8 cm bei 19jährigen Mädchen (Tuczek). Iliaca [circa 2·7 cm], 1·3 cm (Riegel), 1·5 cm und 1·6 cm (Grimm), 2·2 cm (Zehnter). Carotis [2·0 cm], 1·4 cm (Grimm II), 1·5 cm und 1·2 cm, respective 1·6 und 1·8 cm (Tuczek). Radialis [circa 0·5—0·6 cm; nach Tuczek circa 0·6 bis 0·7 cm], 0·2 und 1·7 cm, respective 0·4 und 0·3 cm (Tuczek), 0·6 bis 0·7 cm (Knoevenagel).

Diese Fälle mögen als Paradigmata genügen, sie illustriren besser, als die sehr vagen Angaben: für »Kleinfinger durchgängig« und ähnliche, die wahren Verhältnisse.

Allgemein wird die Dünnheit und Zartheit der Arterienwand, besonders auffällig an der Aorta, hervorgehoben. Dabei erscheint die Gefässwand dehnbar, elastisch, aber doch von geringerer Widerstandsfähigkeit, als unter normalen Verhältnissen, was die Ruptur der Gefässe in einzelnen Fällen (Geigel, Bruberger) erklären mag. Virchow (L. c. S. 336) gibt die Elasticität als erhöht an, das Gefäss »lasse sich leicht wie ein Gummiband ausziehen und schnurre nachher wieder zusammen«. Die Verdünnung kann so weit gehen, dass das Gefäss durchscheinend, nicht dicker, als die Wand einer Vena cava ist (Fall Andral's, 30jährige Frau). Sie beruht auf einer Atrophie der Media, an deren Stelle spärliches Bindegewebe getreten ist, während Virchow auch auf die mikroskopisch nachweisbare Verfettung der Intima aufmerksam macht. Uebrigens lässt Virchow alle drei Schichten an der Dünnheit betheiligt sein und macht, besonders für die Aorta abdominalis, auf wellen- oder gitterförmige Erhabenheiten der Intima aufmerksam, welche der Wand ein sieb- oder netzförmiges Ansehen verleihen, mit den Platten bei Sklerose aber nicht zu identificiren sind.

Anomalien des Gefässursprunges erwähnt für die Intercostales der Aorta descendens thoracica Virchow, für abdominalis Gottfried Fleischmann.

Eine Missbildung im Herzen selbst finde ich in Zehnter's Fall [neben spaltförmig offenem Foramen ovale für den Finger durchgängiger Defect im Septum ventriculorum bei 29jährigem Graveur] und bei Geronzi, fehlendes Vorhofsseptum bei einer 23jährigen Frau.

Beiläufig erwähnt sei die Beobachtung Niergarth's, der bei einem mit hochgradiger Pulmonalstenose behafteten 21jährigen Mädchen, trotz hypertrophischer rechter Herzwand das Organ in seinen Massen und in seinem Gewicht (215 gr) zu klein fand.

Pericarditis ist einige Male angemerkt: Andral, wo sie 13 Jahre vor dem Tode zur Obliteration des Herzbeutels führte, welche auch in Küssner's und Schabert's Fall vorhanden war; ferner die Fälle Kulenkampff, Grimm II, Geronzi, Tuczek. Virchow betont die Prädisposition zu entzündlichen Veränderungen, z. B. Endocarditis valvularis, sowie zu Verfettung des Herzfleisches. Letztere wird ausdrücklich erwähnt in den, allerdings sämmtlich vergrössertes Organ aufweisenden Fällen von Tuczek, Leyden, Grimm. Eine »fibröse Myocarditis« verzeichnet Déjérine. Endocarditis wird in der That öfters gefunden, kleine Excrescenzen (Grimm I), Zerreissung eines Sehnenfadens der Mitralis (Grimm II), frische Endocarditis der Mitralis bei Tuczek (37jährige Frau), während sonst Insufficienz und Stenose an Tricuspidalis und Bicuspidalis neben chronischer diffuser Endarteritis nachweisbar war, endlich Endocarditis verucosa beider venöser Ostien (Zehnter). Frischen Gelenkrheumatismus geben an Diamant, Zehnter (7 Jahre vorher).

Atherom, zuweilen in bedeutenderem Grade mit Ablagerungen von Kalkplatten: Tuczek II, Morgagni (33jähriger Kapuziner), Stoll-Krotowski (34jähriger Gärtner), wird nicht so selten erwähnt.

Die oben schon berührte, oft sehr beträchtliche Vergrösserung des Herzens betrifft meist beide Herzabschnitte, doch scheint ein typisches Verhalten nicht vorhanden zu sein. In Kulenkampff's Fall mit »enorm grossem« Herzen sind beide Ventrikel als dilatirt angegeben, bei Bruberger's 22jährigem Husaren blos der linke Ventrikel vergrössert, bei Tuczek Hypertrophie und Dilatation des linken, Hypertrophie des rechten Ventrikels; bei Diamant überwog die Vergrösserung des rechten Ventrikels. In dem wohl hieher gehörigen Falle Hansemann's (22jähriger Mann) war bei kleinfingerdicker Aorta und normalen Ostien und Septum ein grosser, dünnwandiger, blutstrotzender, linker Vorhof vorhanden. Der Beschreiber selbst denkt an einen congenitalen Defect der Herzmusculatur.

Oefters sind globulöse Vegetationen und Thromben zwischen den Trabekeln beobachtet und demgemäss auch verschiedene Male embolische

Processe, Infarct im rechten Unterlappen (Tuczek I, 19jähriges Mädchen, Grimm II, 22jähriger Schneider), rechten Oberlappen (Knoevenagel), linken Unterlappen (Stoll-Krotowski, Schabert); Embolie der linken Arteria fossae Sylvii (Leyden), multiple Embolien der Arteria fossae Sylvii mit Hirnerweichung, der Tibialis und Pediaea mit Gangrän und Niereninfarct (Tuczek II).

Eine nur 24stündige motorische Lähmung des Armes verzeichnet Küssner bei einem 20jährigen Mann. Auch in Hansemann's Fall waren neben ausgedehnter Hirnerweichung Infarcte in Milz und Nieren vorhanden.

Aus den vorliegenden Beobachtungen lässt sich ein klinisches Bild der Aortenenge ableiten, das, wenn auch im Allgemeinen den Typus eines linksseitigen Herzklappenfehlers innehaltend, wenigstens in einzelnen Punkten Besonderheiten bietet.

Das Aeussere des Kranken betreffend, so ist wohl Blässe der Haut die theoretisch aufzustellende, auch öfters verwirklichte Regel; nicht selten aber ist, zumal gegen Ende des Lebens und in Verbindung mit Hydropsie, eine von Spitzer aus Enge auch der kleinsten Arterien erklärte Cyanose vorhanden, so in den Fällen Küssner I, Tuczek I, Zehnter (hier besonders stark); als gering wird die Cyanose angegeben von Bruberger, Kulenkampff, Knoevenagel (erst spät nach vorheriger Blässe auftretend), Grimm II.

Hydrops ist öfters erwähnt: Morgagni's Kapuziner, dann die Fälle Riegel, Stoll-Krotowski, Kulenkampff, Tuczek I, Küssner, Leyden (gegen Ende des Lebens), Grimm I, Diamant, bei letzterem neben »Anämie«. Spitzer, der die Entwicklung der Oedeme durch die hypoplastischen Gefässe begünstigt sein lässt, betont die Art der Ausbreitung, hauptsächlich der Schwere nach, so dass sie local in der Kreuzbeingegend, an der Hinterseite der Extremitäten, am Rücken hervortreten. Der Urin war in dem betreffenden Fall eiweissfrei.

Geringe Entwicklung des Körpers ist den früheren Beobachtern aufgefallen. So hat namentlich Rokitansky, wenn auch etwas zu sehr verallgemeinernd, die mangelhafte Entwicklung der (weiblichen) Genitalien betont, welche die allgemeine Enge des Aortensystems begleite. Ein gutes neueres Beispiel dafür ist Diamant's Fall, 16jähriges Mädchen, das den Eindruck eines 10jährigen machte, noch nicht menstruirt war, keine Pubes hatte, auch einen infantilen Uterus darbot. Ganz analog verhielt sich ein zweiter Fall Diamant's, bei dem ein enges Aortensystem angenommen wurde. Geringere Entwicklung gibt z. B. auch Küssner für seinen ersten Fall, einen 20jährigen Müller, an, andererseits ist es aber geradezu wieder auffallend, dass anscheinend kräftige und wohlentwickelte Individuen unter den Kranken waren, die beispielsweise zum Militär ausge-

hoben wurden. Bruberger's Husar war schon im dritten Dienstjahr. Spitzer's Kranker diente zwei Jahre als Artillerist. Der von Küssner beobachtete (zweite) Kranke, angeblich von Geburt an herzleidend, machte den Feldzug 1870/71 mit.

Die physikalische Untersuchung des Herzens kann vielleicht auch in den wohl mehr zufällig zur Beobachtung kommenden Fällen, in welchen Kleinheit des Herzens vorliegt, ein Resultat ergeben, wie schon Laennec (Traité de l'auscultation médiate, Chap. X, 3e partie: De l'atrophie du coeur) eine solche bei zur Ohnmacht geneigten Hypochondern stethoskopisch wollte nachgewiesen haben. Auch O. Berg (Beitrag zur Wachsthumsinsufficienz des Herzens im Kindesalter. Jahrbuch für Kinderheilkunde und physische Erziehung. 1889, N. F. Bd. XXIX, S. 182) hat neuerdings bei einem 13jährigen, ungewöhnlich grossen (153 cm, vergl. meine »Daten und Tabellen«, S. 6 und 7) Mädchen ein verkleinertes Herz constatiren können. In Spitzer's Fall, wo ein Herz von der Grösse eines »Kinderherzens« gefunden wurde, ist nichts Positives über die Dämpfung vermerkt, nur das Fehlen von Herzhypertrophie und von Geräuschen. Meist aber kommen die Kranken erst in einem Stadium der gestörten Compensation mit vergrössertem Herzen zur Untersuchung und demgemäss findet man neben verlagertem, oft auffallend kräftigem Spitzenstoss eine entsprechende Vergrösserung der (gesammten) Herzdämpfung. Ortner betont das Fehlen der Pulsatio aortica im Jugulum.

Herzpalpationen sind eine häufige Klage und ebenso ist vermehrte Pulsfrequenz, im Fall Knoevenagel 180—190, Leyden 140, eine ganz gewöhnliche Angabe.

Der auscultatorische Befund am Herzen ist sehr verschieden; oft an der Herzspitze ein systolisches Blasegeräusch (Riegel, Küssner II, Bruberger, Tuczek II), Zehnter, Diamant, mit Schwirren. Leyden gibt zwar reine Herztöne, aber »Galoppgeräusch», Geronzi bei defectem Vorhofsseptum ein Geräusch an der Basis an. Wechselndes systolisches Geräusch neben wechselnder Dämpfung des linken Ventrikels verzeichnet Grimm für seinen ersten Fall (22jähriger Lithograph).

Wo eigentlich complicirende Klappenfehler vorliegen, wie in Zehnter's Fall, ist der accentuirte zweite Ton und das diastolische Geräusch wohl verständlich, gehört aber nicht zur Aortenenge als solcher. Bei Schabert bestand gleichzeitig Bicuspidalinsufficienz. Das von Bamberger angegebene, aus den leicht schwingenden, dünnen Aortenwänden abgeleitete Geräusch finde ich sonst nirgends erwähnt. Besondere Beachtung verdient der (Radial-)Puls, der oft als auffallend klein, dünn und gespannt angegeben wird. Fräntzel gebraucht den Ausdruck »hart wie Stricke«.

Dem Oedem entsprechend ist mehrmals Albuminurie angemerkt, z. B. Kulenkampff, Küssner I, Zehnter, Knoevenagel.

Auffallend ist der Befund einer linksseitigen (Aortenaneurysma vortäuschenden!) Recurrenslähmung, der zweimal (Riegel, Tuczek I) verzeichnet ist. Riegel erklärt sie für seinen Fall aus Atrophie des Nerven durch die anliegende verbreiterte Pulmonalis, bei Tuczek's Fall mit vorübergehender Lähmung konnte an den vergrösserten »Inhalt des Herzbeutels«, der bei der Section vermehrte Flüssigkeit (220 cm^3) enthielt, gedacht werden.

Complication mit Tuberculose und linksseitigem Pneumothorax war in Fräntzel's Beobachtung, 28jähriger Arbeiter, vorhanden.

Die Angabe von vorübergehendem Ikterus in den beiden Fällen Grimm's bedeutet wohl nur eine mehr zufällige Complication.

Ueber den Blutbefund ist wenig zu berichten. Nur bei Spitzer finde ich einen Hämoglobulingehalt von 98 angegeben, der sich trotz der grossen Blässe und der Oedeme auf dieser Höhe hielt. Schliesslich wurden noch einige Knochenmarkzellen im Blut gefunden, während die Röhrenknochen schmerzhaft wurden. Häufiges Nasenbluten in früherer Jugend verzeichnet Zehnter.

Niedrige Körpertemperatur bis herab zu 36·5°, in maximo 37·9 beobachtete Leyden, 36·9 Stoll-Krotowski; Morgens 36·0, Abends 36·4 (als niederste, an verschiedenen Tagen gemessene Temperaturen) Knoevenagel.

Der Tod erfolgt in den meisten Fällen unter den Erscheinungen allgemeiner Hydropsie, nicht so selten auch da, wo keine Ruptur der Aorta erfolgt, verhältnissmässig plötzlich und unvermittelt, z. B. in Mangianti's Fall, was unter Umständen von forensischer Bedeutung sein kann (Ortner).

Die Diagnose könnte nach dem Vorstehenden im gegebenen Falle auf folgende Erwägungen gegründet werden:

Bei Individuen, namentlich auch männlichen, kann an eine allgemeine Enge des Aortensystems gedacht werden, wenn bei den mehr diffusen und nicht streng localisirbaren Zeichen eines Herzfehlers und besonders auch bei bestehender Blässe auffallend enge und harte periphere Arterien und im Ganzen hohe Pulsfrequenz gefunden werden. Als Prädilectionsalter wäre das Decennium vom 20. bis 30. Jahr anzusehen. Beim weiblichen Geschlecht kämen chlorotische Antecedentien oder gleichzeitiges Vorhandensein solcher Zustände, vielleicht auch mangelhafte Entwicklung der Sexualorgane in Betracht. Bei Männern erachte ich den Nachweis einer der gestörten Compensation voraufgehenden grösseren Arbeitsleistung für nicht unwesentlich. Gewiss ist es nicht zufällig, dass von den männlichen Individuen so ziemlich alle der arbeitenden Classe oder dem Soldatenstande angehörten, jedenfalls körperlichen Anstrengungen in höherem Masse ausgesetzt waren. Unterstützend für die Diagnose würde

es unter Umständen sein, wenn ruhiges Verhalten der Kranken die subjectiven Beschwerden verhältnissmässig rasch mindert und auch die objectiven Zeichen ändert, z. B. den vorher verlagerten Spitzenstoss wieder einrücken lässt, wie es Fräntzel (L. c. S. 159) bei wahrscheinlich hierher gehörigen Fällen beobachtet hat.

Nur ganz im Allgemeinen kann ich es verstehen, wenn Spitzer bei der angeborenen Enge des Aortensystems von einer »Incongruenz der Symptome unter sich (und im Verhältniss zum wirklichen Herzfehler) bezüglich der zeitlichen Folge und der Intensität» spricht.

Die Unterscheidung von der sogenannten idiopathischen Herzvergrösserung, die übrigens auch auf vorübergehende stärkere Arbeitsleistung zurückzuführen ist, dürfte nicht immer möglich sein. Doch ist wohl bei der letzteren — typische Fälle auf beiden Seiten vorausgesetzt — der Puls nicht in dem Grade verringert und gespannt; wenigstens gibt Fräntzel bei verschiedenen von ihm erwähnten Fällen (L. c. S. 167) »mittlere« Weite und Spannung der Arterien an.

Die Prognose ergibt sich aus dem Bisherigen leicht. Sie könnte aller Voraussicht nach ganz leidlich sich gestalten, wenn die Diagnose oder Muthmassung des krankhaften Zustandes zur Vermeidung grösserer, dem betreffenden Kranken inadäquaten Anstrengung führen würde. Wesentlich anders gestaltet sich die Sachlage, wenn die Veränderungen am Herzen schon herausgebildet sind und die Thatsache, dass nur verhältnissmässig wenige der genau beobachteten Fälle das 30. Jahr überlebt haben (siehe oben), lässt bei schon stärker entwickelten Compensationsstörungen wohl nicht allzu viel mehr hoffen. Die Degeneration des Herzmuskels scheint dabei eine ganz besondere Rolle zu spielen. Es müsste denn sein, dass die angeborene Enge des Aortensystemes häufiger ist, als man gemeinhin annimmt und dass wenigstens die leichteren Grade dieser Affection einer anderen Beurtheilung zu unterwerfen wären. Ortner sah einen Typhus, zwei Pneumonien atypisch und letal verlaufen; der Typhuskranke starb an Darmblutung. Im Falle Spitzer's, der ein kleines Herz und damit wohl auch verminderte Resistenzfähigkeit bot, kann als nächste oder entferntere Todesursache eine verdorbene Schweinesulze (!), von deren Genuss auch andere Personen erkrankten, angesehen werden.

Ob überhaupt, und in welchem Grade Hypertrophie des Herzens bei einem infantil angelegten Organ zu erwarten und möglich ist, müsste fernere Beobachtung entscheiden.

Anhang.

Der Vollständigkeit halber sei erwähnt, dass in extrem seltenen Fällen eine (angeborene) diffuse Erweiterung des Aortensystems vorkommt, wie sie Krauspe (Berliner klin. Wochenschrift. 1873, S. 121) bei einem 64jährigen Schuster beschrieben hat (leider nur als Krankenbeobachtung!)

und auch Fräntzel (L. c. S. 178) in einem Fall bei einem 11jährigen Knaben gesehen haben will. Diese Zustände führen wegen der verringerten Elasticität der Arterienwände und der zur Fortschaffung der Blutmassen erforderlichen grösseren Arbeitsleistung zu Dilatation und Hypertrophie des linken Ventrikels.

Primäre Fehler am Ostium venosum dextrum.

Atresie und Stenose des Ostiums, angeborene Insufficienz der Tricuspidalis.

Literatur.

Die wesentliche Literatur bei °Rauchfuss (l. c. S. 99); aus dieser seien erwähnt, respective neu hinzugefügt:

†Burdach E., Observationes de morbosa cordis structura. Habilitationsschrift. Regiomonti 1829. 4°. — Riecke J. V. L., Zwei Fälle von Verbildungen innerer Organe. Hufeland-Osann's Journal. Bd. LXVI (LXXIII), Juli 1831, S. 18. — †Vrolik W., Tabulae ad illustrandam embryogenesin hominis et mammalium. Amstelodami 1849. Tabul. 88, Fig. 1—4. — Henriette (Rapporteur van Kempen), Sur un cas de cyanose générale liée à un vice congénital du coeur. Bulletin de l'académie royale de Belgique, année 1861. 2. sér. T. IV, pag. 5. Gaz. méd. de Paris. 1861, pag. 618. — †Ebstein W., Ueber einen sehr seltenen Fall von Insufficienz der Valvula tricuspidalis, bedingt durch eine hochgradige Missbildung derselben. Reichert und du Bois-Reymond's Archiv für Anatomie, Physiologie und wissenschaftliche Medicin. 1866, S. 238. — Kelly C., Malformation of the heart in a case of cyanosis. Transactions of the pathogol. Society. XIX (1867/68), pag. 185. — *Schipmann D. G., Ueber angeborene Stenose oder Atresie des Ostium atrioventriculare dextrum. Jenenser Dissertation. 1869. — *°Taruffi, Art. VIII (Valvola tricuspidale), l. c. pag. 225, mit ausführlicher Wiedergabe der wichtigsten Krankengeschichten (siehe die Anmerkungen und Verweisungen). — †Idem, Caso di tricuspide embrionale in un fanciullo di 12 anni. Mem. R. Accad. d. scienze d. Istit. di Bologna 1889. 4. ser. [1890], pag. 331. — Smith-Shingleton, Case of cyanosis with great development of the right side of the heart. Med. Times and Gazette. Vol. II for 1877, pag. 114. — Kucher J., A case of stenosis of the right auriculo-ventricular opening in consequence of foetal endocarditis; a transverse chorda tendinea in the left auriculo-ventricular opening. Med. Record. New York. 1883, XXXIII, pag. 207. — *Leudet R., Essai sur le rétrécissement tricuspidien. Thèse de Paris. 1888, pag. 11 bis 28. — Szegö Col., Ein Fall von angeborener Herzkrankheit. Pest. med.-chir. Presse. 1889, Nr. 21. — Chapotot, Note sur un cas de malformation du coeur sans cyanose. Lyon médical. 1889, Nr. 49. — Turner F. C., Malformed heart with an undivised auriculo-ventricular aperture and a left superior vena cava. Trans. of the path. Soc. 1892, XLIII, pag. 30. — Zariquiey, Cyanose congenitale; endocardite foetale du coeur droit. Revue mens. des maladies de l'enfance. 1894, XII, pag. 620.]

Bei keinem der congenitalen Herzfehler erscheint der Versuch, zu systematisiren, so erschwert, wie bei diesem. Mag zum Theil der Mangel an einer genügenden Zahl von gut beschriebenen Fällen daran Schuld sein, wichtiger ist der Umstand, dass uns eigentlich charakteristische Merkmale für die angeborene Missbildung im engeren Sinne, gegenüber den durch die famose fötale Endocarditis in frühen Stadien der Entwicklung gesetzten Veränderungen, fehlen. Zwar gilt dies nicht für die extremen

Fälle, aber für jene mehr in der Mitte stehenden Formen, welche manche Autoren in der That, je nach der Theorie, der sie huldigten, auch interpretirt (und beschrieben!) haben. Dazu ist zu bemerken, dass nur die eigentlich entzündlichen Veränderungen der »fötalen Endocarditis« gelten sollten, dass nicht jegliche sichtbare Veränderung am Endocard, jegliche Excrescenz (man vergleiche nur die Albini'schen Körperchen!) einer wahren Endocarditis entsprechen (siehe auch oben, S. 45), und dass wir so gut wie nichts darüber wissen, inwieweit die Spuren einer frischen Endocarditis mit dem fortschreitenden Wachsthum des embryonalen Herzens sich verwischen, sozusagen »verwachsen« können. Bis dahin aber wird man sich an die sichtbarlichen Veränderungen der endocarditischen Processe halten müssen und schon aus Analogie mit den an anderen Herzabschnitten zu beobachtenden congenitalen Veränderungen unterscheiden:

A. Atresie durch Entwicklungshemmung.

Da die beiden Ostia venosa aus dem ursprünglich einfachen Ohrcanal durch Hereinwachsen der Endocardkissen sich herausbilden (siehe S. 7), so wäre auch hier das Princip eines ungleichen Abtheilens durch ein Septum, wie bei den angeborenen Stenosen der Pulmonalis, anwendbar, oder es wäre an eine rechtsseitige Verwachsung bei der Atresie zu denken, welche die Communicationsöffnung zur Seite der Endocardkissen (Fig. 1, 3, 5, S. 4) nicht frei lässt. Auch Rokitansky (»Defecte«, S. 92) erklärt einen Fall von congenital geschlossenem Ostium venosum sinistrum aus Verschmelzung der Atrioventricularlippen mit der linksseitigen Herzwand. Dass die aus Endocardwülsten am Ostium hervorgehende Tricuspidalis in Mitleidenschaft gezogen wird, unter Umständen gar nicht sich bildet, darf nicht auffallen. Zur Illustrirung des Gesagten und wieder, um die Analogie mit den anderen Entwicklungsfehlern zu betonen, sei erwähnt, dass in manchen Fällen eine Differenzirung der Ostien unterbleibt, so wie schon früher Valette (Gazette médicale de Paris. 1845, pag. 97; cit. bei Taruffi, l. c. pag. 245) einen Fall bei einem sechs Jahre alt gewordenen Mädchen beschrieben hat, wenn man ihn nicht als obliterirtes Ostium venosum sinistrum auffassen will, desgleichen Turner (L. c.) einen weiteren bei einem 14monatlichen an Bronchopneumonie gestorbenen Kind. Bei normaler Aorta und Pulmonalis, offenem Foramen ovale, Defect im oberen Theil des Septum ventriculorum, persistirender linker Vena cava superior war nur ein Ostium angelegt mit vier Klappenzipfeln, einem grösseren vorderen und drei kleineren.

Von den bei Taruffi (l. c. pag. 250) unter der Bezeichnung »orificio atrioventricolare comune« berichteten Fällen gehören die meisten einem persistirendem Truncus arteriosus mit ausgedehnterem Septumdefect an. Arnold vindicirt sogar für alle die Fälle, in welchen der untere (basale) Theil des

Septum atriorum unausgebildet geblieben ist, ein ungetheiltes Ostium atrioventriculare (l. S. 38 c., S. 462).

Von Fällen angeborener Atresie können nur wenige angeführt werden, soweit sie sicher als Entwicklungshemmungen aufzufassen sind. $_0$Rauchfuss (l. c. S. 101) bringt fünf zusammen: Kreysig (8 Tage), Valleix (9 Tage), Nuhn (6 Wochen), Vrolik (9 Jahre), $_0$ Peacock (l. c. pag. 25, wahrscheinlich 8—10 Jahre). Bei allen diesen Fällen, sämmtlich männlichen Geschlechts — bei Peacock fehlt übrigens diesbezügliche Angabe — war bei vollständigem Fehlen des Ostiums und einer Tricuspidalklappe und jeglicher entzündlichen Erscheinungen Foramen ovale und Ductus arteriosus offen, Lungenarterie mindestens normal weit, in zwei Fällen etwas weiter, rechter Vorhof und linke Kammer weit, rechte Kammer, soweit nicht grosser, ein einkammeriges Herz bedingender Septumdefect, wie bei Vrolik und Peacock, vorliegt, sehr klein; daneben noch allerlei schwerwiegende Anomalien: Gefässtransposition (Kreysig, Peacock), grössere Anomalien des Vorhofsseptums (Nuhn). Besonders complicirt ist Valleix's Fall, Situs inversus viscerum, doppelseitige Hasenscharte, linksseitige Kieferspalte, Milzmangel, gegenseitige Verlagerung der in den gemeinschaftlichen Vorhof mündenden Venen: zwei obere Cavae, eine von links mündende untere Cava und rechts einmündende Pulmonalvenen.

Auch Kelly's Fall, Kind von fünf Monaten, möchte ich eher hierher, als zur folgenden Gruppe stellen, da von entzündlichen Erscheinungen nichts erwähnt ist, desgleichen den Fall Chapotot's (L. c.), der mir nur aus Referat (Centralblatt für klinische Medicin. 1889) bekannt ist: 20monatliches, vorübergehend cyanotisches Mädchen; trotz verkümmerten rechten Ventrikels fast normales Herzvolumen, Defecte in beiden Septis, Ductus obliterirt, Pulmonalis und Aorta normal.

B. Atresie durch fötale Endocarditis.

Als Kriterien dieser sind zu fordern: Verdickungen und Verhärtungen des Endocards, zumal am Ostium, bei normalen grossen Gefässen, kleinem rechten Ventrikel, während der linke dilatirt und hypertrophirt ist, Foramen ovale offen, im Septum ventriculorum ein Defect, Ductus arteriosus geschlossen, wenigstens in den Fällen, in welchen er ausdrücklich erwähnt ist. $_0$Rauchfuss (l. c. S. 102) trennt sicher oder wenigstens »ziemlich sicher« hierher gehörige Fälle — sechs an der Zahl — von ebensoviel anderen, die er für zweifelhaft hält und die einen Entscheid, ob sie dieser oder der vorhergehenden Kategorie zuzurechnen sind, nicht zulassen. In der That möchte ich es nicht unternehmen, in Fällen, in welchen vereinzelte Vegetationen sich vorfinden, immer auf die fötal-endocarditische Natur der Atresie zu schliessen, dies umso weniger, als ich wiederholt in dieser Schrift es betont habe, dass gerade das con-

genital missbildete Herz zu nachträglicher Endocarditis disponirt ist. Auch erscheint es wunderlich, zum mindesten nicht selbstverständlich, dass diese Endocarditis hauptsächlich in den ersten Wochen des intrauterinen Lebens ihr Wesen treibt und, wenigstens in reiner, auf das rechte Ostium beschränkter Form, so selten nach Ausbildung des Septums, also von der (siebenten bis) achten Woche ab, in den mehr als 30 weiteren Wochen des intrauterinen Lebens auftritt, und dass die Vorstufe der Atresie, die Stenose, gegenüber der ersteren so sehr zurücktritt. Von einzelnen der Fälle, wie z. B. dem Ferber's und Henriette's (L. c.) vermuthet Rauchfuss, dass die schliesslich gefundene Atresie aus einer Stenose hervorgegangen sei.

Wenn ich die Fälle ausscheide, in welchen eine (auch leichte) Pulmonalstenose vorhanden war, so wären zu nennen (mit dem erwähnten Vorbehalt):

Alter	Beschreiber
9 und 12 Wochen	Sieveking, Barlow;
4, 5, 11 Monate	Hiffe, Kelly, Schuberg;
1 Jahr 7 Monate	Ferber;
5 Jahre	Henriette (van Kempen);
8 »	Favell;
21 und 27 Jahre	Holmes, Burdach.

Von neun Fällen betrafen nur zwei (Barlow, Henriette) weibliche Individuen.

Erwähnt sei ferner, dass in Favell's Fall die Klappen der Pulmonalis fehlten und in drei Fällen, Barlow, Henriette, Schuberg Vegetationen auf der Bicuspidalis vorhanden waren, im letzteren auch sonstige Veränderungen am Endocard des linken Ventrikels.

Auch eine Beobachtung Hayem's (siehe $_0$Blache, l. c. pag. 141) mag hier Platz finden, obwohl neben der ödematösen Schwellung der Ränder der Tricuspidalis auch die Pulmonalklappen und in minderem Grade der Rand der Bicuspidalis in ähnlicher Weise erkrankt war. Das Kind starb drei Tage alt an Blutung in die Plexus chorioidei des Gehirns.

C. Stenose des Ostium venosum dextrum.

Obwohl die extrauterin erworbenen Stenosen der Tricuspidalis nicht allzu selten sind — Leudet (L. c. pag. 53) konnte 1888 schon 114 durch die Section bestätigte Fälle, darunter allerdings nur 11 ganz reine, 78 mit Bicuspidalstenose vergesellschaftet, sammeln —, so auffällig rar sind die unzweifelhaft reinen, congenitalen Stenosen und nur zwei Fälle, einer von $_0$Peacock (l. c. pag. 91, 1. Aufl., pag. 47) und einer von Romberg werden von Rauchfuss aufgeführt. Im letzteren Fall wird die Pulmonalis aus-

drücklich als »durchaus normal« bezeichnet bei geschlossenem Foramen ovale und Ductus arteriosus.

Die Fälle, in welchen die Tricuspidalis mehr secundär bei Defecten der Kammerscheidewand befallen war, Fälle Gelau, G. Merkel etc. (siehe oben S. 64) müssen hier ausser Spiel bleiben.

Peacock's Fall betraf ein, besonders beim Schreien stark cyanotisches, sieben Monate alt gewordenes Mädchen — auch die erworbenen Tricuspidalstenosen betreffen vorzugsweise das weibliche Geschlecht — systolisches Geräusch an den Präcordien und links vom unteren Sternaltheil, schwächer auf der rechten Sternalseite. Die Pulmonalis erwies sich als ungewöhnlich weit, die rechte Kammer klein mit hypertrophischen Wänden, linke dilatirt und hypertrophisch, das Ostium venosum 24‴ (Par.) = 34 mm im Umfang, linkes Ostium 18‴ = 40·5 mm; Foramen ovale und Ductus geschlossen. Im Septum zwei Defecte, einer von 6‴ = 13·5 mm Umfang. Frische Auflagerungen auf der Tricuspidalis.

Romberg's 4jähriger Knabe war cyanotisch, schliesslich ödematös an den Unterextremitäten, die Wand des rechten Ventrikels hypertrophisch, seine Höhle nur haselnussgross, das Ostium blos für die Spitze einer Pincette durchgängig, linker Ventrikel hypertrophisch und dilatirt: systolisches und diastolisches Geräusch am lautesten neben dem Sternum im dritten linken Intercostalraum.

Leudet führt neun Fälle von congenitaler Tricuspidalstenose auf, die freilich nicht alle hieher gehören, da sie zum Theil mit Pulmonalstenose complicirt sind. Der Fall Kucher (L. c.) dürfte aber hieher zu stellen sein: 24 Stunden alter, cyanotischer Knabe mit zum Trichter verwachsenen Tricuspidalzipfeln, die an jedem Ende zwei kleine Oeffnungen haben. Aorten- und Pulmonalklappen normal, dabei eine quere »Chorda tendinea« im linken Ostium venosum.

D. Angeborene Insufficienz der Tricuspidalis.

Auch hier sind nur wenige Fälle zu verzeichnen. Rauchfuss führt ausser seinem eigenen aus dem Petersburger Kinderhospitale (7monatliches Mädchen) die Fälle von Ebstein (19jähriger tuberculöser Arbeiter) und von Steffen (Knabe von 10 Monaten) auf, denen aus neuerer Zeit der von Szegö (L. c.) angereiht werden könnte, der ein 22monatliches, nicht cyanotisches Mädchen betrifft. Bei Ebstein's und Steffen's Fall war die Tricuspidalis unvollkommen gebildet; im ersteren Falle war eine den rechten Ventrikel in zwei ungleiche Abtheilungen zerlegende Membran vorhanden, wie auch in dem älteren Fall Riecke's (L. c.), 28jähriges tuberculöses Mädchen betreffend, eine den rechten Ventrikel in eine obere und untere Abtheilung trennende Scheidewand bei erweiterter Pulmonalis, verengtem linken Vorhof und Ventrikel sich vorfand. In allen Fällen war

das rechte Herz vergrössert. In Ebstein's Fall Lücken im Vorhofsseptum, in Szegö's, wo der vordere Klappenzipfel endocarditisch erkrankt war, das Foramen ovale etwas offen, Septum atriorum gefenstert, Ductus arteriosus offen, aber eng, Defect im (vorderen) Septum ventriculorum. Cyanose war (ausgenommen Szegö) bei allen mehr oder weniger vorhanden, ebenso systolisches Geräusch, bei Rauchfuss und Ebstein mit Schwirren; im letzteren Fall auch Pulsation der Halsvenen.

Vielleicht ist als congenital aufzufassen — wenigstens bestand stets Cyanose — der Fall von Smith Shingleton, 13jähriger Knabe, bei dem die Zeichen von Tricuspidalinsufficienz mit Venengeräusch vorlagen; Pulmonalis normal, Ostium venosum dextrum dilatirt, Foramen ovale und Septum ventriculorum geschlossen.

Von Interesse ist der Fall einer in foetu diagnosticirten Endocarditis tricuspidalis, soweit von Diagnose hier überhaupt die Rede sein kann, ein Fall, über welchen Henry Barth (France médicale. XXVII, 1880, Juin. — Barth et Roger, Traité d'auscultation. Onzième édit. 1887, pag. 577) berichtet hat. Bei einer Erstgeschwängerten hörte man vier Finger breit unterhalb des Nabels, nach links von der Mamillarlinie, constant ein lautes, rauhes, gedehntes Geräusch. Drei Tage später wurde das Kind todt geboren. Der rechte Ventrikel war vergrössert, die Tricuspidalis verdickt, geschrumpft, insufficient, mit deutlicher Endocarditis. Auch Ahlfeld (l. S. 115 c., S. 31) erwähnt ältere Fälle (Massmann, Monatsschrift für Geburtskunde und Frauenkrankheiten, Bd. IV., Berlin 1854, S. 81. — Schmitt, Andreae) von fötalem Sausen, in welchen neben offenem Foramen ovale Auflagerungen auf Bicuspidalis und Tricuspidalis sich fanden. In seinem eigenen Fall (ohne Nekropsie) wurde das vielfach controlirte Geräusch 8 Wochen vor der Geburt und wieder weitere 6 Monate nach derselben unverändert gehört und auf eine fötale Endocarditis bezogen.

Symptomatologie der Atresie und Stenose am Ostium venosum dextrum.

Sie unterscheidet sich in keiner prägnanten Weise von verschiedenen angeborenen Herzfehlern, vor Allem der Pulmonalstenose und -Atresie. Selten mangeln alle Erscheinungen, wie in Valleix's Fall, wo erst eine Hasenscharten-Operation am achten Tage überraschend zum Tode führte, schliesslich mit cyanotischen Erscheinungen. Sonst ist Cyanose meist vorhanden, auch all die Begleiterscheinungen derselben: Blutungen aus dem Zahnfleisch (Burdach, Henriette), Ueberstehen acuter Exantheme, Masern und Pocken (Burdach), Masern (Ferber), eklamptische Anfälle (Henriette), rechtsseitige Hemiplegie (Burdach). Hydropische Erscheinungen sind im Verhältniss vielleicht etwas häufiger vertreten, als

bei den anderen angeborenen Herzfehlern und erwähnt bei Holmes, Valleix. Lungentuberculose im Falle Henriette und Ebstein.

Am Herzen selbst werden verschiedenartige Befunde angegeben: systolische Geräusche, die in einzelnen Fällen auch durch gleichzeitige Bicuspidalinsufficienz (Ferber) bewirkt sein können, auch auf dem Septumdefect beruhen mögen. In Peacock's Fall von Stenose mit zwei Septumdefecten (siehe S. 201) war das Wesentlichste ein systolisches Geräusch. Geräusche fehlten in Henriette's Fall, in Hiffe's wird die hohe Frequenz der Herzpulse hervorgehoben.

Prognose

ergibt sich aus dem Vorstehenden von selbst. Nur ganz vereinzelte der Kranken sind in das dritte Decennium des Lebens gelangt, 21 Jahre (Holmes), 27 Jahre (Burdach), und dies mögen Fälle gewesen sein, wo eine frühere Stenose des Ostiums sich schliesslich zur Atresie steigerte. Doch auch die Stenose gibt schlechte Prognose, wie es in gleicher Weise von der extrauterin erworbenen gilt. Es ist wohl zu beachten, dass bei den als »entzündliche« anzusprechenden, vielleicht, wie schon gesagt, allmälig sich steigernden und langsamer verlaufenden Fällen eine etwas höhere Lebensdauer resultirt, als bei den von vorneherein mit einer sozusagen absoluten, auf Entwicklungshemmung beruhenden, Atresie ins Leben tretenden. Bei letzteren erscheint schon die von Vrolik verzeichnete Lebensdauer von 9 Jahren auffallend hoch. Im Uebrigen können derartige Kranke an verschiedenen intercurrenten Krankheiten zu Grunde gehen, wie denn Henriette's Kranke an (tuberculöser) Meningitis, Peacock's Kind mit Stenose in einem von schwerster Cyanose begleiteten Keuchhustenanfall starb.

Anhang.

Missbildungen der Tricuspidalklappe.

Reste embryonaler Klappen.

Pisenti G., Di una rarissima anomalia della tricuspide. Annal. d. Univ. libera di Perugia. Fac. med.-chir. 1887/88, III. pag. 107. — Hans Matthiessen, Eine Anomalie der Tricuspidalis. Kieler Dissertation. 1896. — †*Chiari H., Ueber Netzbildung im rechten Vorhofe des Herzens. Beiträge zur pathologischen Anatomie und allgemeinen Pathologie, herausgegeben von E. Ziegler. 1897, Bd. XXII, S. 1.

Der Vollständigkeit halber seien diese Missbildungen erwähnt, obwohl sie so gut wie keine klinische Bedeutung haben. Die Vorkommnisse hat Matthiessen in seiner Arbeit zusammengestellt: Vermehrung der Klappenzipfel bis auf sechs (A. v. Haller), dann wieder Verminderung durch Verschmelzung des vorderen und hinteren Zipfels. Die Fälle Ebstein und

Steffen von Verbildung der Klappen sind S. 201 kurz erwähnt; hiezu kommt ein von Marxsen 1886 in einer Kieler Dissertation beschriebener Fall bei einer 61jährigen Frau und schliesslich ein eigenartiger von Matthiessen selbst, wo in einem, namentlich auch bezüglich der Klappen sonst normalen Herzen an einem der Zipfel, an einem Loch von 10 mm Länge, 7 mm Breite eine Miniaturklappe mit zarten Papillarmuskeln und Sehnenfäden angesetzt war. — Von Matthiessen nicht erwähnt ist die Beobachtung von Pisenti (L. c.), gemacht an einer 55jährigen Frau. Im hintersten, grössten Zipfel war eine Oeffnung von 42 mm Umfang, von deren vorderem Rand sich ein zartes, mit dem Tricuspidalzipfel einen Winkel machendes Segel erhob.

Es steht natürlich nichts im Wege — ist fast Sache der Anschauung oder des Geschmacks — derartige Fälle, in welchen das secundäre Segel ein (sozusagen secundäres) Ostium schliesst, zu den »doppelten Atrioventricularostien» zu zählen, wie es schon geschehen ist (vergl. Is. Cohn l. c. S. 8 und 15).

Zu diesem Fällen ist die später (S. 209) zu erwähnende beide Zipfelklappen betreffende Beobachtung von Biesiadecki zu vergleichen.

Netzförmig angeordnete, abnorme Sehnenfäden im rechten Vorhofe (an Valvula venae cavae und sinus coronarii), welche er als unvollständig zurückgebildete embryonale Valvula venosa dextra und als Rest des Septum spurium (siehe oben S. 7 und 8) deutet, beobachtete Chiari. Er führt 11 derartige Fälle an.

Primäre Fehler am Ostium venosum sinistrum. Angeborene Anomalien der Bicuspidalis und des linken Ventrikels.

Literatur.

† v. Thaden, Missbildung der linken Herzkammer. Zeitschrift für rationelle Medicin. 1868, 3 R. Bd. XXXIII, S. 58. — Blache R., Essai sur les maladies du coeur chez les enfants. Thèse de Paris. 1869. — Schumacher, Befund eines angeborenen Herzfehlers. Wiener medicinische Wochenschrift. 1873, S. 854. — † Greenfield W. S., Double mitral valve. Transact. of the pathol. Society. 1876, Bd. XXVII, pag. 128. — † * Haranger F., De l'endocardite congénitale du coeur gauche; quelques anomalies valvulaires et d'orifice de nature non inflammatoire, Thèse de Paris. Châteauroux 1882. — Gibert (et Blanchard), Observation d'un cas de malformation du coeur; prolongement en doigt de gant du ventricule gauche à travers le diaphragme. Autopsie. Comptes rendus de la Société de Biologie. 7. sér. IV., Paris 1883, pag. 325. — Cordell E. F., Congenital anomaly of the foetal heart consisting of the absence of one of the segments of the mitral valve in which a systolic murmur was heard before birth. Transact. of the med. and surg. Faculty of Maryland. Baltimore 1884, pag. 218. — Ayrolles P., Endocardite congénitale généralisée; oblitération de l'orifice mitral, cloisonnement de l'orifice tricuspide. Revue mensuelle des maladies de l'enfance. 1885, III, pag. 222. — Duroziez P., Du rétrécissement mitral chez le foetus et chez l'enfant. L'Union médicale. 1891, 3. sér. T. LII, pag. 171. — Turner Sir W., Human

heart with moderator bands in the left ventricle. Proceedings of the anat. Society of Gr. Brit. and Ireland. London 1893, pag. XIX. — †Arnold J., Ueber angeborene Divertikel des Herzens. Virchow's Archiv. 1894, Bd. CXXXVII, S. 318. — Jost J., [145] Fall 3, S. 27. — †Cohn Is., Ueber doppelte Atrio-Ventricularostien. Königsberger Dissertation. 1896, 4°.

Eine systematisch durchgeführte Darstellung würde am linken Herzen dieselben Veränderungen, wie sie am rechten angetroffen werden, zu schildern haben. Bis zu einem gewissen Grade ist dies auch möglich und nur der schwerwiegende Umstand fällt sehr ins Gewicht, dass die Casuistik noch spärlicher vertreten ist, als beim rechten Herzen. Die principielle Unterscheidung zwischen der eigentlichen Entwicklungshemmung und den durch fötale Endocarditis gesetzten Veränderungen ist auch hier anzustreben.

Auszuschliessen von der Beschreibung an dieser Stelle sind die Veränderungen, welche am linken Herzen zugleich mit Veränderungen an der Aorta und abhängig von ihnen, oder als Theilerscheinungen von weitgreifenden congenitalen Veränderungen des arteriellen Systems überhaupt getroffen werden.

A. Atresie des Ostium venosum durch Entwicklungshemmung.

Ganz reine Fälle ohne jegliche Complication sind wohl kaum aufzubringen. Am meisten noch entspricht der theoretischen Forderung zunächst der Fall 3 in Jost's Dissertation, der ein zu früh geborenes — wenigstens fehlte der Knochenkern in der unteren Oberschenkelepiphyse — 7 Tage alt gewordenes Mädchen (von 1990 g Gewicht) betraf mit linksseitiger Hasenscharte und Wolfsrachen. An zwei Klappen der Pulmonalis leichte Verdickung und Trübung, die Arterien eher weiter, die Aorta im aufsteigenden Theil normal, aber nach Abgang der Anonyma auf 12 mm Länge nur für dünne Sonde durchgängig, dann wieder normal im absteigenden Theil. Das linke Ostium venosum nur als grubige Vertiefung ohne Endocardverdickung vorhanden, der linke Ventrikel auf eine 1 cm hohe, von durchaus normalem Endocard ausgekleidete, spaltartige Höhle reducirt, aus welcher die Aorta entspringt. Eine Bicuspidalis und typische Papillarmuskeln derselben sind nicht vorhanden. Im Septum ventriculorum ein von zartem Endocard überzogener, dreieckiger Defect, der theilweise durch anomal gestaltete hintere und vordere Tricuspidalzipfel gedeckt ist. Das Foramen ovale noch offen. Ductus arteriosus weit, und innen durch beginnende, auf ihn beschränkte Endarteriitis streifig verdickt und getrübt.

Eine gewisse Aehnlichkeit mit diesem Fall hat der von $_0$Théremin (Nr. 106), zweitägiger ödematöser Knabe mit Hufeisenniere. Auch hier in der Hauptsache normale Gefässe. Die mit zwei Klappen versehene, über dem Defecte und scheinbar aus rechtem Ventrikel entspringende,

eher erweiterte Pulmonalis geht, nach Abgabe ihrer Aeste, in den offenen Ductus arteriosus über. Foramen ovale durch die Klappe in der Hauptsache geschlossen. Es fehlen, wie im vorigen Fall, eine Bicuspidalis und Papillarmuskeln des linken Ventrikels. Der gegen den letzteren abgeschlossene kleine linke Vorhof nimmt zwei rechte und eine linke Vena pulmonalis auf. Es besteht eine musculäre Hypertrophie des Conus der Pulmonalis, die wohl auch zur Stenose geführt hat. Entzündliche Veränderungen sind aber nirgends erwähnt.

Andere Fälle, welche hieher gestellt werden könnten, tragen zu deutlich andersartige Veränderungen an sich, als dass sie nicht mit mehr Recht anderswo untergebracht würden, so z. B. der Fall $_0$Glas (siehe S. 76) und Semple (siehe S. 133), und wieder einige Fälle von Aortenatresie (siehe oben S. 148). Der Fall Hasse-Förster (siehe Förster (l. S. 14 c., Tafel XVIII, Fig. 10—12, Text S. 144) hatte übrigens bei beträchtlichem Septumdefect und offenem Foramen ovale und Ductus arteriosus weite Aorta, zeigt somit wieder ein mehr isolirtes Befallensein des Ostiums. — Die Erklärung für die Verschmelzung des Ostiums wird man in Wachsthumsanomalien der den primären Ohrcanal abtheilenden Endocardkissen, welche vielleicht mit ihren Höckern zu weit nach links und an die Wand heranwachsen, zu suchen haben.

Isolirte Stenose als Entwicklungsfehler scheint bisher nicht beobachtet. In Fällen der Art, wie beispielsweise der Blackmore's (Edinburgh med. and surgical Journal. Vol. XXXIII. 1830, pag. 268), $3^1/_2$jähriges, seit dem zweiten Lebensmonat cyanotisches Mädchen mit hochgradigster Stenose, war die Pulmonalis stark verengt, die aus dem rechten Ventrikel entspringende Aorta sehr weit, übrigens, was dem Fall eine gewisse Sonderstellung gibt, das Septum ventriculorum intact (siehe die Notiz bei $_0$Taruffi, l. c. pag. 245), auch das Septum atriorum vollständig, während der Ductus arteriosus fehlte.

B. Isolirte Atresie oder Stenose des Ostiums durch fötale Endocarditis.

Fötale Endocarditis biscupidalis.

Ohne Betheiligung des Herzens in weiterem Umfange, namentlich auch der Aorta, wird man isolirte endocarditische Atresie oder Stenose wohl nur als einen Glücksfall zur Beobachtung bekommen. Diese strenge Localisirung ist auch kaum zu erwarten bei der Kleinheit der Dimensionen eines fötalen Herzens (siehe S. 11), auf das wir nicht ohne Weiteres die Erfahrungen am ausgewachsenen Herzen übertragen dürfen.

Ohnedies würde eine so frühzeitige Verschliessung des Ostium venosum sinistrum bei normal, aus linkem Ventrikel entspringender Aorta mindestens eine secundäre (sogenannte Accommodations-) Stenose des

Gefässes nach sich ziehen müssen, es sei denn, dass gerade ein daneben vorhandener Ventrikeldefect für eine soweit zureichende Füllung des linken Herzens sorgen würde, wie im vorhin erwähnten Fall Hasse-Förster.

Die zwei bis drei Fälle von isolirter Stenose der Bicuspidalis, welche Taruffi (l. c. pag. 246) anführt, sind bei genauerer Prüfung nicht als solche anzuerkennen. Ja Pott (l. c. S. 900) geht in der Skepsis so weit, dass er keinen unanfechtbaren Fall von congenitalem Bicuspidalfehler in Folge fötaler Endocarditis anerkennen möchte. Auch in Haranger's (L. c.) These, die von der Endocarditis des linken Ventrikels handelt, finde ich unter den verschiedenartigen Fällen keinen einzigen aus früherer fötaler Zeit stammenden von isolirter Atresie oder Stenose am venösen Ostium.

Anders liegt die Sache, wenn eine schon mehr oder weniger ausgebildete Bicuspidalklappe zur Ansiedlung des endocarditischen Processes Gelegenheit gibt. Früher, bei der Endocarditis des rechten Herzens (siehe S. 200) sind einige Fälle erwähnt, wo auch an der Bicuspidalis entzündliche Veränderungen und entsprechende auscultatorische Symptome während des Lebens zu beobachten waren.

Haranger (L. c. pag. 87 ff.) führt unter dem Titel »Endocardite mitrale« eine ganze Reihe von Beobachtungen an, die freilich nicht alle hieher gehören, auch Blache (L. c. pag. 137 ff.) bespricht einige Fälle, worunter einen Bednař's, cyanotisches und dyspnoisches, mehrere Tage altes Kind mit systolischem Geräusch über linkem Ventrikel, diastolischem über der Aorta und Auflagerungen auf Bicuspidalis (weniger Tricuspidalis). In dem Fall von Ayrolles, cyanotisches Mädchen, das zehn Tage alt wurde, ohne bedeutendere auscultatorische Erscheinungen, war das Mitralostium obliterirt, ausserdem die mit kleinen Vegetationen besetzte Tricuspidalis durch Verwachsung der Ränder verengt, dabei Ductus arteriosus und theilweise auch Foramen ovale offen.

Der Fall Gerhardt's (Deutsche Klinik. 1857, S. 104, Nr. VI), den Haranger anführt, erscheint mir nicht unzweifelhaft congenital und ist von Gerhardt selbst nicht so aufgefasst, wie denn bei manchen, namentlich auch einigermassen ältere Individuen betreffenden, Beobachtungen grössere Zurückhaltung geboten erscheint, da ja, nach den öfters auseinandergesetzten Erfahrungen, etwa ein Septumdefect den congenitalen Ursprung nicht beweist, im Gegentheil auch gerade zum extrauterinen prädisponirt. Uebrigens ist Gerhardt's Fall ausgezeichnet durch die verbreitete frühe miliare Tuberculose (vergl. oben S. 101, Fall von Théremin) bei einem sechswöchentlichen Kind, welches eine gewulstete und verkürzte, mit rothen Punkten besetzten Bicuspidalis bei geschlossenen fötalen Wegen aufwies. Ebenso beobachtete v. Etlinger (Berliner klin. Wochenschrift. 1882, S. 399) solche, auf Lunge, Leber, Darm und Milz

ausgedehnte Tuberculose bei einem zweimonatlichen Knaben mit Transposition der Gefässe und Conusstenose.

Der Fall Hayem's, von Blache (L. c. pag. 141) mitgetheilt, ist oben (S. 200) erwähnt.

Ob Insufficienz oder Stenose bei Bicuspidalendocarditis vorschlägt oder, was nicht unwahrscheinlich, beide zusammen in die Erscheinung treten, ist bei dem vorhandenen spärlichen Material nicht zu entscheiden. Jedenfalls sind reine, nicht durch Insufficienz complicirte Stenosen des Ostiums im Kindesalter ausserordentlich selten. Duroziez führt einen Fall von Parrot aus dem Jahre 1868 an, ein cyanotisches Mädchen, das hydropisch einen Tag alt starb und ein präsystolisches Blasen am Herzen, sowie Protrusion des Bulbus geboten hatte. Ausser serösem Erguss in den Herzbeutel fand man den kleinen linken Vorhof und den nur als unbedeutenden Anhang sich darstellenden linken Ventrikel durch ein enges, mit rudimentärer (wohl auch insufficienter) Klappe versehenes Ostium verbunden. Auf der Vorhofsfläche der Klappe einige Granulationen. Septum atriorum intact. Aorta und Pulmonalis »vereinigen sich in einen Stamm« (persistirender Truncus?). Duroziez hebt es hervor, dass beim Fötus im Verhältniss zum Vorkommen der Tricuspidalstenose die Bicuspidalstenose so sehr selten sei und dass sie beim Kind erst mit dem vierten bis fünften Jahre sich bemerklich mache. Auch die beim Erwachsenen nicht allzu seltene Verbindung von Tricuspidal- und Bicuspidalstenose — 78 (!) Fälle bei ₀Leudet — ist beim Fötus und Neugeborenen sehr selten.

C. Untergeordnete congenitale Veränderungen am linken Ventrikel.

Klinische Bedeutung haben die hier in möglichster Kürze anzuführenden Anomalien, die auch ₀Taruffi (l. c. pag. 243) berücksichtigt, nicht. Es kommen in Betracht:

Veränderungen an den Klappen, wie sie schon ₀Morgagni (Epist. XXXIII, Art. 7) als Defect im Segel der Bicuspidalis beobachtet hat und die auch ₀Peacock (l. c. pag. 140), ohne sie unbedingt für congenital zu erklären, als erbsen- bis bohnengross beschreibt.

Eine doppelte Klappe fand Greenfield (L. c.) bei einem 28jährigen, an Myelitis gestorbenen Mann: zwei durchaus gesunde, nicht verdickte, anscheinend schlussfähige Klappen mit besonderen Chordae tendineae schlossen das Ostium, welches durch eine »angeborene Adhäsion« zwischen zwei Segeln in zwei ungleiche Theile zerlegt war. Das kleinere, vorne links liegende, rundliche Ostium von mehr als $^1/_2$" (= 1·3 cm) Durchmesser erhielt seine Sehnenfäden vom vorderen kleinen Papillarmuskel, das grössere Ostium von Muskelbündeln der hinteren Ventrikelwand.

Der neuere Fall von Is. Cohn wurde bei einem 71jährigen, in Folge einer Oberschenkelamputation gestorbenen Mann beobachtet, der übrigens doppelte Nierenarterie und -Vene auf jeder Seite zeigte. Im vorderen, mit Kalkeinlagerungen, wie der hintere, versehenen (Aorten-) Zipfel der Bicuspidalis ist eine spaltförmige, 2 cm lange Oeffnung, von deren Längsseiten ventrikelwärts zwei kleine, dünne, zarte Segel sich erheben, die ein kleines, »secundäres« Ostium umschliessen und mit zarten, dünnen, von drei (vorderen) Papillarmuskeln entspringenden, sehr kurzen Sehnenfäden versorgt werden. Cohn erklärt diesen Befund einer überzähligen Klappe als »Excessbildung«, worauf die Mehrbildung von Papillarmuskeln, ferner ein eigenartiger Befund am rechten Herzohr, (vielleicht auch die Verdoppelung der Nierengefässe!) hinzuweisen scheinen.

Die Spaltung des Aortenzipfels der Bicuspidalis ist früher schon erwähnt. $_0$Rokitansky (»Defecte«, S. 34) hat sie in 24 Fällen von offener Kammerscheidewand fünfmal registrirt.

Das isolirte Fehlen des hinteren Segels, dabei systolisches Geräusch vor der Geburt hat Cordell beobachtet. In dem älteren Fall Schumacher's bei einem 20jährigen hydropischen Mädchen war sowohl die Bicuspidalis einzipfelig, als der innere Zipfel der Tricuspidalis verkümmert. Im Uebrigen das Herz gross, die Pulmonalis zweimal so weit, als die Aorta.

Ganz eigenartig ist die Beobachtung A. Biesiadecki's (Untersuchungen aus dem pathologisch-anatomischen Institute in Krakau. Wien 1872, S. 56). Das hintere Segel der Bicuspidalis war blos halb so gross, als das Aortensegel. Von der Klappe und den hinteren Papillarmuskeln gingen zusammen vier dünne Fäden ab, die zu Stricknadeldicke vereinigt durch das Ostium venosum in den linken Vorhof zogen und am vorderen Rand der Valvula foraminis ovalis in fächerförmigem Ansatz sich inserirten. Dem hinteren Zipfel der Tricuspidalis war, nur mit den Seitenrändern verwachsen, am oberen Rand eine Spalte lassend, eine zweite, kleine Klappe, 6‴ (14 mm) lang, $1^1/_2$″ (3·4 mm) breit aufgesetzt. Die Beobachtung, an einem 30jährigen Taglöhner mit Tuberculose und Morbus Brightii gemacht, erinnert an die S. 204 erwähnte Matthiessen's.

Von Interesse sind die Divertikel des linken Herzens, von denen v. Thaden einen Fall bei einem fünfmonatlichen, erst durch Keuchhusten cyanotisch gewordenen Knaben beschreibt. Neben einem zum Nabel sich fortsetzenden fingerförmigen Fortsatz bestand offenes Foramen ovale und Septumdefect. Ein älterer Bruder war Idiot.

Sonst normal war das Herz in dem Fall, den Gibert und Blanchard bei einem neugeborenen Mädchen beobachteten. Hier konnte man durch eine Bauchspalte oberhalb des Nabels einen pul-

sirenden Strang fühlen, der sich als ein kleinfingerdickes, 38 mm langes, von der Ventrikelspitze ausgehendes, im Innern mit Fleischbälkchen versehenes Divertikel auswies.

Bei einem $1^1/_2$monatlichen, luetischen Kind fand J. Arnold (L. c.) in einem kleinen Herzen (12·9 g) ein 11 mm langes, 3 mm dickes, hohles, hakenförmig gekrümmtes Divertikel des linken Ventrikels. Arnold, der noch andere Fälle aufzählt, z. B. einen von O. Bryan, erörtert die Beziehung dieser Divertikel zu amniotischen Verwachsungen.

Die von Turner verzeichneten »moderator bands« im linken Ventrikel mögen hier erwähnt sein (das Original war mir nicht zugänglich). Vielleicht handelt es sich um abnorm verlaufende Chordae tendineae, wie sie oben (S. 201) im Fall Kucher bei gleichzeitiger Stenose der Tricuspidalis erwähnt sind und in besonderer Anordnung auch in dem vorhin geschilderten Fall Biesiadecki's vorkommen.

Die Frage der gegenseitigen Abhängigkeit der einzelnen Missbildungen des Herzens.

Literatur.

Ausser früher Erwähnten sind zu nennen:

Mc Gillavry, De aetiologie en de Pathogenese der congenitale hartgebreken. Leijdener Dissertation. 1895. — † Eisenmenger V., Ursprung der Aorta aus beiden Ventrikeln beim Defect des Septum ventriculorum. Wiener klinische Wochenschrift. 1898, S. 26.

Von der Frage der allgemeinen Ursachen der Herzmissbildungen (siehe oben S. 38) ist die der etwaigen engeren Beziehungen der einzelnen Missbildungen zu einander, als eine, man möchte sagen, »innere Frage« des Herzens selbst, im Princip zu trennen. An sich wäre am einfachsten und auch — man denke nur an Rokitansky's Ausführungen über die anomale Theilung des primären Truncus — durch gute Gründe zu stützen die Annahme, dass es sich beim gleichzeitigen Vorkommen verschiedener Anomalien in einem und demselben Herzen um eine in gleicher Weise sich geltend machende Entwicklungshemmung handle, aber andererseits darf auch der schon öfters mit mehr oder weniger Glück verfochtenen, mechanischen Theorie ihre Berechtigung von vornherein nicht abgesprochen werden.

Als eine besonders häufige und darum auch in erster Linie zu besprechende congenitale Anomalie bietet sich die mit Defect der Kammerscheidewand verbundene Pulmonalstenose (und -Atresie) dar. An ihr ist die Frage besonders eingehend studirt worden, voran Morgagni, nach ihm hauptsächlich $_0$W. Hunter (1784), in seiner nachgelassenen Abhandlung.

H. Meyer u. A. haben angenommen, dass der in der verengten Lungenarterie ein Hinderniss findende, im Ventrikel sich aufstauende Blutstrom durch die Septumlücke nach links dränge und durch seinen Druck den normalen Schluss der Lücke aufzuhalten vermöge. Ueber diese von Kussmaul sogenannte Stauungstheorie und über dessen »corrigirte« Stauungstheorie hat namentlich Assmus eingehender berichtet; weiterhin ist Rokitansky (»Defecte«, S. 113) zu vergleichen.

Den Ueberdruck in der rechten Kammer während des Fötallebens und gar noch bei bestehender Pulmonalstenose zugegeben, warum macht sich dieser Druck nicht in noch erhöhtem Masse auf die Fläche des Septums geltend, welches nach rechts geneigt oder selbst nach rechts ausgebuchtet gefunden wird? (Rokitansky, »Defecte», S. 105). Noch weniger wird man es verstehen, wie das an den Rändern wachsende Septum durch den Druck der Blutflüssigkeit im Wachsthum gehemmt werden soll. Ansprechend sind in dieser Beziehung die Auseinandersetzungen „Eisenmenger's (l. c. S. 4 ff.). Um noch einiges Weitere anzufügen: Wie gross mag der Druck in einem Herzlein von 4·3 mm Länge, $5^2/_3$ Breite sein, wie es nach Kölliker (siehe oben S. 11) der achten Woche entspricht, in der man das Septum als schon fertig gebildet annehmen muss? Sollte der hier mögliche Druck zu solcher Wirkung ausreichen, wenn ich auch gern zugebe, dass das schwammige, cavernöse Herzgewebe der ersten Fötalwochen nicht ohne Weiteres dem fertigen festen Herzfleisch gleichzusetzen ist. Ich erinnere daran, dass eine oft vom Wind bewegte Pflanze oder der in strömendes Wasser hängende Zweig einer Weide am Wachsthum nicht gehindert wird, ja es ist nicht von der Hand zu weisen, dass derartige mechanische »Reize« von mässiger Intensität das Wachsthum anregen und begünstigen könnten. Im Herzen, das schon frühzeitig seine Systole und Diastole bethätigt, ist ja ohnedies keine Ruhe, und wenn Born (l. S. 1 c.. S. 365) mit Anderen die weiche dicke Endocardmasse im Bulbus hin- und hergeschoben, systolisch gepresst werden, kurz wie einen Stempel wirken lässt, ohne dass sie in ihrer Entwicklung und Metamorphose gehemmt ist, so darf man den Einfluss grober mechanischer Gewalt auf wachsendes embryonales Gewebe gewiss nicht zu hoch anschlagen. Ueberhäutet sich doch auch ein Beingeschwür unter dem festesten Druckverband, entgegen mechanischen Drücken, wie sie hier im wachsenden Herzen entfernt nicht anzunehmen sind.

Neuerdings hat Mc Gillavry (L. c.) die congenitalen Herzfehler aus Abweichungen des im fötalen Herzen während der einzelnen Entwicklungsphasen strömenden Blutstromes erklärt. Dieser, durch äusseren Druck beeinflusst, soll die verschiedenen Aenderungen im embryonalen Herzen, je nach der Entwicklungsphase desselben, hervorbringen können. Ich muss nach dem

bisher Erörterten den mechanischen Effect des strömenden Blutes schon um der geringfügigen Kräfte willen, um die es sich handelt, für einseitig übertrieben halten, wenn auch die Art, wie Gillavry die spiralige Drehung von Aorta und Pulmonalarterie aus den zwei sich umstrangelnden Flüssigkeitsströmen der Aorta und Pulmonalarterie erklärt, etwas Bestechendes haben mag.

Keinesfalls aber, und damit komme ich auf die »Stauungstheorie« zurück, besteht — ein sehr wichtiger Punkt! — eine nachweisbare Relation zwischen dem Grad der Pulmonalstenose und der Grösse des Defectes. „Rolleston (siehe S. 60) hat sieben Fälle zusammengestellt von ganz geringfügiger Stenose und verhältnissmässig grossem Defect und andererseits findet man ja auch Stenosen, selbst Atresien, mit geschlossenem Septum, wobei man freilich die Verengerung nach Bildung des Septums sich entstanden denken kann, was aber Rokitansky nicht gelten lässt, und endlich kommen, freilich, selten, isolirte Defecte ohne Abweichung in Caliber und Stellung der Pulmonalis vor (siehe oben S. 60). Wenn somit die mechanische (Stauungs-)Theorie, gegen die schon Rokitansky (»Defecte«, S. 113) eine ganze Reihe von gewichtigen Gründen ins Feld führte, nicht zu befriedigen vermag, schon, weil sie allgemeiner Anwendung nicht fähig ist, umsomehr muss Rokitansky's Lehre ansprechen, welche die eigentlich congenitale Stenose und wieder die Transposition bei normalem Caliber aus anomaler Theilung des Truncus arteriosus (siehe oben S. 108) erklärt, den gleichzeitigen Defect aber aus dem Umstande, dass das von unten herauf wachsende Septum ventriculorum einen im Vergleich zur Norm längeren Weg nach dem weiter abliegenden rechtsseitigen Umfang der Aorta zurückzulegen hat. Freilich auch diese Theorie ist (mit einem gewissen Recht!) nicht unwidersprochen geblieben und so hat namentlich „Wichmann die abnorme Theilung des Truncus nur für die abweichende Lage der Gefässe, nicht aber für die Stenose gelten lassen wollen, welch letztere er aus Anomalien in der Krümmung des primären Herzschlauches erklärt, wie denn auch Mann (siehe S. 65) Compression des Canalis auricularis angenommen hat. Auch die vielbesprochene Frage von der »Rechtsstellung« der Aorta fasst Wichmann anders, da es eine solche auch ohne Defect des (hinteren Theiles des vorderen) Septums geben könne. Er führt zwei Fälle an von Defect bei normaler Weite und Lage beider Arterienstämme, die übrigens nicht vereinzelt sind und betont namentlich einen, von ihm als Unicum erachteten Fall von Defect bei Aortenstenose und normaler Lage der Gefässe, wie auch sicherlich Pulmonalstenose mit Defect ohne »Rechtslage« der Aorta vorkommt — „Orth (l. c. S. 537).

Ganz neuerdings hat Eisenmenger (L. c.) dem »Reiten« der (scheinbar rechts gestellten) Aorta über dem Defect eine andere Deutung gegeben. Er will mittelst eines geeigneten Schnittes durch ein gehärtetes normales

Herz, wenn er durch Herzspitze, Mitte des Conus der Pulmonalis und Mitte des Aortenostiums geht und dabei das (vordere) Septum (in seinem hinteren Theil) longitudinal trifft, eben dieses »Reiten der Aorta« erzielt haben, das also durch den Defect als solchen bewirkt wäre, ohne dass eine anomale Stellung des Septums oder der Aorta hiezu nöthig wäre. Eisenmenger verweist auf seinen früher veröffentlichten Fall (siehe oben S. 60 und 63), bei dem die Aorta so gut wie normal stand, aber doch »auf dem Defect ritt«.

Es erscheint mir unabweislich, wenn nicht gerade für alle, so doch für manche Fälle eine gewisse Selbstständigkeit des Septums bezüglich seiner Entwicklung und nicht jene unbedingte Abhängigkeit vom Wachsthum des Truncusseptums anzunehmen, wie schon früher Meckel den Septumdefect gegenüber der Pulmonalstenose als das primäre ansehen wollte und späterhin Heine und nach ihm Halbertsma ein Wachsen des Septums in falscher Richtung, zu weit nach links, als das primäre angenommen und Septumdefect, sowie die Pulmonalstenose, davon abhängig gemacht hatten. Eine primäre Wachsthumshemmung nimmt auch Orth für seinen (zweiten) Fall an und an die von Arnold für das Septum atriorum beanspruchte relative Selbstständigkeit der Entwicklung soll auch hier wieder erinnert sein.

Was übrigens das von Rokitansky betonte Weiterabliegen des rechtsseitigen Aortenumfanges betrifft, so gibt es doch nicht so selten grössere, über den oberen Theil des Septums hinausgreifende Defecte, bei denen also das Minus keineswegs bloss auf Rechnung der weiter abliegenden Aortenseite gesetzt werden kann. Um welche Dimensionen übrigens mag es sich handeln, wenn man mit der siebenten (bis achten) Embryonalwoche rechnet, bei den kleinen Defecten des oberen Septums? Kaum um Millimeter, eventuell fast um Bruchtheile von solchen! Es ist merkwürdig, dass das stetig weiterwachsende und neue Substanz ansetzende Herz dieses geringfügige Deficit an Masse gerade an dieser Stelle nicht sollte aufbringen können. Im Uebrigen wächst das Herz sammt seinem Defect in toto weiter und dieser ist dann später oft genug so gross, dass das Herz der achten Woche aufs Bequemste hindurch gesteckt werden könnte. Die Erklärung für dieses einseitig, local gehemmte Wachsthum kann doch nur darin gesucht werden, dass das wachsende Septum in einem gewissen Zeitpunkt zu einem vorläufigen Abschluss kommt, und dass dann wenigstens die oberen Randpartien als solche zum gehörigen Weiterwachsen und insbesondere zum Verwachsen mit den anderen Geweben nicht mehr fähig sind. Ich möchte in dieser Hinsicht an die Lippenspalte erinnern, die, wenn es einmal in utero zur Ueberhäutung der Ränder gekommen ist, als solche verbleibt. Mit der Möglichkeit einer intrauterinen Verheilung durch nachträgliche Vereinigung hat man, wohl mit Recht, immer gerechnet.

Uebrigens ist gerade das, was Rokitansky »Defect im hinteren Theil des vorderen Septums« nannte, nach neueren Untersuchungen (siehe S. 59) als Ausfall eines vom Septum trunci gelieferten Schlussstückes, welches auch das Septum membranaceum einschliesst, anzusehen. Und eben an diesen Schlussstücken, die zum Theil mit minderwerthigem Material — vergleiche die Valvula foraminis ovalis, die Pars membranacea — hergestellt werden, ist ein Versagen, ein Minus an angebildetem Material aus mancherlei Analogie, die noch in das frühe extrauterine Leben übertragen werden kann, eher verständlich. — Wenn nun alle diese Ueberlegungen weniger auf eine rein mechanische, als vielmehr eine entwicklungsgeschichtliche Erklärung dieser Missbildungen hinweisen, wenn das Septum arteriosum (trunci) an der definitiven Schliessung der Scheidewände wesentlich betheiligt, andererseits aber auch an der angeborenen Stenose durch abnorme Theilung des Truncus Schuld trägt (Rokitansky), so fügt sich die (zunächst) letzte Ursache der abnormen Theilung des Truncus ungezwungen in die ganze Kette von gehemmten Entwicklungsvorgängen, nämlich die von Rokitansky (»Defecte«, S. 121) mit ₀Peacock (l. c. pag. 104) angenommene primäre mangelhafte Entwicklung des den Ductus arteriosus liefernden (sechsten) Kiemenbogens. Aus dieser selben Ursache würde sich auch das häufige Fehlen oder die geringe Entwicklung des Ductus arteriosus bei Pulmonalstenose und -Atresie (siehe oben S. 80 und 81) erklären. Die sonst vorhandenen Missbildungen an anderen Körperorganen mögen auch hier als unterstützende Beweismittel herangezogen werden.

An die von Norman Chevers und von H. Meyer aufgestellten mechanischen, sicherlich einseitigen und unzureichenden Theorien (siehe bei ₀Rauchfuss, l. c. S. 76) ist nicht zu denken.

Es muss die Frage erlaubt sein, ob die hier erörterten Gesichtspunkte auch bei den anderen congenitalen Herzfehlern (ausser der Pulmonalstenose) anwendbar sind. Die mechanische Theorie, namentlich auch die »Stauungstheorie«, ist ganz wesentlich von der Anschauung der Zweckmässigkeit, eines gewissen logischen Zusammenhanges der einzelnen Missbildungen unter sich, beherrscht. Das wachsende Herz schafft sich demnach die Wege oder vielmehr hält sie sich frei, welche es zur Unterhaltung einer leidlichen Circulation braucht, wobei man vielfach mehr, als nöthig, eine unter den gegebenen Verhältnissen günstigste Durchmischung des Blutes im Herzen selbst als wichtigstes Moment hingestellt hat, obwohl man gerade über diese Punkte wenig unterrichtet ist.

Kirsch (l. S. 69 c., S. 24) stellt, offenbar von der mechanischen Theorie beherrscht, den Satz auf: »Offensein des Foramen ovale und Ductus Botalli, verbunden mit einem Defect im Septum atriorum oder ventriculorum

ist wohl noch nie beobachtet.« Ihm ist zu antworten, bei congenitaler, auf Entwicklungshemmung beruhender Aortenstenose sicherlich (siehe oben S. 147).

Danach aber wird kaum gefragt, ob nicht auch minder zweckmässig veranlagte Fälle vorkommen, und dem ist in der That so. Ist bei hochgradig stenosirter Pulmonalis, wie nicht allzu selten, die Kammerscheidewand geschlossen, so findet man oft genug einen verkümmerten, einer früh einsetzenden Störung anheimgefallenen rechten Ventrikel, der (theoretisch wenigstens!) hätte hypertrophiren und sich erweitern können, um trotz des vorliegenden Hindernisses am Kreislauf sich zu betheiligen, dessen Last nun hauptsächlich der, in vielen Fällen dilatirte, linke Ventrikel zu tragen hat. Nach dem früher (S. 78) Besprochenen sind sogar bei den Atresien der Pulmonalis die Fälle mit geschlossenem Septum ventriculorum relativ häufiger, so dass der rechte Ventrikel gleichsam ausser Function gesetzt ist. Demnach ist es wohl denkbar, dass ein minder missbildetes Herz unter Umständen für den Kreislauf weniger leistet, als ein ähnliches mit grösseren Defecten. Keinesfalls aber geht es an, aus der blos äusserlichen Aehnlichkeit des Offenbleibens so und so vieler fötaler Wege auf eine Gleichartigkeit der Gesammtleistung zu schliessen, da für diese auch noch andere Factoren, der Zustand der Capillaren, etwaige compensatorische Collateralbahnen, selbst die Zusammensetzung der Blutflüssigkeit in Betracht kommen. Durchmustert man die Herzfehler im Einzelnen, so wird man ein scheinbar verschiedenes Verhalten finden; bei manchen besteht sicherlich eine gewisse »Freiheit« in Beziehung auf Offen- oder Geschlossensein bestimmter fötaler Wege: ich erinnere an das Verhalten des Septum ventriculorum, Foramen ovale, Ductus arteriosus bei Transposition, die in verschiedenster Combination getroffen werden (siehe oben S. 122), aber immerhin so, dass wenigstens eine von den bei Transposition nothwendigen, eben genannten Communicationen zwischen rechtem und linkem Herz erhalten ist, und wenn es auch nur, wie in Klug's Fall (siehe S. 123), das Foramen ovale wäre.

Ueber das Offenbleiben des letzteren siehe auch oben S. 51 und 79 bis 81.

Die einzelnen Fälle verhalten sich ungleichartig, sind unter verschiedene Bedingungen — ich erinnere nur an die wechselnde Ausbildung »compensatorischer« Einrichtungen — von vornherein gestellt: es ist kein durchgreifendes, auf die einzelnen Entwicklungsfehler anwendbares Princip der Zweckmässigkeit, des Nutzens ersichtlich, und wenn man z. B. nachweisen kann, dass bei der angeborenen Atresie des Aortenostiums bei geschlossenem Septum ventriculorum der Ductus arteriosus zur Involution sich anschickt, und dies auch bei Stenose und gleich-

zeitig geschlossenen beiden Septis (Fall L. Smith, S. 151) beobachtet ist, so wird man zu der Annahme förmlich gedrängt, dass es dem Centrum des vegetativen Lebens unter Umständen nicht darauf ankommt, sich selbst und dem ganzen Organismus den Untergang zu bereiten. Ich kann auch nicht viel Zweckmässigkeit darin finden, dass einzelne missbildete Herzen mit so geringen Reserven in das extrauterine Leben eintreten, dass sie den veränderten Anforderungen an den Kreislauf nicht zu genügen vermögen, wie man es gerade bei den angeborenen Stenosen des Aortenostiums mit ihrer geringen Lebensdauer so augenfällig beobachtet. Und gerade so mag eine ganze Zahl von missbildeten Herzen, namentlich soweit es sich um das rechte Herz und um die mögliche, frühe Verschliessung der Arteriae coronariae (siehe S. 218) handelt, schon in der fötalen Periode versagen und zum Tod des Embryons führen. So sind schon die — sit venia verbo — inneren Existenzbedingungen nicht nur des embryonalen, sondern auch des extrauterin lebenden (missbildeten) Herzens höchst mannigfaltige und alle Zwischenstufen vom früh absterbenden Embryon und Acardiacus bis zu „Reynaud's 92jährigem Schuster sind möglich. Was aber zur »klinischen« Beobachtung gelangt, sind nicht etwa blos die nach Gesichtspunkten der Zweckmässigkeit corrigirten Fälle von Missbildungen, sondern sozusagen die hochwerthigen unter ihnen, eine Auslese derselben, welche mit mehr oder minder günstigen Vorbedingungen für die functionelle Leistung des Herzens ausgestattet ist.

Vergleich zwischen rechts- und linksseitiger Endocarditis.

Literatur.

Fenwick Bedford, On tricuspid stenosis. The Lancet. Vol I for 1881, pag. 653, 695, 732. — Cheston, A case of simple endocarditis limited to the right heart. American medical News, 1885, 15. Aug. — Tuckwell [with remarks by Harris], Case of ulcerated endocarditis affecting the pulmonary valves with congenital defects in heart. Lancet. Vol. I for 1885, pag. 516. — Osler, On malignant endocarditis. British medical Journal. Vol. I for 1885, pag. 467. — *Weckerle Jos., Ueber acute ulceröse Endocarditis der Pulmonalarterienklappe. Münchener medicinische Wochenschrift. 1886, Nr. 32—36; auch Münchener Dissertation. 1886. — *Blattmann A., Zwei Fälle von Insufficienz der Pulmonal-Arterien-Klappen. Züricher Dissertation. Glarus 1887 [Krankenbeobachtungen]. — Gerhardt C., Ueber Schlussunfähigkeit der Lungenarterienklappen. Charité-Annalen. XVII. Jahrgang, 1892, S. 255. — Idem, Ueber Schlussunfähigkeit der Pulmonalarterienklappen. Verhandlungen des Congresses für innere Medicin. Elfter Congress. 1892, S. 290.

Die Vorliebe der fötalen Endocarditis für das rechte Herz ist von jeher aufgefallen und in der Hauptsache auch zuzugeben. Nur darf man

nicht in exclusiver Weise, wie es, unter Betonung der meist auf mechanische Insulte, auf Verschiedenheit in den Druckverhältnissen, in der Arbeitsleistung zurückgeführten Ursache, schon geschehen ist, die rechtsseitige Endocarditis lediglich dem intrauterinen, die linksseitige dem extrauterinen Leben zutheilen. Nicht blos kommen endocarditische Erkrankungen beider Herzhälften im fötalen (siehe oben S. 150) und extrauterinen Leben vor, es sind auch in letzterem, wenn freilich selten, isolirte Klappenfehler an Pulmonalis und Tricuspidalis und andererseits, wie wir früher (siehe oben S. 206) gesehen haben, fötale Erkrankungen der linken Herzhälfte für sich beobachtet. Statt mancher Angaben, die hier anzuführen wären, aber den Zwecken dieser Schrift ferner liegen, mögen die Statistiken von Osler und von Weckerle erwähnt sein. Ersterer erhält für:

Aorta und Bicuspidalis	41 Fälle
Aortenklappen allein	53 »
Bicuspidalis	77 »
Tricuspidalis	19 »
Pulmonalis	15 »
Herzwand	33 »
rechtes Herz allein	9 »

und zwar 5 mal Tricuspidalis, 4 mal Pulmonalis.

Noch instructiver ist die Statistik Weckerle's über 846 endocarditische Affectionen (461 Männer, 385 Weiber; 85 mal die ulceröse Form) aus dem Münchener pathologischen Institut von 1854—1884, welche in Procenten der Fälle ergaben:

1. Bicuspidalis allein . . .	31·68%	
2. Aorta » . . .	35·82%	
3. Bicuspidalis und Aorta . .	18·44%	
4. sonstige Stellen des Endocards linkerseits . . .	3·84%	
linke Herzhälfte überhaupt	**89·84%**	= 760 Fälle; 416 männlich, 344 weiblich.
5. Tricuspidalis allein . . .	2·83%	
6. Pulmonalis » . . .	0·59%	
7. Tricuspidalis u. Pulmonalis	0·24%	
8. sonstige Stellen des Endocards rechterseits . . .	0·24%	
rechte Herzhälfte überhaupt	**3·90%**	= 33 Fälle; 20 männlich, 13 weiblich.

9. Bicuspidalis und Tricuspidalis . .	2·47%
10. » » Pulmonalis . . .	0·12%
11. Aorta und Tricuspidalis	0·47%
12. » » Pulmonalis	0·12%
13. Bicuspidalis, Aorta und Tricuspidalis	2·60%
14. » » » Pulmonalis .	0·12%
15. » Tricusp. u. Pulmonalis	0·12%
16. alle vier Klappen	0·24%
beide Herzhälften	6·26% = 53 Fälle, 25 männl., 28 weiblich.

Es fehlt also nur die Combination Aorta, Tricuspidalis und Pulmonalis.

Die auch von anderen Beobachtern — Bamberger erwähnt unter 230 Klappenfehlern nur zweimal isolirte Erkrankung der Tricuspidalis — hervorgehobene ungleich häufigere Endocarditis des linken Herzens tritt in dem Mitgetheilten aufs Deutlichste hervor, während für das intrauterine Leben die Mehrerkrankungen des rechten Herzens, ganz im Allgemeinen genommen, ausser Zweifel stehen.

In einer von $_0$Blache (l. c. pag. 137) angeführten Mittheilung von Rauchfuss an die Dresdener Gesellschaft (für Natur- und Heilkunde?) hatte dieser in wenigen Jahren mehr als 300 fötale Endocarditiden beobachtet, darunter nur 15 im linken, 192 im rechten Herzen.

Innerhalb des intrauterinen Lebens kann man aber bei genauerem Zusehen verschiedene Perioden unterscheiden, die ein abweichendes Verhalten darbieten. Die in der Zahl der Herzfehler am reichlichsten vertretenen Pulmonalstenosen (Conus und Ostium) und -Atresien sind in der Mehrzahl der Fälle, circa 70%, mit offener Kammerscheidewand einhergehend (siehe S. 81). Es kommen aber sicherlich congenitale Fälle mit Geschlossensein aller fötalen Wege vor, wie der Fall Ried (siehe oben S. 98). Andererseits treten die entzündlichen Aortenstenosen in bemerkbarer Zahl erst auf mit geschlossenem Septum, sie sind dreimal so häufig, als die keine entzündlichen Erscheinungen darbietenden Stenosen mit geschlossenem Septum. Nun ist es nach Früherem sicherlich nicht richtig, alle Pulmonalstenosen auf endocarditischen Ursprung zurückzuführen, so dass auch nach dieser Richtung die Zahl der eigentlich und primär endocarditischen sich erheblich einschränkt. Hinwiederum ist $_0$Rauchfuss' Einwand (l. c. S. 128 und 133) wohl zu beachten, dass nämlich frühe Endocarditis am Aortenostium durch Verstopfung der Mündung der Kranzarterien den Tod des Embryons bewirken könne und somit die betreffenden, nach Zahl allerdings in keiner Weise abschätzbaren Fälle der Beobachtung sich entziehen. Dagegen vermag ich seiner Ausführung, wonach die Fälle mit kurzer Lebensdauer, wie die von

Aortenstenose und -Atresie, »im allgemeinen Material pathologisch-anatomischer Untersuchungen nur unvollständig vertreten sein können«, nicht beizupflichten. Jedenfalls halte ich es nicht für beweiskräftig, wenn er »auf demselben Arbeitsfeld« im Findelhaus, wo das Kind bis zu bestimmter Lebenszeit beobachtet wird, ziemlich gleich viel (8 und 7 Fälle) von Aorten- und Pulmonalfehlern findet. Dass mehr Pulmonalfehler, die eine längere Lebensdauer aufweisen, im Vergleich zu den Aortenfehlern geboren wurden, ist damit keineswegs widerlegt, wenn auch das gegenseitige numerische Verhältniss nicht leicht festzustellen sein dürfte.

Rokitansky (»Defecte«, S. 992), der an der grösseren Häufigkeit der fötalen Endocarditis des rechten Herzens festhält, betont eindringlich die erhöhte Disposition zu Klappenentzündung, zu Endo- und Myocarditis bei stenosirter Pulmonalis und ₀Rauchfuss geht noch etwas weiter und lässt (l. c. S. 133) — soweit nicht die, rechtsseitige Endocarditis anregenden, Entwicklungsfehler in Betracht kommen — das linke Herz keineswegs seltener, als das rechte, an fötaler Endocarditis erkranken, was auch ₀Buhl (l. c. S. 217) unterschreibt. Wenn letzterer Satz mit dem zur Zeit vorliegenden Material weder voll zu erweisen, noch im Princip zu widerlegen sein dürfte, so ist doch bei genauerer Prüfung die Analogie zwischen intra- und extrauterinem Leben grösser, als man von vornherein annehmen sollte. Ich möchte anführen: die gleichzeitige Erkrankung beider Herzseiten. Sie ist auch für den Fötus an verschiedenen Stellen dieser Schrift bei defectem und geschlossenem Septum vermerkt; z. B. findet Théremin bei 17 Fällen von Stenose und Atresie der Aorta fünfmal unzweifelhafte Zeichen fötaler Endocarditis in beiden Ventrikeln; sie kommt aber auch beim Erwachsenen vor, wie durch zahlreiche, hier nicht näher anzuführende Beispiele erhärtet ist, in Weckerle's Statistik mit 6·26%. Endocarditis mit Insufficienz und Stenose an drei Ostien, Bicuspidalis, Aortenklappen, Tricuspidalis, der häufigsten unter den Combinationen bei Weckerle (siehe oben), habe ich selbst bei einer 47jährigen Näherin gesehen, und die Beispiele liessen sich leicht vermehren, so durch den Fall von Grawitz bei einem 24jährigen Bäcker (Zeitschrift für klin. Medicin. 1893, XXIII. Bd., S. 168). Immerhin ist die specielle Combination Tricuspidalstenose und Bicuspidalstenose, welche beim Erwachsenen nicht selten ist — vergleiche darüber (oben S. 208) die Angaben Leudet's — beim Fötus, der allerdings ziemlich wenig zu Stenose der Tricuspidalis, noch weniger der Bicuspidalis geneigt ist (siehe S. 200 und 206), überaus selten. Der Fall Ayrolles' mit übrigens obliterirtem linksseitigem Ostium (siehe S. 207) gehört hieher.

Fenwick (L. c.) findet unter 46 Fällen von erworbener Tricuspidalstenose, darunter nur fünf männlichen, bei 56½% auch Erkrankung der Aortenklappe. Entgegen der Annahme anderer Beob-

achter, Peacock z. B., hält er alle beim Erwachsenen auftretenden Tricuspidalstenosen für erworben.

Des Weiteren sind isolirte endocarditische, oft auf Rheumatismus zurückzuführende Erkrankungen der Pulmonalklappen, Stenosen oder Insufficienzen oder beide zusammen, bei sonst wohlgebildeten Herzen nicht gar zu selten; Weckerle hat sie, wenigstens bezüglich der ulcerösen Form, bis zum Jahr 1886 zusammengestellt. Dass eine congenitale Missbildung des Herzens begünstigend wirkt, ist wohl selbstverständlich. Im Früheren sind, besonders auch bei den Defecten der Vorhofs- und Kammerscheidewand, nicht wenige Beispiele hiefür beigebracht und ebenso spielen bei den neuerdings mehr beachteten Insufficienzen der Pulmonalis angeborene Anomalien eine Rolle. Gerhardt verzeichnet unter 29 gut beschriebenen Fällen viermal angeborene Anomalien (einmal offenes Foramen ovale, dreimal überzählige Klappen).

Weckerle hebt es hervor, dass die ulceröse Form weit häufiger das rechte Herz, besonders die Pulmonalis, ergreift, als es die gutartige thut. Von den 17 Fällen, welche Weckerle über ulceröse Endocarditis der Pulmonalklappen zusammenstellt, unterscheidet sich der hier zu erwähnende Tuckwell's (4jähriger Reconvalescent von Masern mit Lungeninfarcten) durch congenitale Anomalien, offenes Foramen ovale, Defect im Septum ventriculorum bei übrigens normaler Aorta, Bicuspidalis und Tricuspidalis. Aus den vorstehenden und aus den früheren Auseinandersetzungen möchte ich folgende Sätze ableiten:

Die gewöhnliche (nicht ulceröse) Endocarditis bevorzugt im Allgemeinen während des fötalen Lebens das rechte Herz; doch vollzieht sich die Annäherung an die späteren Verhältnisse schon im intrauterinen Leben und wird nach Ausbildung des Septum ventriculorum (Ende des zweiten Monates) deutlicher. Von da an nehmen auch die Aortenatresien und -Stenosen an Häufigkeit relativ zu. Angeborene Missbildung des Herzens, vor allem Pulmonalstenose, dann Defect der Kammerscheidewand etc., begünstigt die rechtsseitige Endocarditis, was auch für das extrauterine Leben Geltung hat.

Am rechten Herzen schlägt während des Fötallebens, zumal in den Frühstadien — soweit nicht beide Klappen erkrankt sind — die Endocarditis der Pulmonalklappen vor, im extrauterinen Leben in auffallender Weise die der Tricuspidalis.

Am linken Herzen treten im fötalen Leben die endocarditischen Erkrankungen des arteriösen Ostiums gegenüber dem venösen in den Vordergrund; im extrauterinen jedoch existirt eine bedeutendere Differenz nicht mehr, und, abgesehen von den Combinationen beider Erkrankungen, wird von der einzelnen Statistik bald die Bicuspidalis, bald die Aortenklappe als häufiger erkrankt angegeben.

Im extrauterinen Leben sind am normal gebildeten Herzen die mit (einfacher) Endocarditis des linken Herzens vergesellschafteten Entzündungen der rechtsseitigen Ostien fast noch einmal so häufig, als die auf das rechte Herz allein beschränkten Endocarditiden.

Therapie der angeborenen Herzkrankheiten.

Literatur.

Dittmer, Vorschlag zur Heilung der Cyanosis neonatorum. Hufeland und Osann's Journal für die praktische Heilkunde. 1826, XI. Stück, S. 104. — Meigs, Sur la cyanose des noveau-nés et sur le traitement de cette affection. Comptes rendus de l'Académie des sciences. XX, 1845, pag. 1733. — Preiss, Eine Cyanose durch die Natur geheilt. Wochenschrift der gesammten Heilkunde, herausgegeben von Casper. Berlin, Jahrgang 1837, S. 294. — Köhler Reinh., Handbuch der speciellen Therapie. Tübingen 1867, Bd. I., 3. Aufl., S. 487. — Rauchfuss, l. S. 14 c., S. 97, 153. — Sansom (l. S. 17 c., pag. 257). — Depaul, Cas de cyanose chez un enfant, ayant pour cause un maillot trop serré. Journal des sages-femmes. 1880, VIII, pag. 177. — [Norton for] Rayner, On a peculiar form of cyanosis affecting a number of newly born children under his observation. The Lancet. Vol. I for 1886, pag. 401. — Simon Jules, Observation et autopsie d'un cas de cyanose de l'enfant, traitement de la cyanose. L'Union médicale. 1891, 3. sér., T. LI, pag. 48. — Kovács J., Ueber die Wirkung von Oxygen-Inhalationen bei der Cyanose. [Ungarisch]. Orvosi hetilap. 1896, Mai.

Die Behandlung der angeborenen Herzkrankheiten, soweit sie ausgesprochene Beschwerden und schwerere Folgezustände mit sich bringen, deckt sich im Wesentlichen mit derjenigen der (chronischen) Herzkrankheiten überhaupt und als oberster Grundsatz wird das »μὴ βλάπτειν« gelten müssen bei Vermeidung aller eingreifenden Massnahmen.

Nur eine frühere Zeit hat von theoretischen, nicht einmal ganz richtigen Erwägungen ausgehend, den Versuch gemacht, einzelne Formen von angeborenen Missbildungen des Herzens direct zu behandeln. So Dittmer, der die Kinder 2—3 Tage im Schlafe störte, durch spärliche Nahrung zum Schreien veranlasste, um die Lungengefässe zur Erweiterung und den entlasteten Ductus arteriosus zur Contraction zu bringen (siehe übrigens oben S. 158). In fünf Fällen soll auch das Verfahren günstig gewirkt haben, was bei etwaiger Atelektase der Lungen wohl denkbar ist. In ähnlicher Weise legte später Meigs zur Beschleunigung des Verschlusses des Foramen ovale das Kind auf die rechte Seite bei hoher Lagerung von Kopf und Stamm. Die Klappe sollte dadurch in eine horizontale Lage kommen und durch das Blut des linken Vorhofs niedergedrückt werden. In 50—60 (!) von 100 Fällen soll die Methode Erfolg, oft in ganz eclatanter Weise, gehabt haben.

In jetziger Zeit, da man die unmittelbaren Folgen eines offenen Ductus arteriosus oder Foramen ovale für den Kreislauf nicht gerade hoch anschlägt, wird man von solchen gewaltsamen Curen absehen und

sich auf prophylaktische und diätetische Massnahmen in der Hauptsache beschränken. Die Vermeidung jeglicher Anstrengung erscheint geboten, wenn auch vereinzelte Fälle, Römer, Manneberg, J. Bayer, Körner (l. l. S. 183, 104, 32 c. c.) beweisen, dass selbst grössere körperliche Leistungen, Kriegsstrapazen, Bergsteigen, Tanzen unter Umständen ohne erkennbaren Schaden möglich sind. Umso eher ist Vorsicht geboten, als für einige Kranke eine unverkennbare Verschlimmerung oder erster Beginn krankhafter Erscheinungen von einmaliger stärkerer Anstrengung, Heben einer Last (Lebert, l. S. 115 c.), Bergbesteigung (Mollwo, Virchow's Archiv. 1860, Bd. XIX, S. 438) und ähnlichem hergeleitet wurde. Bei der angeborenen Enge des Aortensystems ist der schädliche Einfluss grösserer Arbeitsleistung, zumal in der Pubertätszeit (siehe S. 196), und der Vortheil körperlicher Ruhe besonders auffallend. Auch psychische Erregung (siehe S. 32, 44) wird öfters als schädlich hingestellt. Die leicht zu fordernde, aber schwer durchzuführende »Vermeidung« solche Erregungen wird also am Platze sein.

Auch zu geistiger Anstrengung kann ein Theil der angeboren Herzkranken, mindestens die stärker Cyanotischen, nur mit einer gewissen Beschränkung angehalten werden. Die schon früher betonte Trägheit und Apathie stehen im Wege.

In diätetischer Beziehung wäre möglichste Einschränkung, respective Verbot des Alkoholgenusses zu nennen. Die Sorge für reine Luft, die eher feucht, als eigentlich trocken sein darf, ist zu betonen. Höhenklima scheint schlecht ertragen zu werden, jedenfalls war es so in Grimm's (siehe S. 194) erstem Fall, wo ein Aufenthalt im Gebirge (3500′) Beengung, Herzpalpitation und unregelmässigen Puls hervorrief und dauernde Verschlimmerung brachte. Wo es ausführbar erscheint, dürfte die Ueberwinterung im südlichen Klima öfters von Nutzen sein. Bei den an Pulmonalstenose Leidenden wird man gegenüber etwaiger Infection mit Tuberculose noch besondere Vorsicht zu üben haben, sie jedenfalls vom Umgang mit Tuberculösen möglichst fern halten.

Auf gleichmässig warme Kleidung (Flanellhemd!) ist Gewicht zu legen; auch könnte bei cyanotischen Neugeborenen die Anwendung eines Wärmeapparates (Couveuse) in Betracht kommen, eine der gangbaren Vorrichtungen, wie sie Credé, Tarnier, Auvard u. A. angegeben haben. An die Bemerkungen von Bourneville und d'Olier (siehe S. 34) wäre hier zu erinnern.

Eine geregelte Hautpflege ist anzuempfehlen. Möglich, dass hiebei die Hautrespiration eine Rolle mitzuspielen hat. Man wird an trockene Abreibungen mehr, als an eigentliche hydropathische Curen denken. In gehöriger Einschränkung, als Mittel zur »Abhärtung« der Haut, dürfte

übrigens auch eine gelinde Hydrotherapie unter Umständen zulässig und rationell sein.

Bei kleinen Kindern noch mehr als bei Erwachsenen ist die Behandlung jedes, auch scheinbar unbedeutenden Katarrhs der Luftwege oder des Verdauungscanales geboten. Der leichteste Anfall genügt zuweilen, um eine bisher noch leidlich unterhaltene Compensation empfindlich zu beeinträchtigen. Auch auf etwa vorhandene Constipation wäre zu achten.

Dass intercurrente acute Krankheiten (speciell die Exantheme) gelegentlich gerade auch von stark Cyanotischen auffallend gut ertragen werden, ist schon früher hervorgehoben (S. 34).

Die eigentlich hydropischen Zustände sind nach den bei Herzkrankheiten überhaupt geltenden Grundsätzen zu behandeln. Eger (l. S. 39 c., S. 84) hat auch von der Digitalis in einem Fall Nutzen gesehen bei öfters wiederkehrenden Anfällen von Herzinsufficienz. In Fällen, wo eine Hypoplasie des Gefässsystems anzunehmen ist, könnten, zumal bei noch heranwachsenden Individuen, Leberthran, dann aber Arsen und Eisen oder auch Combinationen beider in Frage kommen.

Bei den oft zu bedrohlicher Intensität anwachsenden Erstickungsanfällen sind anreizende, unter Umständen auch (freilich nicht bei kleinen Kindern) narkotische Mittel am Platz. In Fällen starker venöser Blutüberfüllung könnten die schon von $_0$E. Gintrac geübten (kleinen) Aderlässe von Nutzen sein. Der Fall Eger (siehe S. 38) gibt hiefür einen Fingerzeig. Von der naheliegenden Inhalation von Sauerstoff hat Elliot (siehe S. 121) in seinem Fall vorübergehenden Nutzen gesehen.

Kovács (cit. bei Korányi, l. S. 23 c., S. 42, und ibid. Bd. XXXIV, 1898, S. 15, 16 und 25) fand bei einer 18jährigen Kranken mit hochgradiger angeborener Cyanose (rothe Blutkörperchen 9,600.000 pro 1 mm^3) nach Einathmung von 28—30 l Sauerstoff den Kochsalzgehalt des Serums gesteigert, von 0·46 auf 0·5%. Die Sauerstoffzufuhr verminderte den durch die Kohlensäure (und die Niereninsufficienz) abnorm erhöhten »osmotischen Druck« des cyanotischen Blutes und glich die vorher festgestellte Gefrierpunktserniedrigung wieder aus. Sechzehntägige Sauerstoffbehandlung erzielte Besserung, nach zwölf Inhalationen war die Zahl der rothen Blutkörperchen (siehe oben) um mehr als 2,000.000 heruntergegangen.

Preiss (L. c.) hat in seinem Fall, Knabe, der 15 Stunden nach der Geburt plötzlich cyanotisch wurde, bei »ableitenden Mitteln«, deren Werth er selbst gering anschlägt, die Cyanose mit dem elften Tage durch »Naturheilung« dauernd schwinden sehen. Das Kind starb $1^1/_2$ Jahre alt an Hydrocephalus. Section wurde verweigert.

Gelegentlich trifft angeborene Herzkrankheit mit hereditärer Lues zusammen, wofür oben (S. 43) Beispiele angeführt sind. Eger, welcher der Syphilis in der Aetiologie der angeborenen Herzkrankheiten eine grössere Bedeutung zumisst (siehe oben S. 43), sah bei einem mit Sy-

philis behafteten Kind, das Koryza und Laryngitis hatte, die bedrohlichen, heftigen Stickanfälle durch eine Schmiercur schwinden. Diese oder eine ihr gleichartige Cur ist natürlich in all den Fällen angezeigt, wo gegründeter Verdacht auf hereditäre Lues vorliegt.

Zum Schluss sei einiger Beobachtungen gedacht, wo bei ganz kleinen Kindern eine (angeborene) Cyanose vorgetäuscht wurde. So die Beobachtung Rayner's, der bei mehreren Neugeborenen zu gleicher Zeit eine vier bis fünf Tage dauernde, im Uebrigen unschädliche Cyanose auftreten sah durch eine (nach experimenteller Feststellung) innerhalb 24 Stunden erfolgende Resorption von anilinchloridhaltiger Tinte, welche bei dem Farbenstempel der Windeln zur Verwendung gekommen war.

Dass gelegentlich auch ein unvernünftig starkes Wickeln der Säuglinge zu Cyanose führen kann, zeigt Depaul's Beobachtung.

Andererseits hatte man in dem Falle „Liégeois' bei einem 7jährigen Mädchen die vorhandene Cyanose auf stark vergrösserte Tonsillen zurückführen wollen. Die Nekropsie ergab leichte Pulmonalstenose und Defect in der Kammerscheidewand.

Namen-Verzeichniss.

Vergleiche die Anmerkung auf Seite 19.

Ackermann (Steudener), 67.
Andral, 186.
Apert, 145.
Ashby, 67.
Assmus, 14.
Ayrolles, 204.
Babesiu, 114.
Bamberger E., 22.
Bard et Curtillet, 22.
Barraud, Barry et Rachet, 133.
Bennetz, 57.
Birmingham, 114.
Blache, 204.
Bögler, 48.
Bouilland, 13.
Bozanis, 67.
Buhl, 14.
Burdach, 197.
Bury J. S., 114.
Busey J., 67.
Caesar, 138.
Caton, 48.
Charrin et Le Noir, 133.
Cipriani, 39.
Cohn Isid., 205.
Collier, 67.
Costa-Alvarenga, 14.
Crocker, 67.
Cutore, 68.
Daniel, 68.
Deguise, 13.
Dilg, 141.
Doebner, 75.
Durey-Comte, 14.
Ecker, 48.
Eisenmenger, 57.
Elliot, 114.
Epstein, 114.
Farre, 13.
Föhr, 68.
Foot, 57.
Forlanini, 23.
Foster, 48.
Frenkel Bernard, 68.
Friedreich, 14.
Frommolt, 96.
Gatti, 68.
Gerhardt C., 14.
Gintrac E., 13.
Glas, 76.
Grancher, 14.
Griffith, 68.
Grothe, 107.
Grunmach, 68.
Guttmann, 58.
Halbertsma, 107.
Haranger, 145, 204.
Hasse K. E., 13.
Haury, 68.
Heine C., 15.
Hickman, 115.
Hochsinger, 15.
Hunter W., 13.
Jost, 145.
Joung, 69.
Kaulich, 69.
Keim G., 58.
Kelly, 115.
Klug, 75.
Körner, 58.
Krehl, 22.
Kreysig, 13.
Kundrat, 122.
Kürschner, 13.
Kussmaul, 14.
Lauenstein, 141.
Lavergne, 58.
Lebert, 14.
Lebert-Schrötter, 14.
Lees, 115.
Leuch, 69.
Leudet, 197.
Liégeois, 69.
Litten, 69.
Loriga, 167.
Loubaud, 69.
Mann, 69.
Martens, 142, 167.
Maschka, 115.
Meckel J. Fr., 13,
Meyer Hermann, 14, 70.
Monnier, 70.
Moore Norman, 70.
Morgagni, 13.
Moritz F., 70.
Nasarow, 70.
Niergarth, 70.
Nixon, 70.
Orth, 70.
Otto A. W., 13.
Passow, 70.
Paul Constantin, 96.
Peacock, 14.
Peacock and Barlow, 71.
Pitschel, 133.
Potain, 71.
Pott, 17.
Preisz, 38.
Probyn-Williams, 71.
v. Rad, 71.
Reiss P., 58.
Renvers, 58.
Reynaud, (175) 185.
Rheiner, 71.
Rickards E., 71.
Rokitansky, C. v., 1.
Rolleston, 58.
Sänger, 71.
Sansom, 17.
Scheele, 71.
Schimpke, 146.
Schröter R. (Biedert), 71.
Simon Jules, 49.
Solmon, 96.
Stadler, 1, 72.
Steudener (Ackermann), 67.
Stifel, 72.
Stillé, 22.
Stölker, 72.
Szegö, 197.
Tacconi, 95.
Taruffi, 14.
v. Thaden, 204.
Théremin, 15.
Tiedemann, 166.
Toupet, 72.
Vaquez, 22.
Variot et Gampert, 72.
Vimont, 72.
Volbeding, 145.
Voss, 72.
Wallach, 72.
Werner (Ingelfingen), 73.
Wichmann, 38.
Wyss O., 73.